

УДК 616.727.3-001-089(045)

## Лікування «нещасливої тріади ліктьового суглоба» та її наслідків

І. М. Курінний, О. С. Страфун

ДУ «Інститут травматології та ортопедії НАМН України», Київ

*Despite on the development of treatments for intra-articular damages the recovery of function after severe injuries of the elbow is complicated problem and is far from a solution. Objective: To develop a differentiated tactics of treatment for patients with the «unhappy triad of the elbow» depending on timing of the damage, its character and associated injuries. Methods: Outcomes in 27 patients (14 men, 13 women aged 17 to 66 years) with the «unhappy triad of the elbow» were analyzed. In 11 cases (41 %) there was damage to the right upper extremity, in 16 patients (59 %) the left elbow was injured. The period of follow-up ranged from 3 to 120 months. Long-term results of treatment were evaluated in 22 patients out of 27 ones according to a scale of Mayo Elbow Performance Score (MEPS). Results of treatment in patients with «unhappy triad» depend on the severity and character of the injuries and character of previous surgery. According to MEPS in operated patients with «unhappy triad of the elbow» there were achieved excellent results in 5 cases (23 %), good — in 10 (45 %), satisfactory — in 5 (23 %), and poor — in 2 (9 %) ones. Conclusion: «unhappy triad» is a serious injury of the elbow which requires the full restoration of all damaged structures with a dosed postoperative rehabilitation in early terms after injury. Saving the radial head and the coronoid process of the ulna are pledge of restoration of full function of the elbow joint. With the combination of «unhappy triad of the elbow» with the Essex-Lopresti injury except for reconstructive surgery on the elbow it is necessary to carry out corrective surgeries in order to eliminate radiation talipomanus and conflicts developing in the distal radioulnar articulation. Key words: dislocation of forearm, elbow joint injury, fracture of the radial head, fracture of the coronoid process of the ulna.*

*Несмотря на развитие методов лечения внутрисуставных повреждений, восстановление функции после тяжелых травм локтевого сустава остается сложной и далеко не решенной проблемой. Цель: разработать дифференцированную тактику лечения пациентов с «несчастливой триадой локтевого сустава» в зависимости от сроков повреждения, его характера и сочетанных повреждений. Методы: проанализированы результаты лечения 27 больных (14 мужчин, 13 женщин в возрасте от 17 до 66 лет) с «несчастливой триадой локтевого сустава». В 11 случаях (41 %) наблюдалось повреждение правой верхней конечности, у 16 больных (59 %) был поврежден левый локтевой сустав. Срок послеоперационного наблюдения составил от 3 до 120 мес. Отдаленные результаты лечения были оценены у 22 из 27 пациентов по шкале Mayo Elbow Performance Score (MEPS). Результаты лечения пациентов с «несчастливой триадой» зависят от тяжести и запущенности травмы и характера предыдущего хирургического лечения. Согласно MEPS у прооперированных пациентов с «несчастливой триадой локтевого сустава» удалось достичь отличных результатов в 5 случаях (23 %), хороших — в 10 (45 %), удовлетворительных — в 5 (23 %), а неудовлетворительных — в 2 (9 %). Вывод: «несчастливая триада» — тяжелая травма локтевого сустава, которая требует полного восстановления всех поврежденных структур с дозированной послеоперационной реабилитацией в ранние сроки после травмы. Сохранение головки лучевой кости и венечного отростка локтевой кости является залогом восстановления полной функции локтевого сустава. При сочетании «несчастливой триады локтевого сустава» с повреждением Эссекса-Лопрести, кроме реконструктивной операции на локтевом суставе, необходимо выполнять корригирующие вмешательства для устранения лучевой косорукости и конфликтов, развивающихся в дистальном лучелоктевом сочленении. Ключевые слова: вывих предплечья, травма локтевого сустава, перелом головки лучевой кости, перелом венечного отростка локтевой кости.*

**Ключові слова:** вивих передпліччя, травма ліктьового суглоба, перелом, головка променевої кістки, вінцевий відросток ліктьової кістки

### Вступ

Незважаючи на бурхливий розвиток лікування внутрішньосуглобових ушкоджень, відновлення

функції після тяжких травм ліктьового суглоба залишається складною і ще далеко не вирішеною проблемою. Насамперед це обумовлено біомеханіч-

ною будовою цього суглоба та відсутністю диференційованого підходу до лікування і реабілітації таких хворих. Однією з проблем у відновленні після тяжких травм ліктьового суглоба є так звана «нешаслива тріада» [1, 3, 7–9].

В англійській науковій літературі [7] «нешасливою тріадою ліктя» називають важку травму ліктьового суглоба, яка поєднує: 1) вивих передпліччя (зазвичай назад); 2) перелом головки променевої кістки; 3) перелом віцевого відростка ліктьової кістки. Такі ушкодження ділянки ліктьового суглоба є безсумнівно одними з найважчих у лікуванні і за даними наукової літератури супроводжуються низкою ускладнень та незадовільних віддалених результатів (рис. 1) [4, 5]. Зазначене травматичне ушкодження дуже часто ускладнюється хронічною задньолатеральною нестабільністю з підвивихом кісток передпліччя назад, артрозом і тяжкими згинально-розгинальними контрактурами ліктьового суглоба. Механізмом виникнення такої травми є падіння на витягнуту руку за часткового згинання ліктя, супінації передпліччя та вальгусного навантаження на ліктьовий суглоб [1, 3, 7].

Хірургічне лікування наслідків цієї травми стає взагалі вкрай тяжким, коли на фоні нелікованого перелому віцевого відростка та видаленої головки променевої кістки наявний хронічний вивих кісток передпліччя і тяжка згинально-розгинальна контрактура ліктьового суглоба. На думку деяких авторів [3, 7], подібний стан можна усунути тільки шляхом ендопротезування ліктьового суглоба.

*Мета роботи:* розробити диференційовану тактику лікування пацієнтів з «нешасливою тріадою ліктьового суглоба» залежно від термінів ушкодження, його характеру та поєднаних ушкоджень.

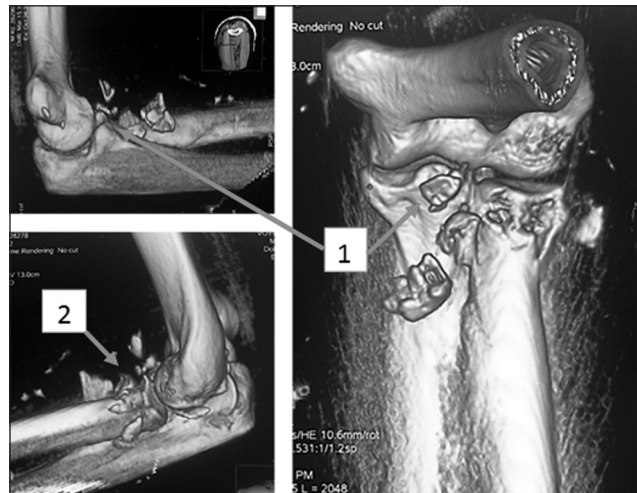
## Матеріал та методи

Проаналізовано результати лікування 27 пацієнтів (14 чоловіків, 13 жінок) з «нешасливою тріадою ліктьового суглоба», яких прооперовано у відділі мікрохірургії та реконструктивної хірургії верхньої кінцівки в період з 1999 по 2014 р. Вік пацієнтів у середньому становив  $(39,4 \pm 12,6)$  року — від 17 до 66. В 11 постраждалих (41 %) виявлено ушкодження правої верхньої кінцівки, у 16 (59 %) ушкоджений лівий ліктьовий суглоб.

Залежно від термінів та характеру ушкодження хворих розділили на чотири групи:

1-а — пацієнти (14), яких госпіталізовано до відділення в гострому періоді в терміни до 2 тижнів після первинної травми;

2-а — постраждали (6), допомогу яким надавали у віддаленому періоді захворювання після



**Рис. 1.** «Нешаслива тріада ліктьового суглоба»: перелом віцевого відростка ліктьової кістки (1), головки променевої кістки (2), вивих кісток передпліччя (вправлено ургентно)

попереднього етапу лікування, у них передпліччя не вивихувалося назад, проте турбували болі, нестабільність та контрактура в ліктьовому суглобі;

3-я — пацієнти (5) в хронічному періоді, які скаржились на звичні вивихи та підвивихи кісток передпліччя дозад;

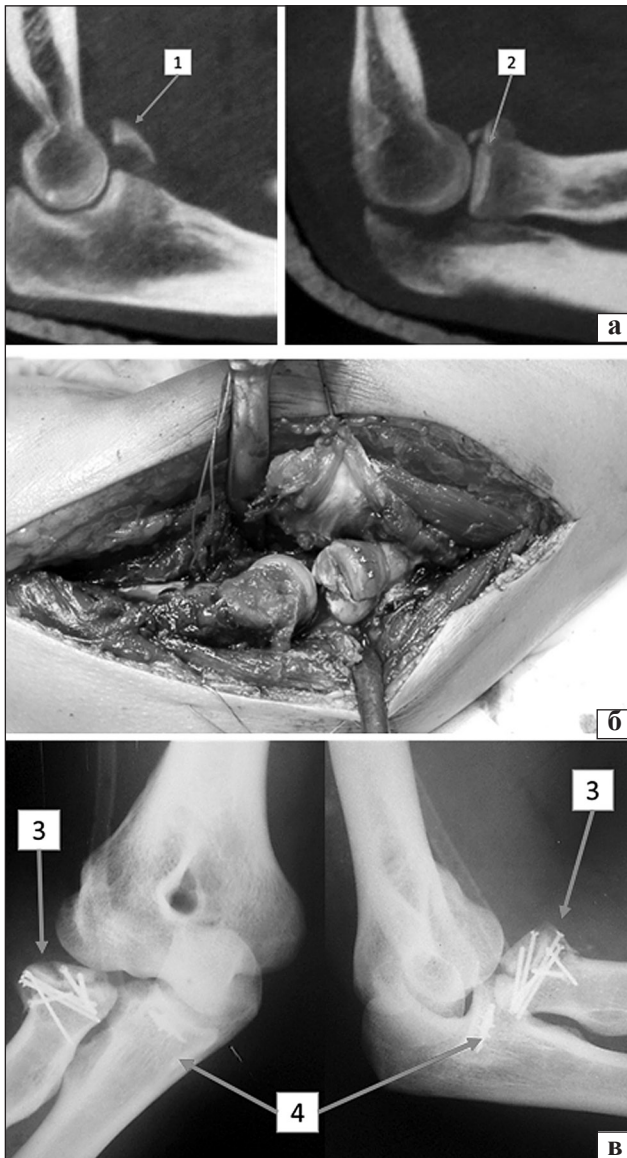
4-а — хворі (2) в хронічному періоді, у яких на фоні супутнього ушкодження міжкісткової мембрани передпліччя (Ессекса-Лопресті) розвивалась міграція ліктьової кістки з формуванням променевої косорукості та контрактури в кистьовому суглобі з больовим синдромом, нестабільністю та контрактурою в ліктьовому суглобі.

Серед механізмів травми відмічали просте падіння (16), падіння з висоти (6), дорожньо-транспортні пригоди (3) і спортивну травму (2). Переломи головки променевої кістки за класифікацією Mason були I типу в 3 випадках, II — в 10, III — в 14. Переломи віцевого відростка за Regan-Morrey I типу виявлені в 7 пацієнтів, II — в 14, III — в 6.

Пацієнтам виконані такі хірургічні втручання:

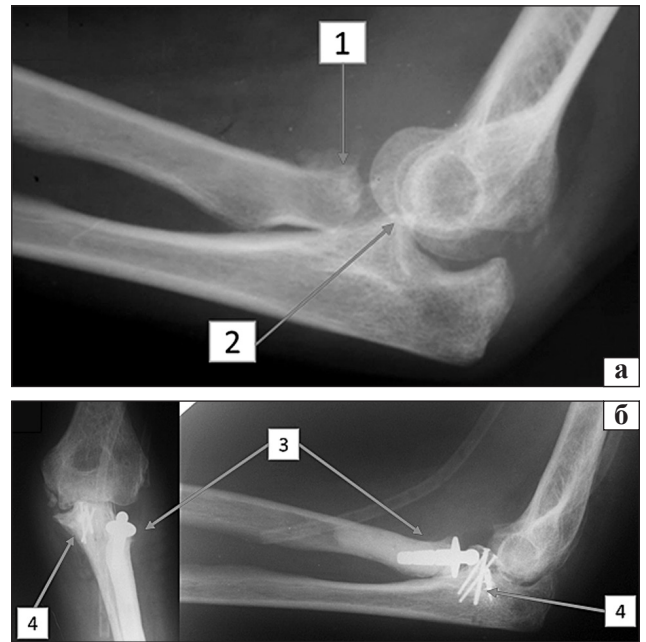
1-й групі — металоостеосинтез головки променевої кістки, відновлення (шов або пластика) латеральної обхідної зв'язки з латерального доступу, а з медіального — металоостеосинтез віцевого відростка, відновлення цілісності передніх відділів капсули ліктьового суглоба та відновлення (шов) медіальної обхідної зв'язки (рис. 2).

Пацієнтам, яких оперували в хронічному періоді (2-а та 3-я групи), окрім відновлення зв'язкового апарата та остеосинтезу віцевого відростка ліктьової кістки, у випадку сильного руйнування або видалення головки променевої кістки виконували її ендопротезування (рис. 3). Але найскладнішою проблемою стало поєднання «нешасливої тріади»



**Рис. 2.** Реконструктивне хірургічне втручання за «нешасливої тріади ліктя»: а) комп'ютерна томографія ліктьового суглоба пацієнта В. до операції. Стан після вправленого ургентно заднього вивиху передпліччя, перелом вінецьового відростка ліктьової кістки II типу за Regan-Morrey (1), перелом головки променевої кістки II типу за Mason (2); б) інтраопераційне фото після остеосинтезу головки променевої кістки; в) рентгенограми ліктьового суглоба після хірургічного втручання: остеосинтез відламкового перелому головки променевої кістки мікрогвинтами (3); остеосинтез вінецьового відростка анкером (4)

з розривом міжкісткової мембрани передпліччя — ушкодження Ессекса-Лопресті, що призводило до зміщення променевої кістки проксимально й відповідно до виникнення «ulna-plus» та розвитку променевої косорукості зап'ястка з болісними рухами в кистьовому суглобі та пронаційно-супінаційною контрактурою (4-а група хворих). У таких пацієнтів мобілізація ліктьового суглоба, відновлення передньомедіальної капсули ліктьового суглоба



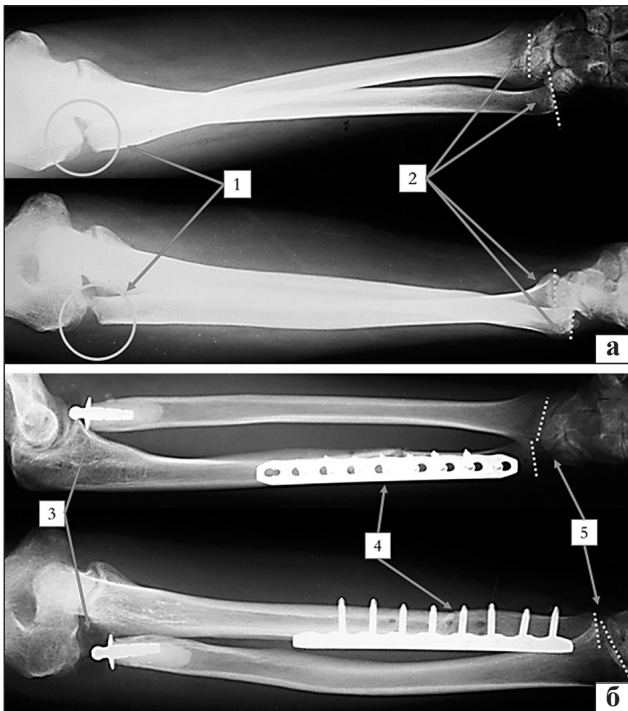
**Рис. 3.** Рентгенограми ліктьового суглоба хворої С., якій виконано реконструктивне хірургічне втручання у віддалений період після травми: а) підвивих передпліччя на фоні видаленої головки променевої кістки (1) та перелому вінецьового відростка ліктьової кістки (2); б) після операції усунуто нестабільність у ліктьовому суглобі завдяки відновленню латеральної обхідної зв'язки, виконано ендопротезування головки променевої кістки (3) та остеосинтез вінецьового відростка ліктьової кістки (4)

та ендопротезування головки променевої кістки з відновленням латеральної обхідної зв'язки супроводжувались вкорочувальною остеотомією ліктьової кістки (коса остеотомія ліктьової кістки з її резекцією 10–14 мм). Розмір резекції діафіза залежав від ступеня вивиху головки ліктьової кістки або величини дефекту проксимального метаепіфіза променевої кістки. За допомогою компресувального пристрою та тимчасово введених у ліктьову кістку двох кортикальних гвинтів виконували компресію фрагментів, після чого здійснювали остеосинтез LCP-пластиною. Під час втручання обов'язково проводили інтраопераційний рентгеноконтроль (рис. 4). Окрім того, у 12 пацієнтів з компресійно-ішемічною нейропатією ліктьового нерва виконували його невроліз та транспозицію.

У післяопераційному періоді хворим накладали гіпсову шину на травмовану верхню кінцівку в положенні розгинання в ліктьовому суглобі близько 20°–30°. Середня тривалість іммобілізації становила  $(4,52 \pm 0,89)$  тижнів. Реабілітацію (дозовані рухи в ліктьовому суглобі) починали з першого дня після операції.

Термін післяопераційного спостереження становив від 3 до 120 міс. Віддалені результати лікування оцінені у 22 з 27 пацієнтів за шкалою Mayo Elbow Performance Score (MEPS), яка містить чотири секції





**Рис. 4.** Рентгенограми передпліч хворого П. з наслідками «нещасливої тріади» та uszkodженням Ессекса-Лопресті: а) до операції. Дефект проксимального метаепіфіза променевої кістки (1) внаслідок видалення головки на попередніх етапах лікування. Променева косорукість розвинулась вторинно внаслідок вкорочення променевої кістки та uszkodження міжкісткової мембрани (2); б) після операції відновлення латеральної обхідної зв'язки ендопротезування головки променевої (3) та вкорочувальної остеотомії ліктьової кістки (4). Відновлені анатомічні співвідношення в кистьовому суглобі (5)

запитань щодо інтенсивності болювого синдрому (25 балів), рухів (25), стабільності (25) та функції ліктьового суглоба (25). Повністю здоровий ліктьовий суглоб набирає 100 балів. Результати лікування оцінюють як відмінні у випадку 90 і більше балів, хороші — 75–89, задовільні — 60–74 та незадовільні — менше ніж 60.

### Результати та їх обговорення

Біомеханічні дослідження щодо моделювання механізму виникнення «нещасливої тріади» засвідчили, що сили, які спричиняють вивих, послідовно руйнують структури ліктьового суглоба в напрямку від латерального до медіального його відділу [3]. Спочатку відбувається розрив латерального обхідного комплексу, який забезпечує ротаційну стабільність ліктьового суглоба в разі варусних навантажень. Подальша дія травмувальної сили призводить до зіткнення головки променевої і відростка плечової кістки та перелому головки променевої кістки. Продовження травмувального осьового зусилля на ліктьовий суглоб спричиняє вивих передпліччя в задньому або задньолатераль-

ному напрямкові. Вивих кісток передпліччя часто супроводжується також переломом вінцевого відростка. Іноді перелом вінцевого відростка виникає первинно внаслідок його прямого удару по блоку плечової кістки, водночас перелом головки променевої кістки та вивих кісток передпліччя відбуваються майже одночасно. Медіальна обхідна зв'язка також рветься у більшості пацієнтів, але її травма не є істотною умовою для розвитку «нещасливої тріади» [3].

Відповідно до механізму травми принципові етапи в лікуванні «нещасливої тріади ліктя» полягають у збереженні головки променевої кістки, остеосинтезі вінцевого відростка ліктьової кістки або шві переднього відділу капсули та відновленні латеральної обхідної зв'язки ліктьового суглоба [1, 3, 7, 9]. У тих випадках, коли остеосинтез головки променевої кістки виконати неможливо, необхідне її ендопротезування. Аналогічна ситуація з вінцевим відростком ліктьової кістки, остеосинтез якого в разі переломів II–III ступеня за Regan-Mogrey є запорукою стабільності передпліччя в сагітальній площині. У разі переломів вінцевого відростка I ступеня виконували шов передніх відділів капсули із застосуванням анкерів або черезкісткового шва.

Для досягнення мети роботи представляємо тактику лікування пацієнтів залежно від термінів травми, її характеру та поєднаних uszkodжень:

1. Термін травми до 3–4 тижнів — після усунення вивиху або ревізії ліктьового суглоба ліквідувати інтерпозицію м'яких тканин, відновляти цілісність переднього відділу капсули за її розривів або переломів вінцевого відростка (I ступеня), виконувати МОС головки променевої кістки та шов uszkodжених обхідних зв'язок.

2. Задавнені травми понад 1 міс. — після ревізії ліктьового суглоба виконувати артроліз і за умов досягнення достатнього обсягу пасивних рухів проводити дії, зазначені в пункті 1.

3. Наслідки травм зазвичай раніше прооперованих пацієнтів, в яких вилучено головку променевої кістки, — після артролізу виконувати ендопротезування ліктьового суглоба і далі дії, визначені в пункті 1.

4. Наслідки травм із вилученою головкою променевої кістки та uszkodженням Ессекса-Лопресті — крім зазначених у пункті 3 дій, виконувати вкорочувальну остеотомію ліктьової кістки.

Результати лікування пацієнтів оцінювали за шкалою MEPS. Вони залежали від терміну початку лікування та ступеня тяжкості поєднаних uszkodжень (таблиця). Зокрема, найбільшу кількість відмінних та хороших результатів (83 % в групі)

Таблиця

Результати лікування пацієнтів з «нещасливою тріадою плеча» за Mayo Elbow Performance Score

Травма	Група пацієнтів (n)	Результати лікування			
		відмінні	хороші	задовільні	незадовільні
Свіжа	1-а (12)	4 (34 %)	6 (50 %)	2 (16 %)	—
Застаріла	2-а (5, без вивиху передпліччя)	1 (20 %)	2 (40 %)	1 (20 %)	1 (20 %)
	3-я (3, вивих передпліччя)	—	1 (34 %)	2 (66 %)	—
	4-а (2, ушкодження Ессекса-Лопресті)	—	1 (50 %)	—	1 (50 %)
Загалом (22)		5 (23 %)	10 (46 %)	5 (23 %)	2 (8 %)

отримано під час лікування свіжих випадків «нещасливої тріади», коли після відновлення повного обсягу травмованих структур застосовували ранню дозовану активну реабілітацію. Зокрема, вдалося досягти обсягу згинально-розгинальних рухів від 100° до 120°. Загалом за MEPS у прооперованих пацієнтів з «нещасливою тріадою» ліктьового суглоба отримано відмінні результати в 5 випадках (23 %), хороші — у 10 (45 %), задовільні — у 5 (23 %), а незадовільні — у 2 (9 %).

Діапазон рухів у ліктьовому суглобі оцінювали одразу після початку реабілітації, через 3–4 міс. та рік після операції. Найбільший приріст у діапазоні руху спостерігали на першому етапі реабілітації (від 3 до 4 міс. після операції). Через рік жодних суттєвих змін в обсязі рухів не виявлено (рис. 5).

Найпоширенішими ускладненнями хірургічного лікування пацієнтів з «нещасливою тріадою ліктя» була гетеротопічна осифікація на рівні передньої капсули у 6 хворих (27 %), виражене обмеження рухів у ліктьовому суглобі — в 5 (23 %). Транзиторні порушення функції ліктьового нерва, що самостійно пройшли в межах 1 міс. після операції, відмічено у 4 хворих (18 %).

Артроз ліктьового суглоба, який швидко прогресує, спостерігали у 3 пацієнтів (14 %), повторний вивих передпліччя — у 2 (9 %).

Серед наших пацієнтів зафіксовано лише два повторні вивихи, один з яких був пов'язаний з відсутністю етапу ендопротезування головки променевої кістки та відновленням передніх відділів капсули шляхом анкерної фіксації до залишків вінцевого відростка без його кісткової пластики, а другий виник через невиконання остеосинтезу вінцевого відростка ліктьової кістки.

За інформацією W. Regan та B. Morrey, від 12 % до 63 % вивихів у ліктьовому суглобі супроводжуються іншими ушкодженнями [4]. Дуже часто відбувається перелом вінцевого відростка, оскільки він бере участь у передньо-задній стабілізації ліктьової кістки відносно блоку плечової і є місцем кріплення переднього пучка медіальної обхідної зв'язки [3, 6]. Найчастішими є переломи вінцевого відростка I та II типів. I тип перелому за Regan-Morrey лікують

консервативно, а II та III обов'язково повинні бути репоновані та синтезовані, оскільки без остеосинтезу вінцевого відростка розвивається нестабільність у ліктьовому суглобі [1–3, 6–8]. На жаль, виконати остеосинтез переломів II типу непросто і часто ця операція супроводжується видаленням кісткових фрагментів [2, 8]. Переломи вінцевого відростка ліктьової кістки III типу трапляються нечасто.

Синтез великого фрагмента виконати відносно просто (хоча для цього часто потрібний додатковий доступ). Це необхідно, щоб уникнути нестабільності у ліктьовому суглобі. Консервативне лікування перелому вінцевого відростка I типу можливе тільки в разі ізольованої травми та відсутності вивиху в суглобі. За умов вивиху і особливо в разі «нещасливої тріади» анкерний або черезкістковий шов переднього відділу капсули ліктьового суглоба є обов'язковим [1, 3, 8].




Рис. 5. Віддалений відмінний результат лікування «нещасливої тріади ліктя» у хворої М.

Найпоширенішими визначили переломи головки променевої кістки I і II типу. У разі перелому I типу за Mason рекомендовано консервативне лікування із застосуванням гіпсової пов'язки протягом 2 тижнів і раннім початком рухів у ліктьовому суглобі. У випадку перелому II типу необхідно здійснювати остеосинтез головки променевої кістки, а III типу — її остеосинтез або ендопротезування. Важливо відновити площу контакту головки променевої кістки з голівочкою шляхом остеосинтезу або ендопротезування головки променевої кістки, оскільки ця контактна поверхня є головним антагоністом вальгусного відхилення ліктя у випадках ушкодження медіальної обхідної зв'язки [1, 3, 6–8].

Після ретроспективного аналізу випадків невідального попереднього лікування ми з'ясували, що дуже багато залежить від відновлення цілісності передньої капсули та вінцевого відростка. Взагалі вінцевий відросток — це ключовий момент в передньо-задній стабілізації передпліччя, оскільки за його наявності не буде вивихів у сагітальній площині (навіть без ендопротеза головки променевої кістки). Крім цього, обов'язково треба підготувати пацієнта до тривалої реабілітаційної програми.

Лікування «нещасливої тріади ліктьового суглоба» необхідно здійснювати в такій послідовності [8]: по-перше, відновити конгруентність плечо-ліктьового суглоба шляхом остеосинтезу вінцевого відростка (тип II чи III); по-друге, виконати синтез або ендопротезування головки променевої кістки (тип II чи III) та відновити латеральну обхідну ліктьову зв'язку або провести її пластику.

## Висновки

«Нещаслива тріада» — тяжка травма ліктьового суглоба, яка потребує повного відновлення всіх ушкоджених структур з дозованою післяопераційною реабілітацією в ранні терміни після травми.

Результати лікування пацієнтів з «нещасливою тріадою» залежать від тяжкості й за давності травми та характеру попереднього хірургічного лікування. Збереження головки променевої кістки та вінцевого відростка ліктьової кістки є запорукою відновлення функції в ліктьовому суглобі.

У разі поєднання «нещасливої тріади ліктьового суглоба» з ушкодженням Ессекса-Лопресті, окрім реконструктивної операції на ліктьовому суглобі, необхідно виконувати корекційні втручання для усунення променевої косорукості та конфліктів, які розвиваються у дистальному променево-ліктьовому зчленуванні. Успішне лікування «нещасливої тріади» ліктьового суглоба залежить від раннього та максимально повного відновлення всіх структур, а в разі лікування застарілих випадків — диференційованого підходу до реконструктивних втручань.

## Список літератури

1. Bucholz R. W. Rockwood and Green's fractures in adults / R. W. Bucholz, J. D. Heckman, C. M. Court-Brown et al. — 6<sup>th</sup> ed. — Lippincott Williams & Wilkins, 2006. — 2340 p.
2. McKay P. L. Fracture of the proximal ulna olecranon and coronoid fractures / P. L. McKay, J. A. Katarincic // *Hand Clin.* — 2002. — Vol. 18. — P. 43–53.
3. Morrey B. F. The elbow and its disorders / B. F. Morrey. — 4<sup>th</sup> ed. — Saunders Elsevier, 2009. — 1232 p.
4. Regan W. Classification and treatment of coronoid process fractures / W. Regan, B. F. Morrey // *Orthopedics.* — 1992. — Vol. 15. — P. 845–848.
5. Ring D. Posterior dislocation of the elbow with fractures of the radial head and coronoid / D. Ring, J. B. Jupiter, J. Zilberfarb // *J. Bone Joint Surg. Am.* — 2002. — Vol. 84. — P. 547–551.
5. Standard surgical protocol to treat elbow dislocations with radial head and coronoid fractures / D. M. Pugh, L. M. Wild, E. H. Schemitsch [et al.] // *J. Bone Joint Surg. Am.* — 2004. — Vol. 86. — P. 1122–1130.
7. Stanely D. Operative elbow surgery / D. Stanely, I. A. Trail. — Churchill Livingstone Elsevier, 2012. — 791 p.
8. Terrible triad of the elbow / R. Seijas, O. Ares-Rodriguez, A. Orellana [et al.] // *J. Orthop. Surg. (Hong Kong).* — 2009. — Vol. 17 (3). — P. 335–339.
9. Williams G. R. Operative techniques in shoulder and elbow surgery / G. R. Williams, M. L. Ramsey, S. W. Wiesel. — Lippincott Williams & Wilkins, 2011. — 425 p.

## TREATMENT OF «UNHAPPY TRIAD OF THE ELBOW» AND ITS CONSEQUENCES

I. M. Kurinnyi, O. S. Strafun

SI «Institute of Traumatology and Orthopaedics of the National Academy of Medical Sciences of Ukraine», Kyiv