

УДК 616.718.4-001.5-089.2-06(048.8)

## Роль фазы резорбции процесса ремоделирования костной ткани в развитии ложного сустава после остеосинтеза медиального перелома шейки бедренной кости (обзор литературы)

Е. Н. Пирогов <sup>1</sup>, А. А. Тяжелов <sup>2</sup>

<sup>1</sup> КУ ТМО «Многопрофильная больница интенсивных методов лечения и скорой медицинской помощи», Мелитополь. Украина

<sup>2</sup> ГУ «Институт патологии позвоночника и суставов им. проф. М. И. Ситенко НАМН Украины», Харьков

*We presented an analytical review of scientific information on the mechanisms of local bone resorption within a remodeling process of bone fragments in cases of medial femoral neck fractures. Marginal resorption of fragments should be considered during osteosynthesis as a result of this process because result of this process is partial loss of bone material in fracture area, reducing of the geometric parameters of bone fragments, changing of structural and mechanical properties of bone tissue in the vicinity of the zone of fracture and, consequently, violations of tension-deformed state of materials on the verge of «lock – bone» reached in the process of surgery. Most researchers recognize that certain fragments resorption always occurs mostly after fractures of epimetaphyseal bone areas. However there were not described any its possible mechanisms and chronological relationship with stages of reparative regeneration, and an idea of marginal resorption in the initial phase of consolidation of bone fragments is rather vague. In most mechanical or mathematical model process of marginal resorption is not taken into consideration which inevitably leads to errors in biomechanical grounding of application of different fixateurs. The authors highlighted information on local and systemic factors that affect the extent and dynamics of local bone resorption and its role in the development of early complications after osteosynthesis of medial femoral neck unstable fractures. We described some typical processes of bone tissue loosening and their relationship to the level of blood circulation. Recognizing the marginal resorption as a typical process of remodeling bone fragments and further study of its mechanisms will help to resolve a problem of treatment of medial femoral neck fractures and to create some novel biomechanically substantiated fixateurs. Key words: remodeling, bone tissue resorption, pseudarthrosis, femoral neck.*

*Представлено аналітичний огляд наукової інформації про механізми локальної резорбції кісткової тканини в межах процесу ремодельовання кісткових відламків у разі медіальних переломів шийки стегнової кістки. Крайову резорбцію відламків необхідно враховувати під час остеосинтезу, оскільки результатом цього процесу є часткова втрата кісткової речовини в зоні перелому, зменшення геометричних параметрів кісткових відламків, зміна структурно-механічних властивостей кісткової тканини в безпосередній близькості від зони перелому і, як наслідок, порушення досягнутого в процесі операції пружньо-деформованого стану матеріалів на межі «фіксатор – кістка». Більшість дослідників визнають, що певна резорбція відламків завжди відбувається після переломів переважно епіметафізарних ділянок кісток. Однак не описані можливі її механізми й хронологічний зв'язок з етапами репаративної регенерації, а уявлення про процес крайової резорбції на початковому етапі консолідації відламків кістки досить розпливчасте. У більшості механічних або математичних моделей процес крайової резорбції не врахований, що неминуче призводить до помилки в біомеханічному обґрунтуванні застосування різних фіксаторів. Автори висвітлили інформацію про місцеві та системні фактори, які впливають на ступінь і динаміку локальної резорбції та її роль у розвитку раних ускладнень після остеосинтезу медіальних нестабільних переломів шийки стегнової кістки. Описано типові процеси втрати кісткової речовини та їх зв'язок з рівнем кровообігу. Визнання факту крайової резорбції як типового процесу ремодельовання кісткових відламків і подальше вивчення його механізмів допоможе розв'язати проблему лікування медіальних переломів шийки стегнової кістки та створити нові біомеханічно обґрунтовані фіксатори. Ключові слова: ремодельовання, резорбція кісткової тканини, несправжній суглоб, шийка стегнової кістки.*

**Ключевые слова:** ремоделирование, резорбция костной ткани, ложный сустав шейки бедренной кости

Кости долго рассматривались в медицине и в быту как самая инертная система, назначение которой состоит лишь в чисто механической функции. Еще Р. Вирхов считал кости «неизменной субстанцией», «законченным продуктом». И только Ю. Конгейм (Cohnheim) во второй половине XIX века впервые блестяще доказал, что костная ткань, как и все прочие ткани у живого человека, непрерывно обновляются [27].

С тех пор благодаря появлению и развитию новых методов исследования вскрыты тонкие механизмы и закономерности процессов образования и резорбции костной ткани, а также условия их равновесия. Еще более полувека назад С. А. Рейнберг так характеризовал живую кость: «Мацерированная мертвая хрупкая сухая кость дает превратное представление о живой кости, богатой кровью, сочной и эластичной. Несмотря на свою твердость, плотность, крепость и другие физико-механические свойства, костная ткань — это не застывшая ткань, она вся в динамике, лабильна, она беспрестанно меняется и обновляется» [27].

Однако и в настоящее время встречаются примеры механистического подхода к костной ткани в лечении переломов. Большинство предложенных фиксаторов для остеосинтеза переломов шейки бедренной кости являются теоретически обоснованными с учетом распределения векторов сил в зоне перелома, прочностных характеристик губчатой кости и металлоконструкций, минимально-достаточной межотломковой компрессии и т. п. [25]. Надежность фиксации подтверждается экспериментами с трупным материалом, производится сравнение различных видов фиксации на разрывных установках с учетом циклических нагрузок различной интенсивности [4, 9, 18]. Однако клиническая эффективность остеосинтеза, как правило, расходится с экспериментальными данными моделей. Игнорирование свойств живой кости в механических либо математических моделях остеосинтеза неизбежно приводит к ошибке в биомеханическом обосновании конструкций. Созданию компрессии между отломками при остеосинтезе отводится важная роль [40]. При этом в подавляющем большинстве конструкций создаваемая во время операции компрессия поддерживается за счет упругой деформации взаимодействующих материалов («металл — костная ткань»). На основе известных значений модуля Юнга для этих материалов абсолютное значение упругой деформации исчисляется обычно десятками и сотыми долями миллиметра [33]. Если в металлических конструкциях и неживых материалах такие деформации могут длительное время

оставаться постоянными, то в живой костной ткани запускаются ответные процессы, направленные на восстановление гомеостаза.

Только с учетом закономерностей ответной реакции кости, ее выраженности и динамики, связи с возрастным критерием и уровнем кровоснабжения можно прогнозировать эффективность металлоостеосинтеза. В противном случае исход лечения будет не всегда предсказуемым, хотя результат репаративной регенерации в каждом конкретном случае является закономерным обусловленным.

Вопросам ремоделирования кости в последние годы уделяется все больше внимания. В скелете здорового человека постоянно протекают относительно уравновешенные процессы резорбции и синтеза за счет так называемых единиц ремоделирования, количество которых в скелете может достигать около 1 млн одновременно [2, 39]. Возраст, заболевания и травмы могут вносить коррективы в активность этих процессов и адекватность различных его фаз (резорбция, реверсия и синтез) [2].

Регенерация костной ткани после наступления перелома представляет собой сложный каскадный процесс, не ограничивающийся только синтезом матрикса и его минерализацией [13–15]. Лизис поврежденных трабекул, развитие воспалительного процесса в зоне перелома, тип сращения перелома в зависимости от стабильности отломков, форма и размеры костной мозоли, последующая перестройка зоны регенерата под влиянием механических нагрузок, а также развитие ложного сустава — все эти процессы происходят в рамках ремоделирования костной ткани [3, 2, 13–15].

Процесс консолидации перелома имеет те же черты и хронологическую последовательность, что и единица ремоделирования: резорбция, реверсия и синтез. Если процессы синтеза костного вещества и механизмы его минерализации в рамках консолидации перелома описаны достаточно полно, то этап резорбтивных процессов упоминается очень поверхностно. В литературе процесс краевой резорбции либо не упоминается совсем, либо описывается как «резорбция некротизированных трабекул остеокластами», «укорочение в процессе консолидации», «оседание костных балочек» [29, 31, 32]. Большинство авторов признают, что некоторая резорбция отломков всегда происходит при переломах преимущественно эпиметафизарных участков кости [35]. Такое описание дает довольно расплывчатое представление о процессах краевой резорбции на начальном этапе консолидации, не позволяет предусмотреть степень и динамику этого процесса в целом и в различных зонах костных

отломков в частности. Известна унифицированная классификация степени утраты костного вещества (три степени) при эпиметафизарных переломах различных сегментов скелета для прогнозирования исхода травмы и выбора правильного алгоритма лечения [36]. Однако эта классификация только констатирует факт и степень утраты костного вещества без описания его механизмов, зависимости от возраста, сопутствующих заболеваний, условий кровообращения, стабильности фиксации и т. д. Именно с резорбции краев костных отломков всегда начинается репаративный процесс костной раны [14, 29, 31, 32].

Вопрос краевой резорбции отломков имеет большое практическое значение при остеосинтезе, поскольку результатом этого процесса является частичная утрата костного вещества в зоне перелома, уменьшение геометрических параметров отломков кости, изменение структурно-механических свойств костной ткани в непосредственной близости от зоны перелома и, как следствие, потере достигнутого в ходе операции упруго-деформированного состояния взаимодействующих материалов («фиксатор – кость»).

*Целью данной статьи* является обзор механизмов локальной резорбции отломков кости, анализ ее хронологической связи с процессом остеорепаляции, рассмотрение возможных факторов, влияющих на динамику локальной резорбции и оценка ее роли в развитии ложного сустава после остеосинтеза при медиальных нестабильных переломах шейки бедренной кости.

Для таких переломов характерны следующие особенности:

1. Отсутствие естественных механизмов аутокompрессии отломков кости, приближение ориентации плоскости перелома (Pauwels 3) к направлению мышечного вектора, что приводит к увеличению смещающих усилий [26].

2. Необходимость наличия постоянной межотломковой компрессии как единственного эффективного способа достижения стабильной фиксации. Межотломковая стабильность предохраняет формирующийся регенерат от травматизации и предопределяет остеогенный тип его дифференцировки [17].

3. Выраженный дефицит кровообращения (вплоть до аваскулярного некроза) в проксимальном отломке и сохранение хорошей перфузии в дистальном [26].

Консолидация отломков шейки бедренной кости возможна только по десмальному типу за счет интрамедиарной мозоли, формирование которой включает образование грануляционной и фибро-

тикулярной тканей, остеоида и костной ткани [6]. Основным источником скелетогенной ткани для регенерата при данной локализации перелома является эндост, который выстилает полости губчатой кости и состоит из неактивных плоских остеогенных клеток. Первичное костное сращение возможно, если края костной раны максимально сближены [16]. В зоне перелома как единственном эффективном пути восстановления кровоснабжения головки бедренной кости условия для ангиогенеза должны быть оптимальными.

Регенерации кости посвящено много исследований. Для понимания этого процесса многие исследователи предложили разделять его на стадии. При этом авторы, как правило, не противоречат, а дополняют друг друга, выделяя наиболее актуальные аспекты [13–15]. В научной литературе больше внимания уделяется процессу регенерации диафизарных переломов. Очевидно, что регенерация губчатой кости будет иметь характерные только для нее особенности. В частности, требования к стабильности фиксации отломков и допустимого диастаза при эпиметафизарных внутрисуставных переломах более высокие. И если появление фиброзно-хрящевой ткани в регенерате диафизарного перелома будет характеризовать вторичный тип сращения, то для губчатой кости это признак дисрегенерации. Вместе с тем условия кровообращения в губчатой кости более благоприятны, чем в компактной. В губчатой кости между костными трабекулами располагаются широкие костномозговые пространства с густой сетью кровеносных сосудов. Компактная костная ткань структурно монолитна, бедна сосудами, которые проходят в узких сосудистых каналах. Таким образом, губчатая кость имеет преимущества для развития репаративного остеогенеза при условии плотного контакта отломков [16]. Стабильность фиксации перелома определяет большинство биологических реакций в процессе консолидации. Тип заживления и возникновение в отдаленные сроки псевдоартроза зависят в основном от механических условий, связанных со стабильностью [17].

Этапный анализ процессов, происходящих в зоне перелома шейки бедренной кости под действием локальных и системных факторов в различные стадии репаративного остеогенеза, позволяет объяснить высокий процент развития дисрегенерации при остеосинтезе и наметить перспективы решения этой проблемы.

В первую стадию альтерации травматическое повреждение кости запускает каскад локальных и системных механизмов, которые отличаются

в проксимальном и дистальном отломках в связи с различными условиями кровоснабжения.

Факт перелома шейки бедренной кости приводит к острой ишемии ее головки. При переломах шейки бедренной кости всегда наблюдается ишемия проксимального отломка, с возрастом она усугубляется [26]. Очевидно, что с позиции повреждения внутрикостных сосудов шейки вид перелома и тип смещения дистального отломка не имеют значения [10]. Если на рентгенограмме прослеживается линия перелома, то трудно представить, как повреждение костных трабекул, и тем более внутрикостных кровеносных сосудов, может быть неполным. Исходя из современных взглядов на вопрос резорбции, основной механизм утраты костного вещества связан с активностью остеокластов и остеоцитов [2, 30]. Халистерез и другие теории потери костного вещества без участия живых клеток морфологи подвергают сомнению [2]. Разрушающая линия клеток костной ткани представлена в основном остеокластами, которые относятся к дифферону мононуклеарных фагоцитов [30]. Таким образом, отсутствие кровоснабжения проксимального отломка делает невозможным само присутствие остеокластов в костной ткани головки. В тех случаях, когда после перелома шейки бедренной кости сохраняется минимальное кровоснабжение головки, костная ткань испытывает хроническую ишемию. Но и в этом случае минеральный баланс смещается не в сторону резорбции, а в сторону остеосклероза. Этот факт доказан еще исследованиями Leriche и Policard [27]. Таким образом, участие проксимального отломка в ремоделировании незначительно ввиду развивающегося дефицита кровообращения и анатомически обусловленной высокой плотности губчатой костной ткани головки.

По другому сценарию происходят процессы в дистальном отломке, где кровоснабжение не страдает. Полноценное кровообращение делает возможным реализацию ремоделирования, которое происходит параллельно и в тесной связи с процессом репаративной регенерации.

Остеосинтез перелома шейки бедренной кости рекомендуют производить в первые часы (дни) после травмы [8]. Поэтому дальнейшее развитие событий следует рассматривать в контексте произведенного традиционного остеосинтеза спонгиозными винтами. Стабилизация перелома достигается за счет межфрагментарной компрессии и поддерживается упругой деформацией взаимодействующих материалов. При выполнении остеосинтеза нестабильных переломов шейки бедренной кости сознательно нарушается первый принцип внутрен-

ней фиксации АО — анатомическая репозиция [17]. Дистальному отломку придается вальгусное положение в пользу биомеханически более выгодной установки. Сама по себе вальгусная установка уже предполагает кратковременность достигнутой во время операции компрессии с перспективой на стабилизирующий эффект суммарного мышечного вектора [28].

По данным М. Е. Muller и соавт. [17], при узкой щели перелома, стабилизированного посредством межфрагментарной компрессии наступает прямое новообразование костной ткани, а рассасывание кости не является обязательным. Непосредственная площадь контакта фрагментов очень мала. Поверхности перелома практически всегда микроскопически неконгруэнтны. Если их сдавить, то прежде всего контактируют выступающие части. Затем они ломаются и образуется одна широкая зона контакта.

Возникает вопрос, почему контактирующие части, которые не сломались на пике создания компрессии, прогрессивно разрушаются на фоне ее снижения? Если принимать во внимание только механическое разрушение выступающих частей, то суммарная потеря костного вещества должна соотноситься с микроскопической неконгруэнтностью отломков. Укорочение шейки бедренной кости после остеосинтеза до наступления спонтанной стабилизации [17] может достигать 10–15 мм (т. е. 8–10 см<sup>3</sup> губчатой кости). Утрату такого массива костного вещества невозможно объяснить исключительно механическим сминанием отдельных выступающих трабекул [33].

В литературе описано как минимум три механизма, которые в рамках ремоделирования отломков могут приводить к укорочению шейки бедренной кости, являясь причиной быстрой утраты межотломковой компрессии, достигнутой в процессе остеосинтеза. Эти процессы являются энергозависимыми и происходят посредством специфической деятельности различных групп клеток, поэтому могут происходить только в тех участках костных фрагментов, где сохранено кровообращение.

### **1. Воспаление**

В первой фазе после перелома происходят в основном некробиотические и некротические изменения: некроз части остеоцитов по краям костной раны, отек и некроз тканей межтрабекулярных пространств, прилегающих к зоне перелома, формирование тканевых кист и очагов кровоизлияний. Острое нарушение метаболизма тканей в зоне перелома сопровождается распадом белков, нуклеиновых кислот, коллагена и смещением рН в кислую



сторону [11, 14]. Кровоизлияние из поврежденных сосудов сопровождается активированием коагуляционной системы гемостаза и формированием кровяного сгустка между отломками.

Некроз клеток и тканей является причиной типовых воспалительных реакций, которые играют исключительно важную роль во второй стадии регенераторного процесса. Эта стадия характеризуется миграцией в зону перелома нейтрофилов (секреция многочисленных цитокинов, определяющих последующую пролиферацию, дифференцировку и фагоцитоз), тучных клеток (стимуляция местных процессов ангиогенеза), макрофагов (фагоцитоз, регуляция воспалительного процесса). К концу этой стадии в зоне перелома увеличивается количество остеокластов, осуществляющих резорбцию некротизированной кости. Именно со стороны дистального отломка возможно формирование капилляров синусоидного типа, проникающих в щель между отломками. Вокруг капилляров располагаются периваскулярные клетки, клетки фибробластического ряда. Клеточные взаимодействия посредством синтеза факторов роста, цитокинов, простагландинов, интерлейкинов, морфогенетических белков приводят к пролиферации и дифференцировке клеточных элементов, которые вместе с капиллярами участвуют в формировании грануляционной ткани. В зоне перелома возникают очень сложные процессы, которые не могут долго протекать автономно, не являясь сигналом для включения различных систем организма. Такими сигналами выступают накопление и циркуляция в крови биологически активных веществ, кининов, компонентов комплемента, простагландинов и др. В результате в этот процесс вовлекаются кроветворная, иммунная, эндокринная, нервная системы, т. е. организм в целом.

Процессы лизиса затрагивают не только контактирующие слои клеток в зоне перелома, но и способствуют формированию локального остеопоротического участка в каждом кровоснабжаемом отломке в границах травматического воспаления [34].

## 2. Системные гормональные изменения

Вторая стадия — дифференцировка клеток и тканеспецифических структур (4–10 дней после травмы). На фоне ангиогенеза, пролиферации и дифференцировки клеточных элементов активно синтезируются протеогликаны и коллаген, составляющие основу формирующейся грануляционной ткани. На этой стадии достигают пика системные изменения в организме.

Сразу после травмы в 14 раз возрастает концентрация АКТГ, что вызывает увеличение уровня кортизола в крови, максимальное количество кото-

рого сохраняется в течение 7 суток [13]. Повышение уровня глюкокортикоидов при травмах, с одной стороны, является одним из механизмов адаптации организма к стрессу, кровопотере, а также борьбы с шоком и последствиями травмы [7].

Но, с другой стороны, глюкокортикоиды угнетают всасывание кальция в кишечнике, способствуют его выходу из костной ткани, усиливают его почечную экскрецию, приводят к снижению процесса превращения витамина D в активные метаболиты. В результате могут развиваться гипокальциемия и гиперкальциурия. Кроме этого, глюкокортикоиды тормозят созревание остеобластов, снижают количество и активность их предшественников. При избытке глюкокортикоидов происходит активация ремоделирования костной ткани, приводящая к увеличению скорости резорбции без компенсаторного образования кости, и как итог этого — быстрая утрата костного вещества [7].

Снижение уровня ионизированного кальция в крови активирует секрецию паратгормона, который повышает высвобождение кальция из кости за счет активации остеокластов. Содержание паратгормона увеличивается в 3,5 раза в течение первой недели и достигает максимального значения к 14 суткам [13]. Действие паратгормона на кость характеризуется двумя фазами: ранней, в период которой происходит увеличение метаболической активности остеокластов и проявляющейся мобилизацией кальция из костей с восстановлением его уровня во внеклеточной жидкости; и поздней, характеризующейся повышением синтеза лизосомальных и других ферментов (коллагеназы, лизосомальных гидроксилаз, катепсина В, цистеиновых протеаз, кислой фосфатазы и др.), участвующих в процессах резорбции кости. Активированные остеокласты синтезируют повышенное количество коллагеназы и других ферментов, участвующих в деструкции матрикса, например, кислой фосфатазы, углеродной ангидразы,  $H^+$ ,  $K^+$ -аденозинтрифосфатазы и др. [7, 12, 16].

Развитие резорбтивных процессов при избытке глюкокортикоидов и паратиреоидного гормона в организме начинается в первую очередь в костях трабекулярного строения. А гиперемия как результат травматического воспаления в зоне перелома делает дистальный отломок основной мишенью для развития локального остеопороза [27]. Уотсон Джонс описывал данный процесс как гиперемическую декальцинацию [34].

Воспаление и системные изменения в организме инициируются фактом травмы, имеют свой пик развития и через 2–3 недели регрессируют [13–15].

### 3. Механотрансдукция

Архитектура костной ткани находится в соответствии со средними величинами прилагаемых к ней механических воздействий. Снижение функциональной нагрузки на кость приводит к постепенной ее атрофии, а превышение пороговых деформаций запускает процессы ремоделирования, направленные на перестройку кости для соответствия нагрузке [3, 30]. То же происходит и на различных стадиях процесса регенерации. Создание значительных упругих деформаций в матриксе костной ткани во время остеосинтеза является фактором, запускающим механизмы механотрансдукции. Еще в 1975 году Regen и соавт. доказали, что на сильную деформацию живая кость реагирует возникновением резорбции (рассасывания) на границе «кость – кость» или «кость – имплантат» [17].

Основная сенсорная роль в реализации механотрансдукции принадлежит остеоцитам, которые за счет разветвленной сети канальцев способны воспринимать локальные и общие механические напряжения, возникающие в костном матриксе [1, 3, 5, 30, 36, 38]. Восприятие механических напряжений происходит либо за счет непосредственной деформации клеточной мембраны остеоцитов, либо за счет рецепции потока жидкости, заполняющей лакуны и канальцы [30, 37]. Механические импульсы приводят к изменению структуры трансмембранных рецепторов, что изменяет метаболизм остеоцита и активирует ряд механосенсорных генов [42]. Образующиеся факторы оказывают аутокринное и паракринное действие, что приводит к экспрессии сигнальных молекул, регулирующих пролиферацию и деятельность остеокластов и остеобластов, т. е. запускается процесс ремоделирования [41].

Остеосинтез перелома шейки бедренной кости предполагает создание между отломками межфрагментарной компрессии, которая достигается упругой деформацией взаимодействующих материалов («винты – кость»). Это приводит к локальным перегрузкам костной ткани в зонах непосредственного контакта наиболее выступающих участков костных фрагментов и в участках взаимодействия «кость – металл».

Любая деформация костного матрикса, превышающая пороговый уровень, запускает процесс механотрансдукции. Механические стимулы транслируются в биохимические сигналы, которые приводят к инициации процессов ремоделирования в зоне, подвергшейся упругой деформации [30].

Результатом механотрансдукции при искусственно созданных напряжениях в участке кости является ее адаптивная перестройка, сопровожда-

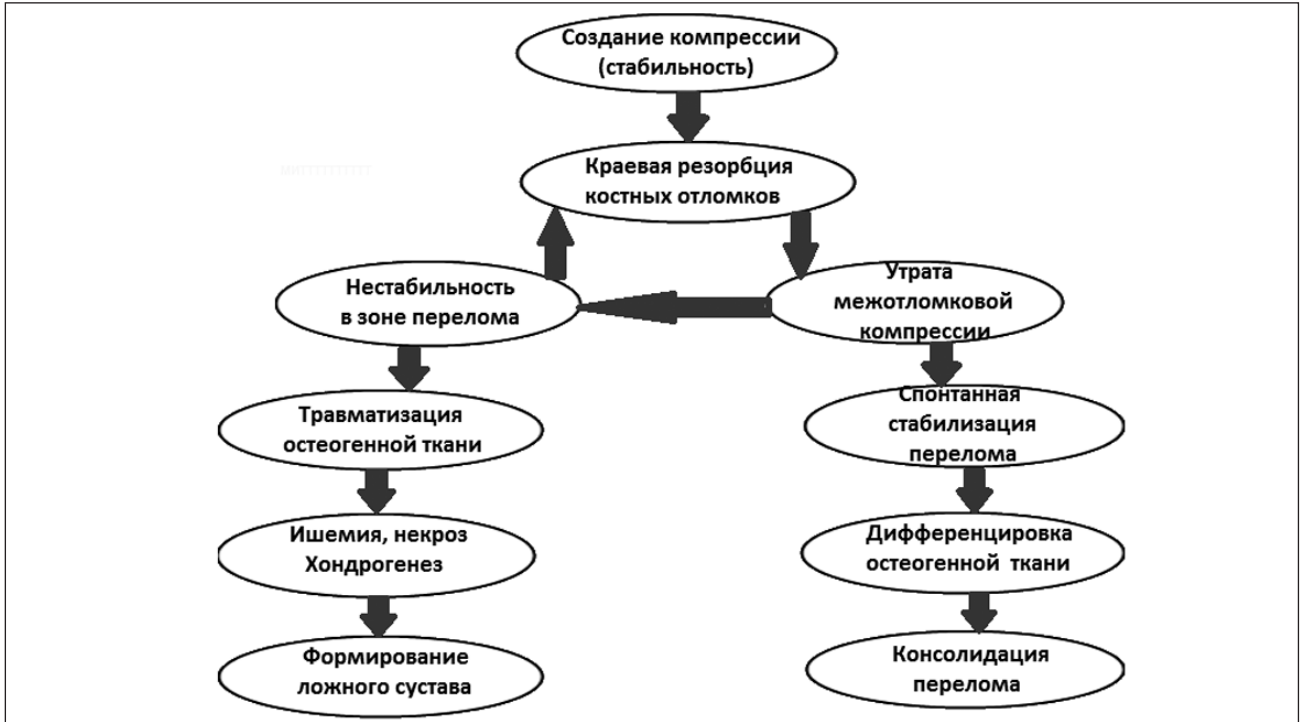
ющаяся утратой указанной упругой деформации. Обоснованность ургентного остеосинтеза шейки бедренной кости заключается не только в сокращении аваскулярного периода для головки, а и в хронологическом объединении описанных механизмов резорбции с целью уменьшения суммарного их эффекта утраты костного вещества. Выраженность процесса резорбции зависит от исходного уровня остеопороза и состояний его обуславливающих (возраст, прием глюкокортикоидов, алкоголизм и т. д.), а также от срока остеосинтеза с момента травмы [8]. Полная утрата межотломковой компрессии, созданной спонгиозными винтами, происходит при достижении значения резорбции более 0,4 мм [33]. Расчеты показывают, что это может происходить уже в первые сутки после операции. При нестабильном переломе шейки бедренной кости утрата компрессии равнозначна нарушению стабильности фиксации, что является прогностически неблагоприятным фактором для пролиферирующей остеогенной ткани.

### 4. Нестабильность в зоне перелома

Помимо локальных и системных биохимических факторов в потере костного вещества большую роль играет нестабильность отломков костей. Головка и шейка бедренной кости являются активной локомоторной зоной. Мышечный массив и место фиксации отдельных групп мышц пояса нижних конечностей обеспечивают значительные моменты сил в зоне перелома в покое и при движениях в тазобедренном и смежных суставах. Потеря межотломковой компрессии и развитие локального остеопороза на фоне знакопеременных усилий на границе «кость – кость» и «кость – металлофиксатор» может приводить к усугублению процессов утраты костного вещества путем сминания трабекул губчатой кости. Этот процесс не требует клеточной активности и кровоснабжения и поэтому может действовать как проксимальный, так и дистальный отломки.

Наличие узкой межотломковой щели предполагает минимальную толщину грануляционной ткани, заполняющей ее. В этих условиях даже минимальное смещение, как проявление нестабильности в зоне перелома, будет превышать допустимую деформацию формирующейся грануляционной ткани [17].

Вследствие процесса разрушения поверхности кости из-за микродвижений первоначально малая нестабильность будет приводить к вторичной значительной нестабильности. Систематические повреждения регенерата вызывают персистирование травматического воспаления в зоне перелома, что



**Рисунок.** Схема (порочный круг) вариантов консолидации формирования ложного сустава

обуславливает развитие локального остеопороза [34].

При переломах типа Pauwels 1 направление мышечного вектора способствует спонтанной стабилизации перелома за счет телескопического эффекта и аутокомпрессии отломков [17]. Окончание резорбтивных процессов, формирование полноценной площади контакта отломков и наличие аутокомпрессии создают условия для возможной консолидации костных отломков.

При переломах типа Pauwels 2, 3 мышечный вектор приводит к появлению смещающих усилий в зоне перелома, что при значительной краевой резорбции делает спонтанную стабилизацию маловероятной. В поврежденной грануляционной ткани формируются участки кровоизлияний, ишемии и некроза [15]. Недостаток кислорода обуславливает формирование участков хондрогенеза в формирующемся регенерате, которые препятствуют полноценной реваскуляризации головки бедренной кости и замедляют или полностью предотвращают консолидацию отломков.

На наш взгляд, именно этот сценарий раннего послеоперационного периода приводит к формированию порочного круга, который предопределяет дисрегенерацию и формирование ложного сустава шейки бедренной кости (рисунок).

Таким образом, проанализировав научную литературу, можно констатировать, что потеря костного

вещества может являться результатом как минимум четырех сопряженных процессов: воспаления в зоне перелома, системных гормональных изменений, механотрансдукции и развития нестабильности отломков. Первые три происходят в рамках ремоделирования, являются типичными и зависят от различных факторов: исходного состояния костной ткани, гормонального фона, уровня кровоснабжения каждого из отломков и т. д. Эти процессы характерны для любого перелома и трудно оценить роль каждого из них в конкретном клиническом случае. В результате этих процессов снижается первичная межотломковая компрессия в ближайшем послеоперационном периоде, что необходимо учитывать при биомеханическом обосновании металлофиксаторов.

Большинство фиксаторов, которые планировались как компрессирующие устройства, на практике оказываются вариантами шинирования. Анализируя биомеханическую обоснованность различных видов фиксаторов для шейки бедренной кости, можно объяснить относительно низкую эффективность остеосинтеза и наметить пути научного поиска.

Конструкции, реализующие принцип статической фиксации перелома, не предусматривают феномен краевой резорбции шейки бедренной кости [28]. Такие фиксаторы отличаются массивностью и препятствуют прежде всего рецидиву варусной деформации [22, 24]. Аутокомпрессии отломков

при резорбции костной ткани шейки в послеоперационном периоде препятствует статический характер остеосинтеза. Наступающее геометрическое несоответствие размеров отломков и внутришеечной части фиксатора приводит либо к его поломке, либо к разрушению губчатой кости в местах концентрации напряжений, что обычно проявляется протрузией головки с выходом части фиксатора в полость сустава.

Телескопические конструкции (гвоздь Смит-Петерсона, DHS, спонгиозные винты при их параллельном введении, спицевые фиксаторы [21]) предусматривают возможность динамической компрессии за счет мышечной ретракции и ранних нагрузок на конечность. Это эффективно при переломах типа Pauwels 1. Но такие конструкции не решают биомеханику перелома типа Pauwels 3. Несоответствие мышечного вектора с осью шейки бедренной кости сводит практически к нулю компрессирующий эффект.

Существующие подпружиненные фиксаторы [20, 23] также не могут решить проблему стабильности переломов типа Pauwels 3. Потенциальная энергия сжатой пружины обеспечивает прямой телескопический эффект и постоянную компрессию в горизонтальном положении тела. Но в вертикальном положении сила тяжести конечности превышает потенциальную энергию сжатой пружины, и фиксатор, не имея жесткой связи с дистальным отломком, не может препятствовать обратному телескопическому эффекту. Согласно исследованиям [25], для достижения стабильности отломков в зоне перелома независимо от положения конечности сила компрессии должна составлять 300–400 Н (а в отдельных случаях до 1000 Н), что в условиях остеопороза неизбежно приведет к миграции внутришеечного компонента фиксатора. Отсутствие жесткой связи с дистальным отломком и недостаточный уровень компрессии для ее компенсации существующих подпружиненных фиксаторов не могут обеспечить достаточный уровень стабильности при возникновении моментов сил в зоне перелома.

Применение аппаратов внешней фиксации [25, 19] позволяет осуществлять дозированную компрессию в послеоперационном периоде. Но ввиду индивидуальной скорости и степени процесса краевой резорбции практически невозможно подобрать оптимальный режим осуществления компрессии в послеоперационном периоде. Как правило, осуществление вторичной компрессии «на глаз» приводит к резким перепадам ее значения в зоне перелома от нуля до запредельных величин, что приводит к травматизации регенерата, ишемии,

некрозу и дальнейшей резорбции кости. Этот недостаток в сочетании с гнойно-воспалительными осложнениями делает методику аппаратов внешней фиксации малоэффективной при лечении медиальных переломов шейки бедренной кости.

На наш взгляд, наиболее обоснованным с точки зрения биомеханики и перспективным для лечения нестабильных переломов шейки бедренной кости является телескопический подпружиненный фиксатор с блокирующим механизмом по типу храпового зацепления [33]. Постоянная межотломковая компрессия и жесткая связь с дистальным отломком позволяют вернуть поврежденной кости структурное соответствие, что минимизирует нагрузку на имплантат. Применение подпружиненного фиксатора с механизмом храпового зацепления обеспечивает возможность спонтанной стабилизации перелома даже при выраженной краевой резорбции отломков (до 10–15 мм), нивелирует дефект заднего контура шейки бедренной кости и улучшает ориентацию плоскости перелома относительно горизонтали, что создает оптимальные условия для ангиогенеза и дифференцировки остеогенной ткани в зоне перелома.

## Выводы

Краевая резорбция отломков кости является одной из основных причин большого количества неудовлетворительных результатов при остеосинтезе медиальных переломов шейки бедренной кости. Анализ локальных и системных процессов у пациентов с такими переломами указывает на то, что краевая резорбция отломков является типичной и характерной для ранней стадии регенерации. Динамика и степень краевой резорбции зависят от многих факторов: исходного уровня кровообращения в каждом фрагменте, срока выполнения остеосинтеза, выраженности остеопороза, степени стабильности перелома, наличия дефекта задних отделов шейки, интенсивности травматического воспаления, сопутствующих заболеваний, гормонального фона и др.

На наш взгляд, при разработке фиксаторов для остеосинтеза медиальных переломов шейки бедренной кости необходимо учитывать фактор утраты костного вещества в зоне перелома. Имплантируемая система должна сочетаться с изменяющимися геометрическими параметрами отломков кости, осуществлять постоянную межотломковую компрессию и обеспечивать жесткую связь с дистальным отломком, что обеспечит возможность спонтанной стабилизации системы в послеоперационном периоде независимо от степени укорочения шейки бедренной кости.



## Список литературы

1. Аврунин А. С. Иерархия структурно-функциональной организации скелета / А. С. Аврунин, И. И. Шубняков: мат. междунар. конф. [«Остеопатия как система диагностики и лечения»]. — СПб., 2007. — С. 29–34.
2. Аврунин А. С. Остеоцитарное ремоделирование: история вопроса, современные представления и возможности клинической оценки / А. С. Аврунин // Травматология и ортопедия России. — 2012. — № 1. — С. 128–134.
3. Адаптационная модель потери губчатой кости при старении / А. С. Аврунин, Р. М. Тихилов, Л. К. Паршин, И. И. Шубняков // Гений ортопедии. — 2007. — № 1. — С. 100–111.
4. Афшин Ф. Н. Металоостеосинтез і металоцементний остеосинтез переломів проксимального кінця стегнової кістки у людей літнього та старечого віку: автореф. дис. ... канд. мед. наук / Ф. Н. Афшин. — Донецьк, 2007. — 27 с.
5. Быков В. Л. Цитология и общая гистология (функциональная морфология клеток и тканей человека) / В. Л. Быков. — СПб.: СОТИС, 2000. — 520 с.
6. Влияние «Бивалоса» на репаративную регенерацию кости: данные экспериментальных и клинических исследований / В. В. Поворознюк, Н. А. Корж, Н. В. Григорьева, Ф. В. Климовицкий // Ортопедия, травматология и протезирование. — 2012. — № 1. — С. 5–11, doi: <http://dx.doi.org/10.15674/0030-5987201215-11>.
7. Дедова И. И. Эндокринология / И. И. Дедова, Г. А. Мельниченко. — М.: ГЭОТАР-Медиа, 2013. — 752 с.
8. Жилияев Р. О. Топографо-анатомічні аспекти шляхів вдосконалення тактики хірургічного лікування хворих з переломами стегнової кістки: автореф. дис. ... канд. мед. наук: 14.01.21 / Р. О. Жилияев — Донецьк, 2009. — 24 с.
9. Исследование и оценка биомеханической конструкции «отломки-фиксатор», создаваемой при хирургическом лечении переломов шейки бедренной кости / А. К. Попсуйшапка, Е. А. Побел, М. А. Шевцова, Л. С. Белогурова // Ортопедия, травматология и протезирование. — 2006. — № 4. — С. 55–62.
10. Климовицкий В. Г. Внутрисуставные переломы шейки бедренной кости у пациентов в возрасте до 50 лет (особенности механогенеза и лечения) / В. Г. Климовицкий, М. А. Канзюба, А. И. Канзюба // Травма. — 2007. — № 3. — С. 304–309.
11. Климовицкий В. Г. Возможные пути оптимизации репаративных процессов у пострадавших с переломами длинных костей конечностей / В. Г. Климовицкий, В. Н. Пастернак, В. М. Оксимец // Ортопедия, травматология и протезирование. — 2006. — № 1. — С. 90–99.
12. Комов В. П. Биохимия / В. П. Комов, В. Н. Шведова. — 3-е изд. — М.: Дрофа, 2008. — 638 с.
13. Корж Н. А. Репаративная регенерация кости: современный взгляд на проблему. Стадии регенерации / Н. А. Корж, Н. В. Дедух // Ортопедия, травматология и протезирование. — 2006. — № 1. — С. 77–84.
14. Корж Н. А. Репаративная регенерация кости: современный взгляд на проблему. Системные факторы, влияющие на заживление перелома / Н. А. Корж, Н. В. Дедух, О. А. Никольченко // Ортопедия, травматология и протезирование. — 2006. — № 2. — С. 93–99.
15. Корж Н. А. Репаративная регенерация кости: современный взгляд на проблему. Нарушение регенерации кости / Н. А. Корж, К. К. Романенко, Л. Д. Горидова // Ортопедия, травматология и протезирование. — 2006. — № 1. — С. 84–90.
16. Лаврищева Г. И. Морфологические и клинические аспекты репаративной регенерации опорных органов и тканей / Г. И. Лаврищева, Г. А. Оноприенко. — М.: Медицина, 1996. — 208 с.
17. Мюллер М. Е. Руководство по внутреннему остеосинтезу / М. Е. Мюллер, М. Альговер, Р. Шнайдер. — Берлин; Гейдельберг; Нью-Йорк: Springer-Verlag, 1996. — 750 с.
18. О выборе фиксатора для остеосинтеза шейки бедренной кости / Н. В. Новиков, П. Н. Голик, Н. А. Васильев, В. Э. Павловский // Ортопедия, травматология и протезирование. — 1986. — № 4. — С. 41–43.
19. Пат. 1074511 А СССР, МПК А61В 17/18. Аппарат для лечения переломов шейки бедра / Илизаров Г. А., Шигарев В. М., Либман С. Б., Швед С. И.; заявитель и патентообладатель Курганский ордена «Знак почета» научно-исследовательский институт экспериментальной и клинической ортопедии и травматологии. — Заявл. 14.07.1982.
20. Пат. 2074669(13) С1 Российская Федерация, МПК А61В 17/78. Устройство для остеосинтеза проксимального конца бедренной кости / Решетников А. Н., Иванов В. М., Решетников Н. П.; заявитель и патентообладатель Саратовский научно-исследовательский институт травматологии и ортопедии. — Заявл. 24.06.1994.
21. Пат. 2214192(13) С2 Российская Федерация, МПК А61В 17/68. Спицевой фиксатор для остеосинтеза / Старых В. С.; заявитель и патентообладатель Кемеровская городская клиническая больница № 3 им. М. А. Подгорбунского. — Заявл. 04.12.2000; опубл. 20.10.2003.
22. Пат. 22283(13) С2 Украина, МПК А61В 17/68, А61В 17/74. Пристрій для остеосинтезу переломів проксимального відділу стегна / Білінський П. І.; заявник і патентовласник Білінський П. І. — Заявл. 24.03.1997.
23. Пат. 2280416(13) С2 Российская Федерация, МПК А61В 17/74. Устройство для фиксации переломов шейки бедренной кости / Шуголь Г. Б., Демаков С. Л., Фоминых С. И., Шилов Ю. С.; заявитель и патентообладатель Шуголь Г. Б. — № 2004108761/14; заявл. 24.03.2004; опубл. 27.07.2006; Бюл. № 21.
24. Пат. 2306111(13) С2 Российская Федерация, МПК А61В 17/56. Фиксатор для остеосинтеза шейки бедренной кости / Шагивалеев Н. А.; заявитель и патентообладатель Шагивалеев Н. А. — № 2005119104/1; заявл. 20.06.2005; опубл. 20.09.2007; Бюл. № 26.
25. Пат. 80152(13) С2 Украина, МПК А61В 17/74. Пристрій для черезкісткового компресійного остеосинтезу переломів шийки стегнової кістки / Лоскутов О. Є., Вишневський В. О., Сабсай О. В. [та ін.]; заявник і патентовласник Сабсай О. В. — Заявл. 04.04.2005.
26. Переломи шийки стегнової кістки у людей літнього і старечого віку / [Г. І. Герцен, А. І. Процик, М. П. Остапчук, Малкаві Амір]. — Київ, 2003. — 170 с.
27. Рейнберг С. А. Рентгенодиагностика заболеваний костей и суставов / С. А. Рейнберг. — М.: Медицина, 1964. — 530 с.
28. Ролик А. В. Реконструктивно-восстановительное вмешательство при внутрисуставных переломах шейки бедренной кости у пациентов пожилого и старческого возраста / А. В. Ролик, П. М. Воронцов // Ортопедия, травматология и протезирование. — 2001. — № 1. — С. 76–77.
29. Семенкин О. М. Способ устранения посттравматической деформации дистального метаэпифиза лучевой кости / О. М. Семенкин, С. Н. Измалков // Травматология и ортопедия России. — № 4 (58). — 2010. — С. 78–83.
30. Соловьев В. А. Происхождение, дифференцировка и морфофункциональная характеристика клеток костной ткани / В. А. Соловьев, Т. В. Шинкаренко // Верхневолжский медицинский журнал. — 2011. — Т. 9, Вып. 3, № 11. — С. 49–54.
31. Тимошенко С. В. Хірургічне лікування нестабільних переломів дистального метаепіфіза променевої кістки та їх наслідків: автореф. дис. ... канд. мед. наук / С. В. Тимошенко. — Київ, 2010. — 24 с.

32. Трубников В. Ф. Заболевания и повреждения опорно-двигательного аппарата / В. Ф. Трубников — Київ: Здоров'я, 1984. — 328 с.
33. Тяжелов А. А. Обоснование стабильно-функционального остеосинтеза при переломах шейки бедренной кости / А. А. Тяжелов, Е. Н. Пирогов // Ортопедия, травматология и протезирование. — 2014. — № 1. — С. 22–27, doi: <http://dx.doi.org/10.15674/0030-59872014122-27>.
34. Уотсон-Джонс Р. Переломы костей и повреждения суставов / Р. Уотсон-Джонс; пер. с англ. — М.: Медицина, 1972. — 672 с.
35. Федоров В. Г. Классификация и схема лечения переломов околоуставной зоны костей губчатого строения / В. Г. Федоров // Информационное письмо для врачей травматологов и хирургов практического здравоохранения. — Ижевск, 2012.
36. Bonewald L. F. Mechanosensation and transduction in osteocytes / L. F. Bonewald // Bonekey Osteovision. — 2006. — Vol. 3 (10). — P. 7–15.
37. Cowin S. C. Mechanosensation and fluid transport in living bone // J. Musculoskelet. Neuron Interact. — 2002. — Vol. 2 (3). — P. 256–260.
38. Do bone cells behave like a neuronal network? / C. N. Turner, A. C. Robling, R. I. Duncan, D. B. Burr // Calcif. Tissue Int. — 2002. — Vol. 70 (6). — P. 435–442.
39. Frost H. M. Defining osteopenias and osteoporoses: another view (with insights from a new paradigm) / H. M. Frost // Bone. — 1997. — Vol. 20. — P. 385–391.
40. Internal fixation versus hemiarthroplasty for displaced fractures of the femoral neck in elderly patients with severe cognitive impairment / R. Blomfeldt, H. Tornkvist, S. Ponzer [et al.] // J. Bone Joint Surg. Br. — 2005. — Vol. 87 (4). — P. 523–529.
41. Signal transduction pathways involved in mechanotransduction in bone cells / A. Leidert, D. Kaspar, R. Blakytyn [et al.] // Biochem. Biophys. Res. Comm. — 2006. — Vol. 349 (1). — P. 1–5.
42. Silver F. H. Membranosensing and membranomechanical transduction: how is mechanical energy sensed and converted into chemical energy in an extracellular matrix? / F. H. Silver, L. M. Siperko // Crit. Rev. Biomed. Eng. — 2003. — Vol. 31 (4). — P. 255–331.

DOI: <http://dx.doi.org/10.15674/0030-598720153116-125>

Статья поступила в редакцию 24.02.2015

## THE ROLE OF THE RESORPTION PHASE OF REMODELING PROCESS OF BONE IN DEVELOPMENT OF NONUNION AFTER OSTEOSYNTHESIS OF THE FEMORAL NECK MEDIAL FRACTURE (REVIEW)

E. N. Pirogov<sup>1</sup>, O. A. Tyazhelov<sup>2</sup><sup>1</sup> PI «ТМА Hospital Multidisciplinary Intensive Treatment and Ambulance», Melitopol, Ukraine<sup>2</sup> SI «Sytenko Institute of Spine and Joint Pathology National Academy of Medical Science of Ukraine», Kharkiv