

УДК 616.711-089.881-092.9(045)

Формування заднього спондилодезу залежно від різної фізичної активності у тварин

В. О. Радченко, А. Г. Скіданов, Н. О. Ашукіна, З. М. Данищук, П. Б. Левицький

ДУ «Інститут патології хребта та суглобів ім. проф. М. І. Ситенка НАМН України», Харків

Structural violations in paravertebral muscles — spinal units stabilizers, are related to the risk factors for degenerative lumbar spine diseases. Experts pay attention to their condition after the surgical treatment — spinal fusion. However effect of muscle activity on the result of surgical treatment is not studied well. Subject: to evaluate results of posterior spinal fusion and lumbar transpedicular spinal fusion in rats depending on animals muscle activity. Methods: experiment is carried out in 20 laboratory rats (age 5 month, weight from 430 to 500 gr.) with were divided in to four groups, 5 animals in each, depending on the physical activity level. Animals swam before and after (I), before (II), after (III) the surgery and didn't swim (IV). Vertebral bodies of adjacent L_{IV} , L_V bodies fixed using author's method with transpedicular instrumentation and bone autoplasty. After 3 month postoperatively bone fusion formation analyzed using clinical, radiographic and histological data. Significance of interrelations between quality signs (physical activity pattern and surgical results) evaluated on the basis of contingency tables. Results: bone fusion formation confirmed clinically and radiographically after 3 month postoperatively found in 60 % (II group), 40 % (III), 20 % (IV) and 80 % (I). It is observed histological signs of significant bone formation in spinous process, spreading into inter laminae spaces that joins vertebrae between. Conclusion: it is found positive effect of physical stresses (swimming) on bone fusion formation ($G = 0.671642$, $p = 0.013097$). The best results achieved in the animals group who swim with high level of physical activity (swam before and after the surgery). Key words: experiment, rats, lumbar spine, posterior fusion, paravertebral muscles, swimming.

К факторам риска развития дегенеративных заболеваний поясничного отдела позвоночника относят нарушения структуры паравертебральных мышц — стабилизаторов позвоночных двигательных сегментов. Специалисты уделяют внимание их состоянию после хирургического лечения — спондилодеза. Однако влияние мышечной активности на результат хирургического лечения остается неизученным. Цель: после выполнения на поясничном отделе позвоночника крыс заднего спондилодеза с применением транспедикулярной конструкции оценить результаты хирургических вмешательств в зависимости от мышечной активности животных. Методы: эксперимент выполнен на 20 лабораторных крысах (возраст 5 мес., масса от 430 до 500 г), которых в зависимости от физической активности разделили на четыре группы по 5 животных: плавали до и после (I), до (II), после (III) хирургического вмешательства, не плавали (IV). Тела смежных L_{IV} , L_V позвонков фиксировали авторской транспедикулярной конструкцией и проводили аутокостную пластику. Через 3 мес. после операции формирование костного блока анализировали с помощью клинических, рентгенологических и гистологических методов. Значимость взаимосвязи между качественными признаками (режимом физических нагрузок и результатом операции) оценивали на основе анализа таблиц сопряженности. Результаты: клинически и рентгенологически через 3 мес. после операции отмечены признаки формирования спондилодеза у 60 % крыс (II группа), 40 % (III), 20 % (IV) и 80 % (I). У них гистологически наблюдали значительное разрастание костной ткани остистых отростков, которая распространялась в межпозвоночные пространства и соединяла таким образом позвонки между собой. Вывод: установлено положительное влияние физических нагрузок (плавание) на формирование заднего спондилодеза ($G = 0,671642$, $p = 0,013097$). Наилучшие результаты достигнуты в группе животных с повышенной мышечной активностью (плавали до и после операции). Ключевые слова: эксперимент, крысы, поясничный отдел позвоночника, задний спондилодез, паравертебральные мышцы, плавание.

Ключові слова: експеримент, щури, поперековий відділ хребта, задній спондилодез, паравертебральні м'язи, плавання

Вступ

Проблема лікування дегенеративних захворювань хребта залишається актуальною через значну кількість людей, які мають біль у спині. Тому фахівці всього світу докладають багато зусиль для вивчення механізмів розвитку та способів лікування цієї патології. Сьогодні накопичено значний досвід щодо механізмів змін міжхребцевих дисків, дуговідросткових суглобів, тіл хребців за умов дегенеративних захворювань хребта [1–4]. До факторів ризику розвитку дегенеративних захворювань поперекового відділу хребта відносять і порушення структури паравертебральних м'язів як стабілізаторів хребтових рухових сегментів [5, 6].

Певну увагу фахівці приділяють стану паравертебральних м'язів після хірургічного лікування — спондилодезу, який є «золотим стандартом» лікування пацієнтів з дегенеративними захворюваннями, деформаціями і травматичними ушкодженнями хребта [7–10]. У результаті проведених експериментів на тваринах доведено позитивний зв'язок між тривалістю ретракції м'язів під час хірургічного втручання та зниженням їх регенераторних можливостей [11]. Встановлено, що через 6 міс. після виконаного в поперековому відділі хребта кролів спондилодезу з використанням трансплантата з гранульованого гідроксилапатиту значно зменшився діаметр м'язових волокон на рівні операції та краніальніше від цієї ділянки порівняно з передопераційними показниками, а також знизилася провідність м'язів, що свідчить про їх атрофію. Гіпертрофічні зміни в м'язових волокнах у каудальному, прилеглому до зони спондилодезу відділі хребта деякі дослідники розглядають як прояв компенсаторно-приспосувальних реакцій. Вони також зафіксували порушення іннервації м'язів у всіх випадках після операцій на хребті внаслідок хірургічної травми і/або відсутності рухів оперованого сегмента [12].

За допомогою електроміографії виявлено зниження активності паравертебральних м'язів та адаптивної координації м'язових патернів у пацієнтів через місяць після виконання малоінвазивного спондилодезу на поперековому відділі хребта порівняно зі здоровими волонтерами [13].

Проте вплив м'язової активності на результат хірургічного лікування, а саме утворення повноцінного заднього спондилодезу, залишається невивченим.

Мета роботи: після виконання на поперековому відділі хребта щурів заднього спондилодезу із застосуванням транспедикулярної конструкції

проаналізувати результати хірургічних втручань залежно від м'язової активності тварин.

Матеріал та методи

Експериментальне моделювання. Дизайн експериментів на тваринах затверджений комітетом з питань біоетики ДУ «ІПХС ім. проф. М. І. Ситенка НАМН» (протокол засідання № 101 від 14. 06 2012) згідно з міжнародними вимогами [14].

Експериментальне моделювання виконано на 20 лабораторних щурах (вік 5 міс., маса від 430 до 500 г) популяції експериментально-біологічної клініки ДУ «ІПХС ім. проф. М. І. Ситенка НАМН».

Тварин залежно від фізичного навантаження розділили на чотири групи по 5 щурів у кожній:

I — плавали 3 міс. до та після операції;

II — плавали 3 міс. до хірургічного втручання;

III — плавали 3 міс. після операції;

IV — не плавали.

Піддослідні щури плавали п'ять днів на тиждень по 40 хв кожного дня.

Хірургічні втручання виконували в умовах асептики під загальним знеболюванням (аміназин 10 мг/кг, кетамін 50 мг/кг). Операційне поле обробляли розчином йоду, пошарово розтинали м'які тканини, виділяли задні відділи двох прилеглих хребців. Руйнували задню гілку спинномозкового нерва біля основи поперекового відростка для порушення іннервації паравертебральних м'язів. У тіла суміжних хребців транспедикулярно встановлювали гвинти, після чого виконували монтаж авторської транспедикулярної конструкції на рівні L_{IV} – L_V (рис. 1). Під час операції проводили аутокісткову пластику: резектовані задні відділи дуговідросткових суглобів для утворення місця введення гвинтів і декорткації залишали в рані. Після введення антибактеріального препарату рану пошарово зашивали [15, 16]. Тварин виводили з експерименту шляхом передозування ефіру через 3 міс. після операції.

Формування кісткового блоку оцінювали за допомогою клінічних, рентгенологічних та гістологічних методів.

Клінічно результат вважали задовільним, якщо макроскопічно на рівні оперованого сегмента визначали щільну кісткову тканину, а рухливості в препараті оперованого сегмента після видалення транспедикулярної конструкції не було.

Рентгенологічне дослідження у двох проекціях виконували всім тваринам безпосередньо після хірургічного втручання та через 3 міс. після нього. Задовільними вважали результати, коли

на рентгенограмах у прямій проекції через 3 міс. після хірургічного втручання, крім відповідного розташування конструкції, відмічали розмитість контурів замикальних пластинок і просвітлення міжтілового проміжку оперованого сегмента внаслідок накладання кісткових нашарувань задніх відділів хребців.

Для гістологічного дослідження виділяли ділянку поперекового відділу хребта ($L_{IV}-L_V$) та обробляли за рекомендаціями Д. С. Саркісова [17]. Гістологічні зрізи забарвлювали гематоксиліном Вейгерта та еозином і далі аналізували під світловим мікроскопом «Olympus BX-63». Результат операції вважали задовільним, якщо під час гістологічного дослідження виявляли новоутворену кісткову тканину на рівні остистих відростків та в міждужкових проміжках.

Статистичний аналіз. Значущість взаємозв'язку між якісними ознаками (режимом фізичних навантажень і результатом операції) оцінювали на підставі аналізу їх таблиць спряженості. При цьому, зважаючи на невелику кількість спостережень, для оцінювання значущості зв'язку використовували точний критерій Фішера. Для аналізу сили взаємозалежності між режимом фізичних навантажень і результатом операції обчислювали ранговий коефіцієнт кореляції Гамма (Γ). Значущість розбіжностей отриманих частот за одновимірними таблицями в кожній групі тварин підтверджували за допомогою одностороннього біноміального критерію. Усі обчислення проводили за довірчої імовірності $p = 95\%$.

Результати та їх обговорення

У всіх тварин безпосередньо після хірургічного втручання та через 3 міс. після нього рентгенологічно виявили задовільне розташування конструкції (рис. 1, 2).

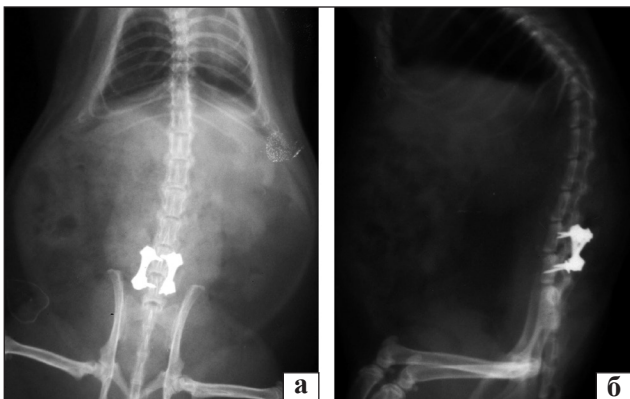


Рис. 1. Рентгенограми поперекового відділу хребта щурів безпосередньо після хірургічного втручання: пряма (а) та бокова (б) проекції

Ознаки сформованого спондилодезу через 3 міс. після операції відмічали у 80 % щурів I групи (плавали до та після операції), у 60 % – II (плавали до операції), у 40 % – III (після), у 20 % – IV (не плавали).

Крім отриманих рентгенологічних показників, під час видалення транспедикулярних конструкцій візуально в рані на рівні оперованого сегмента, інструментально визначали щільність кісткової тканини. Рухливості в препараті оперованого сегмента після видалення транспедикулярної конструкції не було (рис. 3).

Під час гістологічного дослідження поперекового відділу хребта щурів, в яких клінічно та рентгенологічно встановлено формування кісткового блоку, спостерігали значне розростання кісткової тканини остистих відростків, яка поширювалася в міждужкові простори та з'єднувала таким чином хребці між собою (рис. 4, а), що також, на нашу думку та інших дослідників [18], є ознаками сформованого заднього спондилодезу. При цьому в кістковій тканині ми спостерігали густу сітку потовщених кісткових трабекул, на поверхні яких розташовувалися яскраво забарвлені остецити. У міжтрабекулярних просторах містився червоний кістковий мозок. Аналогічну гістологічну картину описали у своїй роботі Т. Matsumoto та співавт. [18], які в експерименті на кролях вивчали формування спондилодезу після імплантації аутологічних кісткових чипсів, збагачених або ні рекомбінантним кістковим морфологічним білком-2, у ділянку між остистими відростками тіл хребців L_V, L_{VI} . На підставі клінічних, рентгенологічних, гістологічних та біомеханічних досліджень автори констатують про утворення кісткового зрощення.

В експериментах на кролях, яким для утворення бічного спондилодезу розміщували в зоні поперечних відростків тіл хребців L_V, L_{VI} автотрансплантати

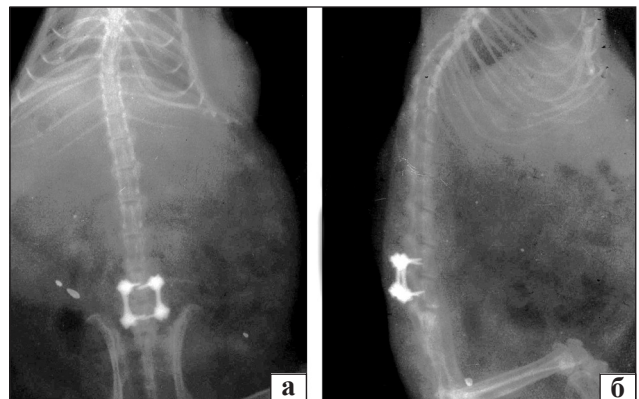


Рис. 2. Рентгенограми поперекового відділу хребта щурів через 3 міс. після хірургічного втручання: пряма (а) та бокова (б) проекції

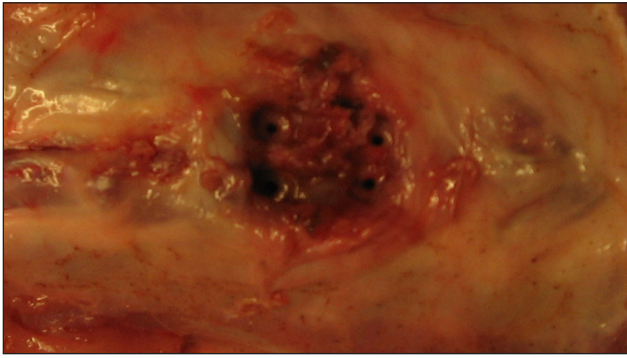


Рис. 3. Фото макрореферату. Утворений кістковий регенерат «кістковий блок» задніх відділів суміжних хребців через 3 міс. після операції

зі здухвинної кістки, за допомогою клінічних та рентгенологічних методів зафіксовано 16,7 % випадків нестабільності через 3 міс. після операції. Кролів утримували в окремих клітках без додаткового фізичного навантаження [19]. За аналогічних умов через 9 тижнів після імплантації автотрансплантатів за допомогою рентгенографії встановлено 68,7 % позитивних результатів (утворення спондилодезу) [20].

У II групі тварин, які плавали до операції не встановлений значущий зв'язок результату лікування з режимом плавання (точний критерій Фішера $p = 0,5$), як і в III групі, що до операції не плавали (точний критерій Фішера $p = 0,5$). Однак після порівняння цих груп між собою у тварин, які плавали до операції, результати виявилися відносно кращими (60 і 40 % відповідно). Статистична значущість взаємозв'язку фізичної (м'язової) активності тварин до та після операції з її результатом підтверджена тільки між крайніми

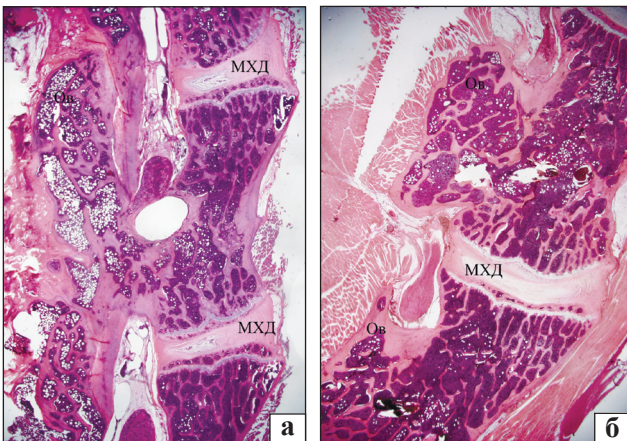


Рис. 4. Мікрофото. Фрагмент поперекового відділу хребта щура на рівні $L_{IV}-L_V$: а) розростання кісткової тканини основ остистих відростків (Ov), у міждужкових проміжках та ділянках дуговідросткових суглобів до їх з'єднання між собою; б) краї дуг та основи остистих відростків не з'єднані між собою. МХД — міжхребцевий диск. Гематоксилін та еозин. Зб. 20

групами експерименту. У тварин зі зниженим рівнем фізичної активності не відмічено утворення повноцінного кісткового з'єднання між тілами хребців у 80 % спостережень.

Отже, ми можемо стверджувати, що результат операції буде хорошим не менше ніж у 80 % щурів з групи, які отримували фізичні навантаження як до, так і після операції (біноміальний критерій). Водночас у групі тварин з обмеженою руховою активністю (по 10 щурів утримували в клітках розміром $0,6 \times 0,6 \times 0,4$ м) слід очікувати хороші результати після хірургічного втручання тільки у 20 % випадків (біноміальний критерій). У групах, де плавання було тільки до або тільки після хірургічного втручання, статистично значущого зв'язку з результатом операції не виявлено (точний критерій Фішера $p = 0,5$).

Слід зазначити, що описану морфологічну картину ми спостерігали в чотирьох тварин із п'яти I групи (плавали до та після операції), в яких раніше виявили мінімальні прояви деструктивних змін м'язових волокон внаслідок адаптаційно-компенсаторної перебудови в багатороздільному м'язі, розташованому на рівні зони спондилодезу, вище та нижче від неї. Найбільш виражені прояви деструктивних змін м'язових волокон відмічено у тварин IV групи зі зниженою фізичною активністю, які не плавали [21]. У них під час гістологічного дослідження ми не спостерігали з'єднання тіл хребців через розростання кісткової тканини в зоні остистих відростків (рис. 4, б).

Таким чином, отримані результати дають можливість стверджувати, що існує прямий взаємозв'язок між рівнем м'язової активності та результатами спондилодезу.

Висновки

Результати моделювання хірургічних втручань із застосуванням транспедикулярної конструкції на поперековому відділі хребта ($L_{IV}-L_V$) щурів, проаналізовані за допомогою клінічних, рентгенологічних та гістологічних методів дослідження, свідчать про позитивний вплив м'язових навантажень на формування заднього спондилодезу ($\Gamma = 0,671642$; $p = 0,013097$).

Найкращі результати досягнуті в групі тварин з підвищеною м'язовою активністю (плавали до та після операції).

Конфлікт інтересів. Автори декларують відсутність конфлікту інтересів.

Список літератури

1. Radchenko V. Lumbar facet syndrome / V. Radchenko, N. Dedukh, S. Malyskhina // Modern techniques in spine

- surgery / ed. A. Bhavé. — New Delhi-London-Philadelphia-Panama: The Health Sciences Publisher, 2014. — P. 175–191.
2. Adams M. A. What is intervertebral disc degeneration, and what causes it? / M. A. Adams, P. J. Roughley // *Spine*. — 2006. — Vol. 31. — P. 2151–2161.
 3. Localized intervertebral disc injury leads to organ level changes in structure, cellularity, and biosynthesis / J. C. Iatridis, A. J. Michalek, D. Purmessur, C. L. Korecki // *Cell and Mol. Bioeng.* — 2009. — Vol. 2 (3). — P. 437–447.
 4. Stokes I. A. Mechanical conditions that accelerate intervertebral disc degeneration: overload versus immobilization / I. A. Stokes, J. C. Iatridis // *Spine*. — 2004. — Vol. 29. — P. 2724–2732.
 5. Chronic low back pain-associated paraspinal muscle dysfunction is not the result of a constitutionally determined «adverse» fiber-type composition / K. Crossman, M. Mahon, P. J. Watson [et al.] // *Spine*. — 2004. — Vol. 29 (6). — P. 628–634.
 6. Body composition, endurance, strength, cross-sectional area, and density of MM Erector Spinae in men with and without low back pain / G. Hultman, M. Nordin, H. Saraste et al. // *J. Spinal Dis.* — 1993. — Vol. 6. — P. 114–123.
 7. Радченко В. А. Практикум по стабилизации грудного и поясничного отделов позвоночника / В. А. Радченко, Н. А. Корж. — Х.: Прапор, 2004. — 154 с.
 8. Хвисяк Н. И. Стабилизация при повреждениях грудного и поясничного отделов позвоночника / Н. И. Хвисяк, В. А. Радченко, Н. А. Корж // *Повреждения позвоночника и спинного мозга*. — К.: КНИГА плюс, 2001. — 388 с.
 9. Справочник ортопеда / под ред. Н. А. Коржа, В. А. Радченко. — К.: ООО «Доктор медиа», 2011. — 378 с. — (Серия «Бібліотека «Здоров'я України»).
 10. Effect of minimally invasive lumbar posterolateral fusion using percutaneous pedicle screw on paravertebral muscle change and postoperative residual low back pain / Y. Kotani, K. Abumi, H. Sudo [et al.] // *Spine J.* — 2011. — Vol. 11, Suppl. 10. — P. S103–S104, doi: 10.1016/j.spinee.2011.08.257.
 11. Magnetic resonance imaging and histologic evidence of postoperative back muscle injury in rats / R. Gejo, Y. Kawaguchi, T. Kondoh [et al.] // *Spine*. — 2000. — Vol. 25 (8). — P. 941–946.
 12. Histologic and electrophysiological changes of the paraspinal muscle after spinal fusion. An experimental study / Y. Hu, H. B. Leung, W. W. Lu, K. D. K Luk // *Spine*. — 2008. — Vol. 33, № 13. — P. 1418–1422, doi: 10.1097/BRS.0b013e3181753bea.
 13. The adaptive changes in muscle coordination following lumbar spinal fusion / T. Y. Wang, J. L. Pao, R. S. Yang // *Hum. Mov. Sci.* — 2015. — Vol. 40. — P. 284–297, doi: 10.1016/j.humov.2015.01.002.
 14. Європейська конвенція про захист хребетних тварин, що використовуються для дослідних та інших наукових цілей. Страсбург, 18 березня 1986 року: офіційний переклад [Електронний ресурс] / Верховна Рада України. — Офіц. веб-сайт. — (Міжнародний документ Ради Європи). — Режим доступу до документу (URL): http://zakon.rada.gov.ua/cgi-bin/laws/main.cgi?nreg=994_137.
 15. Моделювання фіксації хребців з використанням транспедикулярних конструкцій на поперековому відділі хребта шурів / В. О. Радченко, А. Г. Скіданов, Г. В. Іванов [та ін.] // *Ортопедия, травматология и протезирование*. — 2014. — № 3. — С. 86–89, doi: 10.15674/0030-59872014386-89.
 16. Пат. 94502 Україна. МПК А61В 17/56 (2006.01). Спосіб експериментального міжтілового спондилодезу тварин / Радченко В. О., Скіданов А. Г., Іванов Г. В., Стещенко В. М.; заявник та патентовласник ДУ «Інститут патології хребта та суглобів ім. проф. М. І. Ситенка НАМН України». — № u201407005; заявл. 23.06.2014; опубл. 10.11.2014, Бюл. № 21.
 17. Саркисов Д. С. Микроскопическая техника / Д. С. Саркисов, Ю. Л. Перов. — М.: Медицина, 1996. — 542 с.
 18. Efficacy of interspinous process lumbar fusion with recombinant human bone morphogenetic protein-2 delivered with a synthetic polymer and β -tricalcium phosphate in a rabbit model / T. Matsumoto, H. Toyoda, S. Dohzono [et al.] // *Eur. Spine J.* — 2012. — Vol. 21 (7). — P. 1338–1345, doi: 10.1007/s00586-011-2130-x.
 19. Posterolateral spinal fusion in a rabbit model using a collagen–mineral composite bone graft substitute / W. R. Walsh, F. Vizesi, G. B. Cornwall [et al.] // *Eur. Spine J.* — 2009. — Vol. 18 (11). — P. 1610–1620, doi: 10.1007/s00586-009-1034-5.
 20. Effectiveness of posterolateral lumbar fusion varies with the physical properties of demineralized bone matrix / Yong-Soo Choi, Dae-Hee Kim, Ji-Hun Park [et al.] // *Strip. Asian Spine J.* — 2015. — Vol. 9 (3). — P. 433–439, doi: <http://dx.doi.org/10.4184/asj.2015.9.3.433>.
 21. Структурні особливості багатороздільного м'яза шурів після транспедикулярної фіксації хребців за умов різної рухової активності / А. Г. Скіданов, Н. О. Ашукіна, З. М. Данишчук, І. О. Батура, В. О. Радченко // *Ортопедия, травматология и протезирование*. — 2015. — № 2 (599). — С. 85–91, doi: <http://dx.doi.org/10.15674/0030-59872015285-91>.

DOI: <http://dx.doi.org/10.15674/0030-59872016255-59>

Стаття надійшла до редакції 16.05.2016

POSTERIOR SPINAL FUSION FORMATION DEPENDING ON DIFFERENT PHYSICAL ACTIVITY IN ANIMALS

V. O. Radchenko, A. G. Skidanov, N. O. Ashukina Z. M. Danishchuk, P. B. Levytsky

SI «Sytenko Institute of Spine and Joint Pathology National Academy of Medical Science of Ukraine», Kharkiv

✉ Artem Skidanov, MD, PhD: skidanov_artem@ukr.net