

ДИСКУССИИ, ПОИСКИ, ГИПОТЕЗЫ

УДК 616.717.4-001.5-08(045)

Діафізарні переломи плечової кістки. Як лікувати консервативно і коли потрібна операція?

В. О. Литвишко

КЗ «Чугуївська центральна районна лікарня ім. М. І. Кононенка». Україна

According to the Kharkiv interdistrict MSEK (2012) using of internal osteosynthesis results into high incidence of nonunion of the humeral fractures — 24 % 4 months after plating. Purpose: to justify treatment guidelines of diaphysial humeral fractures using 30-years scientific and practical experience for presenting an improved method of treatment and to present achieved results. Methods: To evaluate the results of treatment in 73 patients with humeral fractures treated from 2006 to 2014. Functional conservative treatment with orthosis — 39 people, external fixation device (EFD) — 16 (13 after closed reduction, open 3). In 18 patients applied internal osteosynthesis. Clinical material is analyzed since 1984 (104 cases). Results: main features that influence the choice of treatment method such as the displacement of the bone fragments in the initial radiograph, fracture level, other damage, limiting the mobility of the injured, the condition of the radial nerve are distinguished and characterized. Details of functional treatment of fractures of the humerus with the cast and pin EFD are presented. Conclusion: in a case monolocal diaphyseal fractures of the humerus one should choose a conservative functional treatment method — the safest in case of complications, providing fusion of fragments in a short time, well-tolerated by patients and requiring low material costs. For a fixed displacement of fragments greater than the diameter of the bone, and associated lesions, excluding or significantly limiting the vertical position of the patient, it is advisable to use EFD. Open reduction is required for the displacement of bone fragments in the full width, irremovable hanging shoulder position within 2–5 days. Revision of the radial nerve is indicated with considerable fixation and displacement of bone fragments. Key words: diaphyseal fractures, humerus, the rationale of treatment techniques, functional treatment, osteosynthesis.

По данным Харьковской межрайонной МСЭК (2012) при использовании погружного металлоостеосинтеза отмечается высокая частота несращения фрагментов плечевой кости — 24 % через 4 мес. лечения с применением накостной пластины. Цель: обосновать принципы лечения диафизарных переломов плечевой кости, используя 30-летний научно-практический опыт, изложить усовершенствованную методику лечения и представить полученные результаты. Методы: оценены результаты лечения 73 пациентов с переломами плечевой кости за период 2006–2014 гг. Использовали функциональное консервативное лечение с применением шинно-полотняного ортеза — 39 человек, аппарата внешней фиксации (АВФ) — 16 (после закрытой репозиции — 13, открытой — 3). У 18 больных применен накостный остеосинтез. Также проанализирован клинический материал с 1984 года (104 случая). Результаты: выделены и охарактеризованы основные признаки, влияющие на выбор методики лечения — величина смещения костных фрагментов на первичной рентгенограмме, уровень перелома, другие повреждения, ограничивающие подвижность пострадавшего, состояние лучевого нерва. Подробно изложены методики функционального лечения переломов плечевой кости с использованием гипсовой повязки и стержневых АВФ. Выводы: при монолокальных диафизарных переломах плечевой кости следует выбирать консервативный функциональный метод лечения — наиболее безопасный в случае осложнений, обеспечивающий сращение фрагментов в короткие сроки, хорошо переносимый пациентами и не требующий больших материальных затрат. При фиксированном смещении отломков, превышающем поперечник кости, и сопутствующих повреждениях, исключающих или существенно ограничивающих нахождение больного в вертикальном положении, целесообразно использовать АВФ. Открытая репозиция необходима при смещении отломков по ширине на полный поперечник, неустранимом положении свисания плеча в течение 2–5 сут. Ревизия лучевого нерва показана при значительном и фиксированном смещении отломков. Ключевые слова: диафизарные переломы, плечевая кость, обоснование методики лечения, функциональное лечение, остеосинтез.

Ключові слова: діафізарні переломи, плечова кістка, обґрунтування методики лікування, функціональне лікування, остеосинтез

Вступ

Історія почалася після виходу в світ монографії А. Sarmiento, L. Latta «Closed functional treatment of fracture» [7]. Тоді в 1982 р. академік Корж О. О., спираючись на неабиякий досвід інституту ім. проф. М. І. Ситенка з функціонального лікування переломів, ініціював новий етап цього напрямку в травматології. На той час переломи діафіза плечової кістки в основному лікували за допомогою скелетного витягнення з подальшою іммобілізацією кінцівки торако-брахіальною гіпсовою пов'язкою або накісткового остеосинтезу, який вже досить широко застосовували в Україні. Слід відмітити, що з методикою лікування переломів плечової кістки, запропонованою А. Sarmiento, L. Latta [7], ми познайомилися вперше, а з 1984 року почали її використовувати, частково змінивши, доповнивши та удосконаливши [2–4].

До проблеми вибору методики лікування діафізарних переломів плечової кістки через 30 років ми повернулись через високу частоту незрощення відламків після використання зануреного металоостеосинтезу, про яку свідчить аналіз протоколів огляду хворих Харківської міжрайонної травматологічної МСЕК. Зокрема, у 24 % первинно оглянутих хворих з діафізарним переломом плечової кістки після 4 міс. лікування з використанням накісткового остеосинтезу пластиною констатовано незрощення відламків [1]. Це свідчить, що практичні лікарі, серед яких багато молоді, не усвідомлюють, що відкрита репозиція відламків підвищує ризик ускладнень і є крайнім, вимушеним заходом.

Мета роботи: враховуючи 30-річний науково-практичний досвід, обґрунтувати власні принципи лікування пацієнтів з діафізарними переломами плечової кістки, викласти удосконалену методику лікування та надати отримані результати.

Матеріал та методи

Характеристика клінічного матеріалу. Ми проаналізували в першу чергу результати лікування (73 хворих) у Чугуївській центральній районній лікарні Харківської області за період 2006–2014 рр. Протокол дослідження схвалений комітетом з біоетики ДУ «ПІХС ім. проф. М. І. Ситенка НАМН» (№ 109 від 29.10.2012). Обґрунтовуючи деякі власні позиції, ми спираємося на клінічний матеріал, який отримали у 1984 р. і який використаний у дисертаціях О. К. Попсуйшапки та В. О. Литвишка (104 хворих з діафізарними переломами плечової кістки) [3, 5].

Наводимо розподіл 73 постраждалих, яких лікували в Чугуївській ЦРБ, за типом перелому згідно з класифікацією АО/ASIF та його локалізацією на сегменти (таблиця).

Найчастіше виявляли переломи з поперечною, поперечно-зубчастою, поперечно-косою або косою (44 %) та гвинтоподібною (42 %) площиною зламу. Серед останніх у 9 % випадків утворився окремий відламок значного розміру. Більшість переломів (70 %) локалізувалися в середній та нижній третинах діафіза плечової кістки, інші — на рівні середньої та верхньої третин. Відкриті переломи були у 6 (8 %) постраждалих, у 4 (5 %) перелом плечової кістки поєднувався з іншими ушкодженнями — черепно-мозковою травмою, переломами інших сегментів. Ушкодження променевого нерва встановлено в 5 (7 %) хворих, серед них у 4 із закритим переломом і у 1 з вогнепальним.

Вибір методики лікування базувався на таких ключових ознаках:

1. Величині зміщення відламків на первинній рентгенограмі.
2. Рівні перелому.
3. Наявності інших ушкоджень, які обмежують фізичну активність постраждалого.
4. Стані променевого нерва.

Таблиця

Розподіл пацієнтів за типом перелому та локалізацією

Тип перелому	Рівень діафіза плечової кістки			Всього
	нижня третина	середня третина	верхня третина	
A1	3	11	14	28
A2	—	10	—	10
A3	2	11	—	13
B1	8	—	7	15
B2	—	2	—	2
B3	—	—	—	—
C1	2	1	1	4
C2	—	1	—	1
C3	—	—	—	—
Всього:	15	36	22	73

Зупинимось на необхідності врахування вказаних ознак для прийняття рішення.

1. *Величина зміщення відламків плечової кістки на первинній рентгенограмі.* Основне значення має зміщення по ширині, а також по довжині. Межі цих переміщень у першу чергу залежать від величини розриву окісно-м'язового футляру. У результаті міотонічного напруження м'язів відламки фіксуються на рентгенограмі в позиції їх максимального зміщення. Отже, якщо ми бачимо на первинних рентгенограмах незначне зміщення відламків по ширині, то висока вірогідність того, що це і є максимально можливе їх зміщення. Подальше переміщення відламків один відносно одного обмежено збереженим окістям та м'язами (рис. 1). Такі переломи ми відносимо до I ступеня фіксованості відламків [5], при цьому не виникає сумнівів щодо доцільності проведення консервативного лікування.

Ситуація щодо прийняття рішення дещо ускладнюється, коли на первинній рентгенограмі бачимо зміщення відламків по ширині на $\frac{1}{2}$, $\frac{2}{3}$, а іноді майже на повний поперечник кістки. Такий стан ми відносимо до II ступеня фіксованості відламків окісно-м'язовим футляром (рис. 2). Зауважимо, що ця величина зміщення є максимальною і вибрати спосіб лікування необхідно, оцінивши, наскільки вона є допустимою з огляду на відновлення функції кінцівки. Окрім цього, важливо прогнозувати подальшу «поведінку» відламків під впливом консервативного лікування. Здебільшого в таких пацієнтів спостерігаємо зменшення первинного зміщення відламків під впливом звислого положення плеча. Тому в ситуації, коли первинне зміщення відламків не перевищує по-

перечний розмір кістки, також рекомендуємо консервативне лікування.

Нарешті, трапляються переломи, коли зміщення відламків по ширині перевищує поперечник кістки і додатково при цьому виникає дислокація їх по довжині (III ступінь фіксованості відламків окісно-м'язовим футляром) (рис. 3). В основному така ситуація характерна для перелому з поперечною площиною або наближеною до неї. У таких випадках імовірність того, що відламки під впливом «звисання» кінцівки зіставляться, мінімальна, але існує. Тому можна спробувати виконати закриту репозицію відламків, призначивши звисле положення кінцівки протягом 1–3 діб. Якщо на контрольній рентгенограмі після цього зміщення на повний поперечник залишиться, слід проводити одночасне закрите або відкрите вправлення відламків.

2. *Рівень перелому та довжина відламків.* Найефективніше утримувати відламки ортезом від кутових деформацій у разі локалізації перелому на рівні середньої та нижньої третин діафіза плечової кістки незалежно від площини зламу і кількості відламків. За наявності перелому у верхній третині діафіза з косою або гвинтоподібною площиною також можна фіксувати відламки ортезом, але за умов певних особливостей, про які мова йтиме далі.

3. *Наявність інших ушкоджень, які обмежують фізичну активність.* Для вправлення та утримання відламків плечової кістки необхідно, щоб постраждалий впродовж дня зберігав вертикальне положення. Тому консервативне функціональне лікування зазначеного ушкодження рекомендовано у випадках ізольованих (монолокальних) переломів.

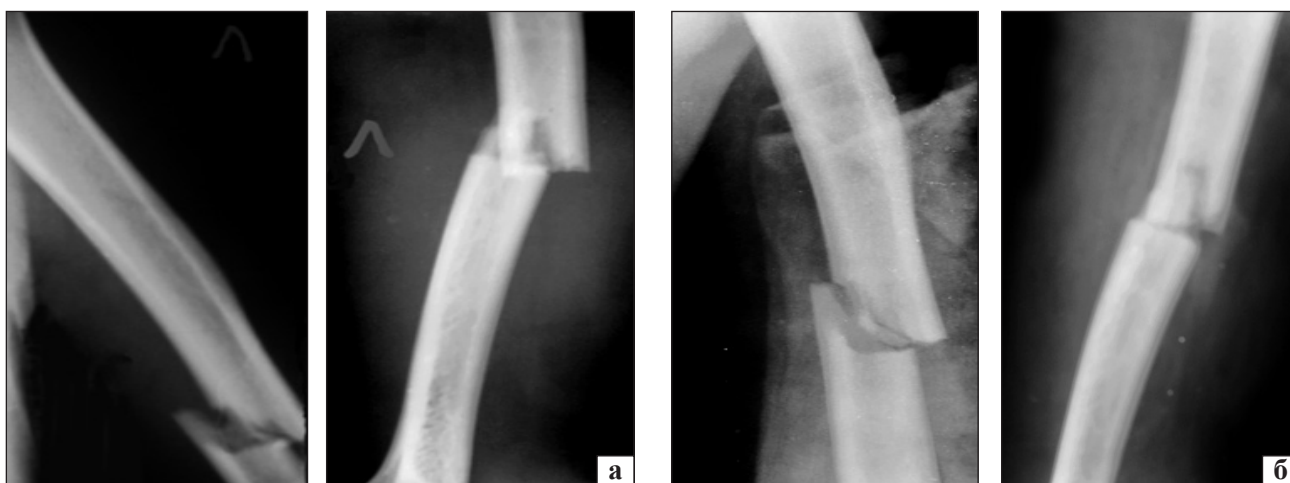

Рис. 1. Рентгенограми постраждалого з I ступенем фіксованості відламків плечової кістки: а) у день травми; б) через 8 діб під час лікування ортезом

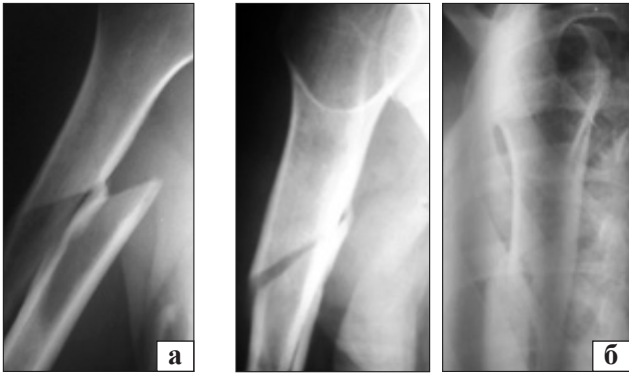


Рис. 2. Рентгенограми постраждалого з II ступенем фіксованості відламків плечової кістки: а) у день травми; б) через 5 днів під час лікування ортезом

4. Стан променевого нерва. Найвність ознак ушкодження променевого нерва у вигляді відсутності активного розгинання кисті, II–IV пальців та відведення I пальця не є абсолютними показаннями для його ревізії. Для підтвердження анатомічного ушкодження променевого нерва необхідне значне первинне зміщення відламків по ширині (на повний поперечник і більше) або виникнення перелому від прямого удару по плечу. Розташування променевого нерва відносно відламків, визначення його цілісності, зміни форми можна за допомогою ультразвукового дослідження (УЗД), користуючись датчиком з частотою не менше ніж 10 МГц. Серед досліджених УЗД проведено трьом, воно дало змогу зафіксувати нормальну форму і розташування променевого нерва за межами зони ураження, зокрема й у разі вогнепального перелому. В інших двох випадках, де клініка невриту поєднувалася зі значним зміщенням відламків, виконано їх відкрите зіставлення та ревізію нерва, при цьому анатомічних ушкоджень його не виявлено.

Отже, показання до відкритої репозиції відламків з ревізією променевого нерва доцільно ставити тоді, коли виявляють прямі чи опосередковані ознаки його стійкої компресії або анатомічного ушкодження. В інших випадках, коли нерв за результатами УЗД виявився незмінним або нестисненим зміщеним відламком, також можливе консервативне лікування.

Методики лікування. Для хворих у Чугуївській ЦРБ застосовували такі методики лікування:

- функціональне консервативне з використанням шино-полотняного ортезу — 39 осіб (53 %);
- функціональне з використанням апарату зовнішньої фіксації (АЗФ) — 16 (22 %), з них після закритої репозиції — 13 (18 %), після відкритої — 3 (4 %);
- відкриту репозицію та накістковий остеосинтез — 18 (25 %).

Таким чином, відкриту репозицію відламків застосовано у 21 хворого (29 %), у решти (71 %) зона перелому була закритою.

Методика консервативного функціонального лікування. Після госпіталізації постраждалого лікування починали з фіксації сегмента плеча гіпсовим тупором у поєднанні з косинковою пов'язкою. Хворий знаходився в положенні сидячи, плече звисало вертикально, зігнуте під прямим кутом передпліччя він утримував здоровою рукою. Необхідно слідкувати, щоб вісь плеча була правильною. Плече закривають бавовняним трубчастим чохлом і зверху накладають гіпсовий тупор (рис. 4, а). Після затвердіння гіпсу передпліччя фіксують косинковою пов'язкою в положенні його згинання під прямим кутом. За розмірами плеча робили викрійку з паперу для майбутнього шино-полотняного ортезу (рис. 4, б, в), частіше використовували неушкожене плече.

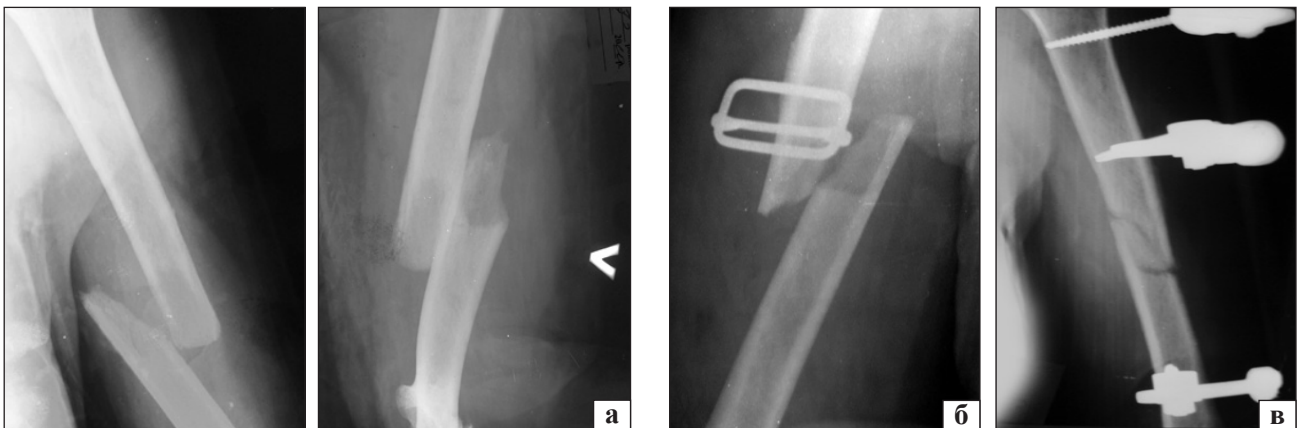


Рис. 3. Рентгенограми хворого з III ступенем фіксованості відламків плечової кістки: а) у день травми; б) через 3 доби під час лікування ортезом; в) після відкритої репозиції та фіксації апаратом

Як правило, лікування проводили амбулаторно. Хворому призначали режим, який передбачав перебування вдень у вертикальному положенні та виконання лікувальних вправ — пасивне згинання-розгинання передпліччя, вправи з кистьовим еспандером. Під час сну кінцівку додатково рекомендували фіксувати до тулуба косинкою, приймаючи аналгетики в перші 2–3 доби. Через 3–5 днів проводили повторний огляд, контрольну рентгенографію плеча в положенні пацієнта стоячи та замінювали фіксацію на шинно-полотняний ортез, виготовлений індивідуально за знятою раніше викрійкою. Треба зазначити, що гіпсовий тунор через декілька днів втрачає фіксувальну дію, у проксимальній частині між гіпсом та плечем з'являється простір і тунор, сповзаючи донизу, починає врзатися в кубітальну зону передпліччя, обмежуючи функцію згинання та посилюючи його набряк. Шинно-полотняний ортез завдяки малій масі, тотальному контакту з поверхнею сегмента та регульованою застіркою-липучкою значно краще фіксує відламки від їх кутових переміщень (рис. 4, в, г).

Рентгенографію виконували в положенні хворого стоячи у двох проекціях. Якщо перелом був у середній третині сегмента і вище, рентгенографію виконували за методикою Neer. Коли на контрольній рентгенограмі виявляли задовільне положення відламків, продовжували консервативне функціональне лікування. Задовільним часто вважали положення відламків, коли зміщення кісткових фрагментів по ширині не перевищувало $\frac{1}{2}$ – $\frac{3}{4}$ поперечника кістки, а діастаз був у межах 4–8 мм. Кутові деформації сегмента усували змінюючи положення кінцівки: у разі варусної деформації плеча надавали положення незначного відведення з розташуванням подушки під ліктем, за рекурвації збільшували згинання в лікті,

а над вершиною деформації розміщували пілот із вати товщиною 5–8 мм. У разі переломів верхньої третини діафіза, окрім шинно-полотняного ортеза, кінцівку фіксували підтримним гаммомом, який охоплював ділянку плечового суглоба (рис. 5).

Упродовж першого місяця клінічний огляд проводили один раз на тиждень. Контролювали виконання пацієнтом лікувальних вправ, спостерігали за кутовою рухомістю відламків. Із третього тижня після травми призначали пасивні рухи в плечовому суглобі. Для цього пацієнт нахилив тулуб вперед і виконував кінцівкою маятникоподібні рухи в сагітальній та фронтальній площинах. Зазвичай, через 4–6 тижнів патологічна рухомість відламків зникала, тоді ж виконували контрольну рентгенографію плеча для оцінювання утворення кісткового регенерату. Після зникнення патологічної кутової рухомості відламків пацієнтові дозволяли активні рухи в ліктьовому суглобі, знімали косинкову пов'язку, яка фіксувала передпліччя, але фіксацію ортезом продовжували ще 3–4 тижні.

Методика лікування з використанням АЗФ. У першу добу після перелому остеосинтез АЗФ проведено 9 постраждалим з відкритими переломами або з поєднанням перелому плечової кістки з іншими ушкодженнями, які обмежували загальну активність. У 7 хворих остеосинтез АЗФ виконано після відкритої (3) або закритої (4) репозиції відламків через їх зміщення на повний поперечник кістки, незважаючи на плече в стані звисання протягом 3–5 днів.

Використано апарати зовнішньої фіксації, розроблені ПП «ОРТОПАК» [6]. Операцію проводили після високої провідникової анестезії верхньої кінцівки або загального знеболювання в положенні пацієнта на спині з розташуванням

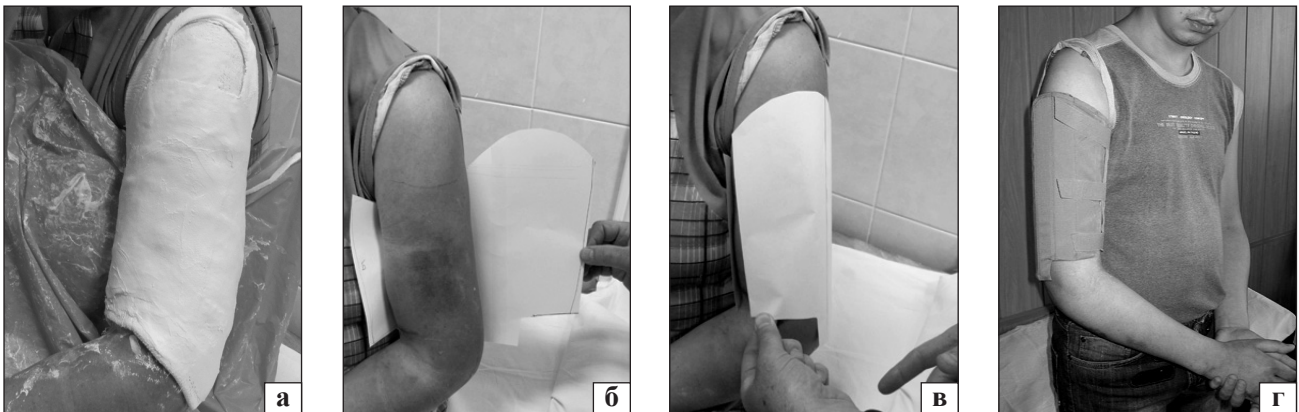


Рис. 4. Фото зламаного плеча в гіпсовому тунорі (а), вигляд викрійки для виготовлення шинно-полотняного ортеза (б, в), плече, фіксоване ортезом (г)

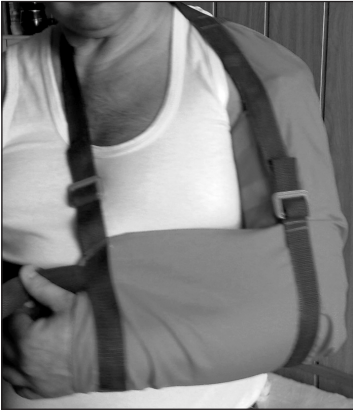

Рис. 5. Фіксація кінцівки ортезом після перелому верхньої третини діяфіза плечової кістки

ушкодженої кінцівки паралельно тулуба або трохи відведеною. Загальна схема розміщення стрижнів та зовнішньої опори із затискачами представлена на рис. 6.

Крайні стрижні розташовували у фронтальній площині, а середні — з передньозовнішньої поверхні плеча так, що площина їх орієнтацій була під кутом приблизно 40° – 50° до фронтальної. Дистальний стрижень проводили через блок плечової кістки з боку зовнішнього надвиростка для обмеження переміщення м'яких тканин під час рухів у ліктьовому суглобі й міцної фіксації в щільній трабекулярній кістковій тканині. Верхній стрижень проходив через проксимальну частину діяфіза також у фронтальній площині. Краще його проводити на межі прикріплення дельтовидного м'яза, щоб він не блокував функцію відведення плеча. Два центральних стрижня встановлювали з передньозовнішньої поверхні по зовнішньому краю двоголового м'яза. Відстань між стрижнями приблизно 7–10 см. Зазначена топографія їх розташування дає змогу найефективніше протидіяти типовій деформації, яка виникає в процесі виконання рухів у ліктьовому та плечовому суглобах.

Наведену схему можна використовувати в разі локалізації перелому в середній третині плечової кістки. За умов виникнення перелому в нижній третині діяфіза з довжиною дистального відламка меншою за 10 см схема дещо змінюється. Другий знизу стрижень вгвинчують із задньозовнішньої поверхні плеча, тому що на передньозовнішній поверхні він заважає функції згинання передпліччя. У післяопераційному періоді пацієнт виконує пасивні, а потім і активні рухи кінцівкою, як і під час лікування ортезом.

Накістковий остеосинтез виконаний у 7 постраждалих із множинними переломами або поєднаними ушкодженнями з неспроможністю перебувати у вертикальному положенні, у 2 осіб

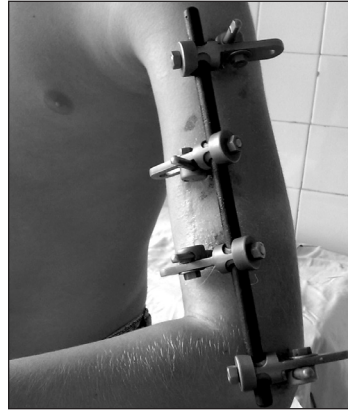

Рис. 6. Розташування стрижнів та зовнішньої опори для фіксації відламків плечової кістки

перелом ускладнений травматичним невритом, у 9 ізольовані переломи локалізувалися вище середньої третини сегмента та супроводжувалися значним зміщенням відламків. Використано пластини виробництва «Ортомед», «Interlok», «Net».

Результати та їх обговорення

Результати лікування оцінювали за такими показниками: частотою випадків незрощення після застосування певної методики лікування, термінами фіксації пристроєм, толерантністю пацієнта до методики лікування. Окремо розглядали результати лікування у групі хворих з ускладненням перелому невритом променевого нерва.

Насамперед проаналізуємо випадки незрощення відламків у групі хворих, яких лікували консервативною функціональною методикою. Незрощення відмічено у 3 із 39 хворих, що становило 7,7 % групи. Слід зазначити, що це були жінки старшого віку з супутньою патологією: одна віком 88 років з цукровим діабетом, друга — 87 років з поліартритом тривалий час приймала преднізолон, третя — 54 роки з ішемічною хворобою серця та систематично приймала аспірин. Пацієнтки пристосувалися фіксувати плече ортезом та обмежено користуватися кінцівкою, незважаючи на наявність кутової рухомості відламків. На біль вони не скаржилися.

У групі постраждалих, яким виконано відкриту репозицію відламків та накістковий остеосинтез пластиною, незрощення з руйнуванням конструкції «відламки-пластина» відмічено у 4 (22 %). Треба зазначити, що вік цих хворих становив: 23, 49, 59 та 69 років і лише одна з них мала супутню патологію — гіпертонічну хворобу. Як свідчить практика, операції частіше виконують постраждалим молодшого, працездатного віку, серед яких значно менше осіб з супутньою патологією, що негативно може вплинути на процес регенерації кістки. Незрощення плечової кістки після

остеосинтезу додатково ускладнюється важкістю видалення пластини, розташованої під промене-вим нервом, за умов зміненої морфології тканин, зменшеної щільності кісткової тканини відламків та їх порушення значною кількістю отворів. Слід пам'ятати, якщо незрощення відламків виникло після консервативного лікування, то умови для хірургічного втручання на них та остеосинтезу значно сприятливіші.

У групі хворих, де був використаний для фіксації переломів плечової кістки АЗФ, незрощень не було.

Отже, отримані результати свідчать, що найчастіше таке ускладнення, як незрощення відламків плечової кістки, траплялося після застосування відкритої їх репозиції та накісткового остеосинтезу, причому за відсутності обтяжувальних обставин. Відверто кажучи, ми це зрозуміли раніше, коли отримали ці ускладнення в 2006–2008 рр. і в подальшому перевагу стали віддавати АЗФ. На відміну від накісткового остеосинтезу під час лікування ортезом або АЗФ ми можемо клінічно та рентгенологічно контролювати механічну якість регенерату і відразу після того, як він починає забезпечувати певний мінімум функціональності ушкодженої кінцівки, фіксатор відламків видалити. У разі використання накісткового остеосинтезу значно обмежено контроль якості зрощення, оскільки оцінюється він виключно за рентгенологічними ознаками.

Об'єктивними показниками, які відображають тривалість процесу загоєння перелому, є терміни зникнення симптому кутової рухомості відламків та їх фіксації ортезом або АЗФ.

За отриманими результатами терміни зникнення рухомості коливалися від 3 до 10 тижнів. Серед хворих, яких лікували ортезом, рухомість зникла у 8 осіб через 3–4 тижні, у 27 — через 5–7 і у 4 — через 8–10. Серед хворих, яких лікували АЗФ, показник був таким: у 2 — через 5–7 тижнів, у 5 — через 8–10, у 9 — через 11–12, при цьому середня тривалість використання ортеза становила 10–12 тижнів, а АЗФ — 12–14.

І нарешті, на що звернемо увагу, це результати лікування 5 постраждалих, де перелом плечової кістки супроводжувався травматичною невропатією променевого нерва. Лише в одному випадку здійснено його ревізію, під час якої не виявлено макроскопічних ознак ушкодження нерва. Відламки з'єднали пластиною. Функція нерва відновилася, але перелом не зрісся. У решти пацієнтів проводили консервативне лікування, фіксуючи плече шино-полотняним ортезом. У всіх хворих

функція променевого нерва відновилася через 4–6 міс.

Важливо відзначити толерантність хворих до таких засобів фіксації. Перші 2–3 доби вони відчували біль у місці перелому під час зміни положення тулуба з вертикального на горизонтальне. У подальшому хворі швидко пристосовувалися до засобу фіксації, легко переміщувалися пішки і в транспорті, зокрема й в громадському. Особливо відчували полегшення хворі, коли з них знімали задню гіпсову шину разом із пов'язкою Дезо та переводили на фіксацію відламків ортезом. Після фіксації відламків плечової кістки АЗФ також не виникало проблем зі збереженням функціональної активності кінцівки за умов виконання правил топографії введення стрижнів. За отриманими результатами з урахуванням нашого попереднього досвіду [3] можемо стверджувати, що після консервативного лікування ортезом імовірність зрощення відламків діафіза плечової кістки в терміни 2,5–3,5 міс. значно вища ніж за умов використання накісткового остеосинтезу. За матеріалами цього дослідження та Харківської МСЕК частота незрощень плечової кістки після накісткового остеосинтезу становить 22 і 24 % відповідно.

Висновки

Для лікування монолокальних діафізарних переломів плечової кістки основним слід визнати консервативний функціональний метод, який є найнебезпечнішим з огляду ускладнення, він забезпечує зрощення відламків у короткі терміни, задовільно переноситься пацієнтами і не потребує великих матеріальних затрат.

Обмеженням для консервативного лікування діафізарного перелому плечової кістки є фіксування зміщення відламків, що перевищує поперечник кістки, і супутні ушкодження, які виключають або суттєво лімітують перебування хворого у вертикальному положенні. У таких ситуаціях доцільно відламки фіксувати АЗФ.

Відкрита репозиція відламків необхідна, якщо через 2–5 діб звислого положення плеча зберігається зміщення відламків по ширині на повний поперечник. Ревізія променевого нерва рекомендована, коли його ушкодження супроводжується значним та фіксованим зміщенням відламків.

Накістковий остеосинтез у разі діафізарних переломів плечової кістки є несприятливим методом лікування, оскільки високий ризик виникнення незрощення відламків.

Конфлікт інтересів. Автор декларує відсутність конфлікту інтересів.

Список літератури

1. Литвишко В. А. Лечение диафизарных переломов конечностей в условиях травматологического отделения притрассовой ЦРБ / В. А. Литвишко, О. Е. Ужегова // Ортопедия, травматология и протезирование. — 2012. — № 2. — С. 68–73, doi: 10.15674/0030-59872012268-73.
2. Литвишко В. А. «Поведение» отломков при функциональном лечении диафизарных переломов плечевой кости / В. А. Литвишко // Ортопедия, травматология и протезирование. — 1998. — № 1. — С. 98–100.
3. Литвишко В. О. Функціональне лікування діафізарних переломів плечової кістки: автореф. дис. ... канд. мед. наук; 14.00.22 — «Травматологія та ортопедія» / В. О. Литвишко. — Харків, 1999. — 20 с.
4. Попсуйшапка А. К. Лечение диафизарных переломов плечевой кости шинно-матерчатый ортезом / А. К. Попсуйшапка, В. А. Литвишко // Ортопедия, травматология и протезирование. — 1998. — № 3. — С. 90–93.
5. Попсуйшапка А. К. Функціональне лікування діафізарних переломов кісток кінцівок (клінічне та експериментальне обґрунтування): дис. ... д-ра мед. наук; 14.00.22 — «Травматологія та ортопедія» / А. К. Попсуйшапка. — Х., 1991. — 271 с.
6. Функціональне лікування діафізарних переломів кінцівок з використанням стрижневих пристроїв для пружностійкого з'єднання відламків. Методичні рекомендації / А. К. Попсуйшапка, В. А. Литвишко, І. М. Боровик. — Київ, 2014. — 46 с.
7. Sarmiento A. Closed functional treatment of fractures / A. Sarmiento, L. L. Latta. — Berlin; Heidelberg; N. Y.: Springer Verlag, 1981. — 687 p.

DOI: <http://dx.doi.org/10.15674/0030-59872016396-103>

Стаття надійшла до редакції 10.06.2016

DIAPHYSEAL FRACTURES OF THE HUMERUS. HOW TO TREAT CONSERVATIVELY AND WHEN NEEDED SURGERY?

V. O. Litvishko

CHI «Kononenko Chuguyev Central District Hospital», Kharkiv region. Ukraine

✉ Valeriy Litvishko, PhD: lvaort@yandex.ua