

УДК 616.728.2-007.2-083.843:616.728.2-001.6](045)

## Эндопротезирование тазобедренного сустава при вывихе бедра диспластического генеза

О. А. Лоскутов

ГУ «Днепропетровская медицинская академия МЗ Украины»

*Objective: to assess current approaches to hip joint (HJ) arthroplasty with high dysplastic dislocation and to evaluate outcomes. Methods: we studied the literature on the problem of total hip arthroplasty under conditions of dysplastic coxarthrosis (DC) Crowe III–IV type classification and results of treatment in 322 patients (126 (39.1 %) — DC type III, 4 (4.4 %) — IV), with domestic arthroplasty modular system with two types of tapered legs and two «dysplastic» with a square profile. Results: the main problem of hip joint arthroplasty in patients with DC Crowe III–IV type — selection of the optimal method of the femoral head construction, setting the cup on implant bed in the acetabulum (AC), prevention of cardiovascular and neurological complications. The method of low intertrochanteric osteotomy, femoral neck used in 126 cases (90 %) during the arthroplasty and length of limb offset from 2.8 to 4.5 cm without complications. In 11 patients cup set to AC into true bed after osteotomy T. Paavilainen. In 3 cases subtrochanteric osteotomy performed with partial resection of the bone segment from 4 to 5 cm. Positive results were obtained in 94.6 % of patients. Conclusions: in patients with DC III–IV type for Crowe when shortening the limb to 4 cm, treatment can be performed on the level or over minor trochanter intertrochanteric osteotomy, the release AC zone and immobilization of the proximal femur that saves its metaphysis and HJ muscular balance. In the case of complete dislocation of the femoral head with dysplastic genesis and shortening of the limbs over than 4 cm we recommend shortening osteotomy together with the restoration of anatomic center of rotation of the head implant, ie setting the cup to the anatomic bed of AC combined with bone grafting defect in AC and use inserts 10° and 20° shed for prevent dislocation of the implant. Key words: arthroplasty, hip joint, hip dislocation, dysplastic genesis, complications.*

*Мета: проаналізувати сучасні підходи до ендопротезування кульшового суглоба (КС) в умовах високого вивиху стегна диспластичного генезу та оцінити власні результати лікування. Методи: вивчено спеціальну літературу з проблеми тотального ендопротезування КС за умов диспластичного коксартрозу (ДК) III–IV типу за класифікацією Crowe та результати лікування 322 хворих (126 (39,1 %) — ДК III типу, 4 (4,4 %) — IV), яким виконано ендопротезування КС вітчизняними модульними системами з двома видами конічних ніжок та двома «диспластичних» із квадратним профілем. Результати: головні проблеми ендопротезування КС у хворих на ДК III–IV типу за Crowe — вибір оптимального методу зведення головки стегнової кістки, встановлення чашки ендопротеза в ложі кульшової западини (КЗ), попередження судинних та неврологічних ускладнень. Метод низької міжвертлюгової остеотомії шийки стегнової кістки застосовано в 126 випадках (90 %) під час ендопротезування й компенсовано довжину кінцівки від 2,8 до 4,5 см без ускладнень. У 11 пацієнтів чашка ендопротеза встановлена до істинного ложа КЗ після остеотомії Т. Раавілайнен. У 3 випадках проведено підвертлюгову остеотомію з частковою резекцією сегмента кістки від 4 до 5 см. Позитивні результати отримано в 94,6 % хворих. Висновки: у хворих із ДК III–IV типу за Crowe у разі укорочення кінцівки до 4 см, лікування може бути проведено за допомогою низької, над малим вертлюгом або на його рівні, міжвертлюгової остеотомії, релізу зони КЗ та імобілізації проксимального відділу стегнової кістки, що дає змогу зберегти її метафіз та м'язовий баланс ділянки КС. У разі повного вивиху головки стегнової кістки диспластичного генезу й укорочення кінцівки понад 4 см рекомендуємо скорочувальну остеотомію разом із відновленням анатомічного центру обертання головки ендопротеза, тобто встановлення чашки до анатомічного ложа КЗ у поєднанні з кістковою пластикою дефекту КЗ та використанням вкладишів 10 та 20° навісом для попередження вивиху ендопротеза. Ключові слова: ендопротезування, кульшовий суглоб, вивих стегна, диспластичний генез, ускладнення.*

**Ключевые слова:** эндопротезирование, тазобедренный сустав, вывих бедра, диспластический генез, осложнения

## Введение

Эндопротезирование является успешным и эффективным методом лечения дегенеративно-дистрофических заболеваний тазобедренного сустава (ТБС), в том числе и диспластического коксартроза (ДК) I–II типов по Crowe. Однако в случае ДК III–IV типов количество ранних ревизий и осложнений после эндопротезирования ТБС достигает 43 % [1–3].

По данным Норвежского регистра, риск ревизионных хирургических вмешательств при ДК III–IV типов по Crowe в 2 раза выше, чем при другой патологии, методом лечения которой выбрано эндопротезирование ТБС [4].

Проведенный анализ научной литературы показал, что эндопротезирование ТБС в случае тяжелой формы ДК III–IV типов, сопровождающейся вывихом головки бедренной кости, является наиболее трудоемким разделом ортопедии и требует от хирурга глубокого понимания сути патологии. Во время планирования и проведения эндопротезирования ТБС, а также последующей реабилитации пациента необходимо учитывать данные многих исследователей развития тяжелых осложнений (особенно при элонгации конечности более 4 см): сосудистых — 0,5–1 %, вывихов эндопротеза — до 14 %, неврита седалищного нерва — до 15 %, развития перипротезной инфекции — 8 %. Часто (80 %) нейропатия седалищного нерва не поддается лечению [3, 5–8].

*Цель работы:* проанализировать современные подходы к эндопротезированию ТБС при высоком вывихе бедра диспластического генеза и оценить собственные клинические результаты лечения пациентов с этой патологией.

## Материал и методы

Проведен анализ специальной литературы по проблеме хирургического лечения больных ДК III–IV типов по Crowe. В клинике эндопротезирования областной клинической больницы им. И. И. Мечникова (г. Днепр) в период с 2008 по 2015 гг. выполнено 386 операций эндопротезирования ТБС у 322 пациентов, ознакомившихся и подписавших информированное соглашение, с применением отечественных имплантатов: с ДК III типа — 126 (39,1 %), IV — 14 (4,4 %).

## Результаты и их обсуждение

Анализ литературы показал, что основными проблемами при эндопротезировании ТБС больных ДК, сопровождающимся высоким вывихом бедра, является выбор оптимального метода его

низведения и компенсации укорочения конечности, определение места вертлужной впадины (ВВ) и истинного центра вращения головки эндопротеза, выбор конструкции имплантата, предупреждение повреждения магистральных сосудов и нервов.

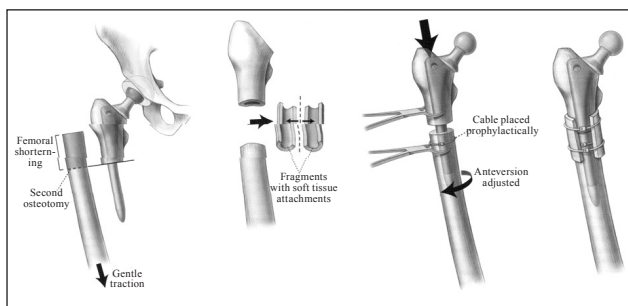
Отношение к одномоментному удлинению конечности в этих ситуациях негативное. Большинство авторов не рекомендует проводить элонгацию конечности более 4 см из-за высокого риска нервно-сосудистых расстройств [7–9].

Высокое стояние головки, ретроверсия шейки и ротация проксимального отдела бедренной кости — негативные особенности ДК III–IV типов, которые необходимо устранить до установки эндопротеза ТБС с помощью различных методик. Одной из наиболее популярных является низкая межвертельная остеотомия на уровне малого вертела, позволяющая сохранить проксимальный метафиз бедренной кости, большой вертел и мышечный баланс, необходимые для восстановления функции протезированного ТБС, и выполнить удлинение конечности [2, 4, 10]. По данным M. Kerboull и соавт. [10], низкая посадка ножки на уровне малого вертела способствовала удлинению конечности и предотвращению выполнения подвертельной остеотомии у 116 из 118 больных ДК III–IV типа по Crowe.

Данная методика, по нашему мнению, достаточно эффективна также в случае ДК I–III типов по Crowe, когда для размещения чашки эндопротеза в истинном ложе необходима элонгация конечности не более 4–5 см, с небольшим риском перерастяжения седалищного нерва и хорошим визуальным контролем за ним при мобилизации проксимального отдела бедренной кости и выполнении манипуляций на вертлужной впадине и бедре.

При высоком более 4 см вывихе бедра существует два подхода. Первый предполагает сохранение целостности бедренной кости и низведение головки до истинной ВВ с помощью спице-стержневого или стержневого аппарата внешней фиксации с последующим эндопротезированием ТБС. При этом сроки distraction, рекомендуемые авторами, составляют 1,5 мес. и более [11–13].

Более рациональным является двухэтапный подход к элонгации конечности аппаратами внешней фиксации, в котором предусмотрена подготовка ложа ВВ путем иссечения капсулы и формирования впадины с последующим этапным низведением головки бедренной кости стержневым аппаратом [14, 15]. В. А. Филиппенко и Н. А. Корж [16]



**Рис. 1.** Схема укорачивающей подвертельной остеотомии при ДК IV по А. J. Krych и соавт. [3]

дополняют эту манипуляцию еще и Z-образной тенотомией пельвиотрохантерных мышц.

Сегодня операцией выбора для низведения головки бедренной кости и центрации ее на уровне ВВ при эндопротезировании ТБС у больных ДК IV типа по Crowe являются различные варианты укорачивающих остеотомий бедренной кости как в подвертельной зоне, так и на уровне дистального метадиафиза [1, 2, 7, 17, 18]. Показанием к выполнению укорачивающей подвертельной остеотомии, по мнению исследователей, является укорочение конечности более 4 см и необходимость предупреждения вторичного неврита седалищного нерва вследствие его перерастяжения при агрессивном низведении головки бедренной кости до уровня истинной ВВ [2, 3, 9, 18]. Применять такие операции начали в 70-х годах прошлого столетия. Анализ их результатов показал, что они предупреждают или существенно снижают риск неврологических и сосудистых расстройств, облегчают вправление эндопротеза, устраняют ротацию бедра. Несмотря на достаточную травматичность, проксимальная и дистальная остеотомии максимально сохраняют анатомию проксимального отдела бедренной кости, важную для стабильности эндопротеза [10, 19]. Тогда же для укорачивающей остеотомии бедренной кости при эндопротезировании ТБС у пациентов с ДК IV типа преимущественно использовали методику резекции проксимального метаэпифиза бедренной кости и транспозиции большого вертела с целью восстановления мышечного баланса [19].

В 80-х годах XX ст. начали применять дистальную укорачивающую остеотомию бедренной кости для предупреждения травмирования области ТБС. Однако после нее отмечено большое количество осложнений, поэтому сегодня методику применяют в случаях коррекции сопутствующей вальгусной или варусной деформации коленного сустава у больных ДК.

С 90-х годов XX ст. распространение получили различные варианты укорачивающей подвертельной остеотомии бедра при ДК IV типа [19]. Дискуссии относительно выбора уровня подвертельной остеотомии продолжают. Так, А. J. Krych и соавт. [3] выполняют остеотомию на 10 см ниже малого вертела и после сегментарной резекции проводят остеосинтез накостной пластиной с монокортикальными винтами либо стягивающими серкляжами из титановой ленты (рис. 1).

Слабым местом поперечной или косой подвертельной остеотомии является риск замедленной консолидации и несращения, достигающий 7 % [8, 9]. В связи с этим рекомендовано выполнять костную пластику зоны остеотомии бедренной кости распиленным резецированным фрагментом и костной аутоостружкой в сочетании со стабильно введенной ножкой и накостным остеосинтезом [3, 8, 10].

Большая площадь контакта костных фрагментов создает благоприятные условия для консолидации кости в зоне остеотомии. Однако недостатком этих видов остеотомии, по нашему мнению, являются проблемы, возникающие при устранении ротации проксимального отдела бедренной кости, и большая травматичность операции.

Среднее удлинение конечности колеблется от 2,5 до 4,1 см, т. е. авторы считают эти параметры безопасными при выполнении реконструктивной укорачивающей подвертельной остеотомии или низкой межвертельной остеотомии при эндопротезировании ТБС у пациентов с ДК IV типа по Crowe [1, 3, 8].

Для сохранения мышечного баланса в зоне ТБС В. Thogur и соавт. [18] с учетом недостатков ранее предложенных способов операции на проксимальном метаэпифизе бедренной кости разработали оригинальную методику, которая включает подвертельную остеотомию, продольную остеотомию проксимального отдела бедренной кости, выделение большого вертела с метафизом и частью диафиза и последующее его низведение после установки эндопротеза. Результаты применения этой методики оказались хорошими благодаря исключению риска несращения, характерного для укорачивающей чрезвертельной и подвертельной остеотомий. Ее несовершенством, на наш взгляд, является риск несращения большого вертела, что требует ограничения нагрузки на конечность до 6 мес., и большая травматичность операции.

А. М. Tolkgozoglu, О. О. Caglar [8] подробно описали способ определения оптимальной позиции ножки эндопротеза и объема сегментар-

ной резекции бедренной кости, необходимого для вправления головки эндопротеза в чашку. Для этого авторы оценивают расстояние, необходимое для низведения головки эндопротеза до уровня установленной в истинном ложе чашки, вычитают из этой длины 4 см (допустимая элонгация конечности) и получают размер извлекаемого фрагмента бедренной кости после подвертельной сегментарной резекции [3, 8].

Одной из сложных проблем эндопротезирования ТБС у больных ДК IV типа является выбор ножки эндопротеза и методики ее фиксации. Вначале специалисты отдавали предпочтение ножкам с цементной фиксацией, однако в последующем была доказана несостоятельность данной технологии в случае выполнения подвертельной остеотомии, поскольку из-за ротационной нестабильности ножки и негативного влияния цемента нарушается процесс регенерации кости и риск ревизии превышает 50 % [2, 18].

Мы считаем, что, выбирая конструкцию ножки эндопротеза в этих случаях, необходимо учитывать особенности формы канала и его деформацию по длине кости.

А. J. Krych и соавт. [3] установили, что наиболее эффективны ножки с покрытием из пористого титана благодаря его биоинертности и хорошей интеграции в костную ткань.

В клинике ортопедии на базе областной больницы им. И. И. Мечникова за период с 2008 по 2015 гг. наблюдали 322 пациентов с ДК, которым выполнено 389 эндопротезирований ТБС. Вывих головки бедренной кости отмечен у 126 (39,1 %) больных ДК III типа по Stowe и 14 (4,4 %) — IV.

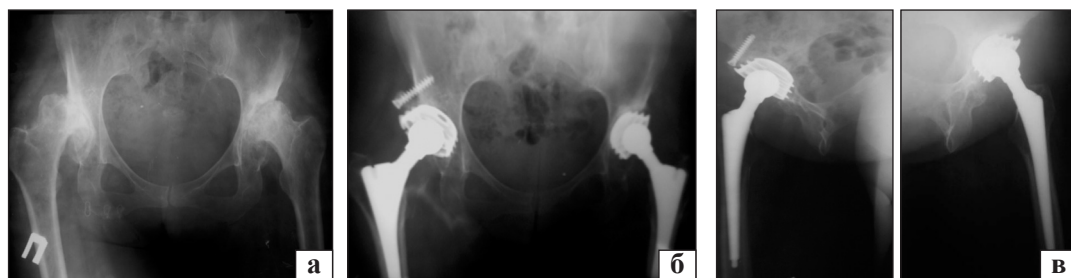Для замены ТБС использовали преимущественно модульные эндопротезы с двумя разновидностями конических ножек, рассчитанных на проксимальную метафизарно-диафизарную фиксацию у пациентов с формой канала А и В по Dogg, и двумя видами «диспластических» ножек разной длины с квадратным профилем для каналов В и С по Dogg.

В условиях диспластического дефекта ВВ применяли преимущественно ввинчивающиеся чашки малого размера с покрытием корундовой керамикой, первичная стабильность которых была выше, чем прессовых. Для профилактики вывиха эндопротеза использовали вкладыши с 10 и 20° навесом. В 10 случаях после реконструктивных операций применен вкладыш с фиксированной сферой.

В 120 (90 %) случаях укорочение конечности компенсировали путем низкой, над малым вертелом, остеотомии бедренной кости и мобилизации сустава от рубцов. Была достигнута компенсация укорочения от 3,0 до 4,5 см. В 8 случаях выполнена остеотомия по Т. Раавилайнен с последующим эндопротезированием ТБС трансплантацией большого вертела, а в 6 — подвертельная сегментарная резекция бедренной кости по А. J. Krych.

#### *Клинический пример 1*

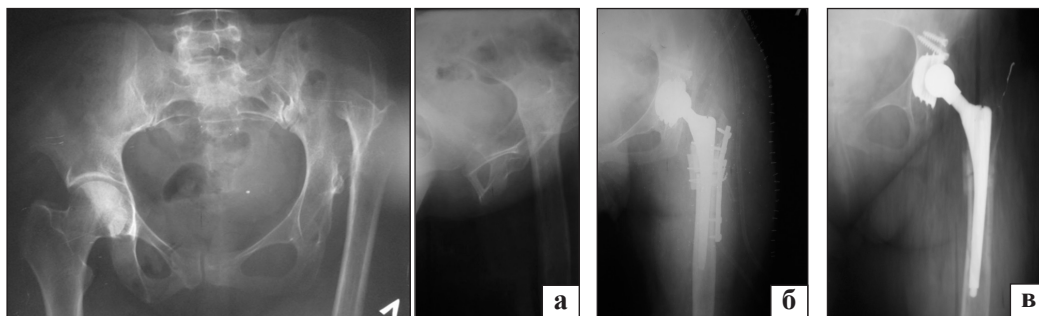
Пациентка К., 43 года, диагноз: двухсторонний ДК, III тип по Stowe справа, II — слева. Выполнено двухстороннее эндопротезирование ТБС путем низкой межвертельной остеотомии бедренных костей с применением конических ножек и ввинчивающихся чашек в сочетании с костной пластиной крыши ВВ (рис. 2). При осмотре через 5 дней функция сустава хорошая (рис. 3).



**Рис. 2.** Рентгенограммы тазобедренных суставов больной К.: до операции (а), после (б) и через 5 дней (в)



**Рис. 3.** Фото больной К. через 5 лет после ЭП ТБС



**Рис. 4.** Рентгенограммы больной Г.: до (а), после операции (б) и через 3 года (в)



**Рис. 5.** Функциональный результат лечения больной Г. через 3 года

#### *Клинический пример 2*

Пациентка Г., 36 лет, диагноз: левосторонний ДК, IV тип по Crowe, укорочение конечности 7 см. Выполнено эндопротезирование ТБС с установкой ввинчивающейся чашки в анатомическое ложе ВВ и конической ножки с пористым покрытием в канал бедренной кости, остеосинтез зоны остеотомии наkostной пластиной и костными аутотрансплантатами из резецированного сегмента кости после подвертельной укорачивающей остеотомии. Достигнута компенсация укорочения 5,5 см. Через год удалена пластина и установлена

модульная головка +15 мм. Достигнута симметрия длин конечностей (рис. 4, 5).

Оценивали результаты эндопротезирования ТБС при ДК III–IV типов по Crowe по методике Harris. Положительные результаты получены в 94,6 % случаев. Преходящая нейропатия седалищного нерва отмечена у 8 пациентов.

#### **Выводы**

У больных с тяжелым диспластическим коксартрозом III–IV типов по Crowe при укорочении конечности до 4 см эндопротезирование может быть выполнено путем низкой, над малым вертелом или на его уровне, межвертельной остеотомии, релизом зоны вертлужной впадины и мобилизацией проксимального отдела бедренной кости, что позволяет сохранить ее метафизарную зону и мышечный баланс области ТБС при установке эндопротеза.

Для успешного результата эндопротезирования ТБС при полном вывихе головки бедренной кости диспластического генеза и укорочении конечности более 4 см показана укорачивающая подвертельная остеотомия в сочетании с восстановлением анатомического центра вращения головки эндопротеза, т. е. установкой чашки в анатомическое ложе ВВ в сочетании с костной пластикой дефекта ее крыши и применением вкладышей с 10° и 20° навесом для предупреждения вывиха эндопротеза.

**Конфликт интересов.** Автор декларирует отсутствие конфликта интересов.

#### **Список литературы**

1. Cementless modular total hip arthroplasty with subtrochanteric shortening osteotomy for hips with developmental dysplasia / M. Takao, K. Ozono, T. Nishii [et al.] // J. Bone Joint Surg. Am. — 2011. — Vol. 93 (6). — P. 548–555. — DOI: 10.2106/JBJS.1.01619.
2. Cementless total hip replacement without femoral osteotomy in patients with severe developmental dysplasia of the hip. Minimum 15-year clinical and radiological results / A. M. Imbuldeniya, W. L. Walter, B. A. Zicat, W. K. Walter // Bone Joint J. — 2014. — Vol. 96-B (11). — P. 1449–1454. — DOI: 10.1302/0301-620X.96B11.33698.

3. Total hip arthroplasty with shortening subtrochanteric osteotomy in Crowe type IV developmental dysplasia / A. J. Krych, J. L. Howard, R. T. Trousdale [et al.] // *J. Bone Joint Surg. Am.* — 2010. — Vol. 92, Suppl. 1 (Part 2). — P. 178–187. — DOI: 10.2106/JBJS.J.00061.
4. Survival of total hip arthroplasties after DDH in the Norwegian Arthroplasty Register 1987–2004 / L. B. Engesaeter, O. Furnes, L. Havelin [et al.] // *Hip Inter.* — 2007. — Vol. 17, Suppl. 5. — P. S119.
5. Загородний Н. В. Эндопротезирование тазобедренного сустава. Основы и практика : руководство / Н. В. Загородний. — М. : ГЭОТАР Медиа, 2011. — 704 с.
6. Страфун С. С. Неврологічні ускладнення ендопротезувань кульшового суглоба / С. С. Страфун, В. В. Гайович, О. Г. Гайко : мат. наук.-практ. конф. з міжнар. участю [«Актуальні питання протезування суглобів»]. — Київ, 2013. — С. 91–92.
7. Dealing with complications / K. L. Garvin, D. Backstein, V. Pellegrini [et al.] // *J. Bone Joint Surg. Am.* — 2009. — Suppl. 5. — P. 18–21. — DOI: 10.2106/JBJS.I.00347.
8. Tolkgozoglu A. M. Total hip replacement in high riding developmental dysplasia of the hip: cementless THA with femoral shortening using a subtrochanteric resection / A. M. Tolkgozoglu, O. O. Caglar // *Hip Inter.* — 2007. — Vol. 17, Suppl. 5. — P. 111–118.
9. Atilla B. Reconstruction of neglected developmental dysplasia by total hip arthroplasty with subtrochanteric shortening osteotomy / B. Atilla // *EFORT Open Reviews.* — 2016. — Vol. 1 — P. 161–167. — DOI: 10.1302/2058-5241.1.000026.
10. Total hip arthroplasty in patients with high dislocation: a concise follow-up, at minimum of fifteen years, of previous reports / G. Hartofilakidis, T. Karachalios, G. Georgiades, G. Kourlaba // *J. Bone Joint Surg. Am.* — 2011. — Vol. 93 (17). — P. 1614–1618. — DOI: 10.2106/JBJS.J.00875.
11. Kerboull M. Total hip arthroplasty for Crowe type 4 developmental hip dysplasia: a long-term follow-up study / M. Kerboull, M. Hamadouche, L. Kerboull // *J. Arthroplasty.* — 2001. — Vol. 16, Suppl. 1. — P. S170–S176.
12. Эндопротезування кульшового суглоба у хворих з вродженим вивихом стегна / М. В. Полулях, С. І. Герасименко, А. Н. Костюк, Д. М. Полулях : зб. наук. пр. XVI з'їзду ортопедів-травматологів України. — Харків, 2013. — С. 96–97.
13. Особливості ендопротезування при тяжких формах дисплазії / М. В. Полулях, С. І. Герасименко, А. Н. Костюк [та ін.] // *Травма.* — 2014. — Т. 15, № 5. — С. 33–36.
14. Эндопротезирование при различных видах дисплазии тазобедренного сустава / В. А. Танькут, А. И. Жигун, А. В. Танькут, В. Ю. Сайко : зб. наук. пр. XVI з'їзду ортопедів-травматологів України. — Харків, 2013. — С. 102–103.
15. Двухэтапное лечение диспластического коксартроза у взрослых / Г. Д. Олиниченко, М. Г. Олиниченко, В. М. Гурьев, И. Ю. Довгий : зб. наук. праць XVI з'їзду ортопедів-травматологів України. — Харків, 2013. — С. 473–474.
16. Филиппенко В. А. Эндопротезирование тазобедренного сустава / В. А. Филиппенко, Н. А. Корж. — Х. : Коллегиум, 2015. — 219 с.
17. Петросян Р. Х. Применение трансплантатов при тотальном эндопротезировании тазобедренного сустава с целью укрепления вертлужной впадины при дисплазии / Р. Х. Петросян: сб. тез. докладов II Конгресса травматологов и ортопедов [«Травматология и ортопедия столицы. Настоящее и будущее»]. — М., 2014. — С. 214–215.
18. Thorup V. Total hip replacement in the congenital dislocated hip using the Paavilainen technique: 19 hips followed for 15–10 years / V. Thorup, I. Mechelenburg, K. Soballe // *Acta Orthop.* — 2009. — Vol. 80 (3). — P. 259–262. — DOI: 10.3109/17453670902876789.
19. Grappiolo G. Evolution of surgical techniques for the treatment of angular torsional deviation in developmental dysplasia of the hip: twenty years experience / G. Grappiolo, L. Spotorno, G. Burastero // *Hip Inter.* — 2007. — Vol. 17, Suppl. 5. — P. 105–110.

DOI: <http://dx.doi.org/10.15674/0030-59872016484-89>

Статья поступила в редакцию 05.12.2016

## TOTAL HIP REPLACEMENT IN DYSPLASTIC HIP JOINT DISLOCATION

O. A. Loskutov

SE «Dnipropetrovsk Medical Academy of Health Ministry of Ukraine»

✉ Oleg Loskutov, PhD: [Ceo@medinua.com](mailto:Ceo@medinua.com)