

УДК 616.728.3-002.3-089.22(045)

Артродезирование коленного сустава при неспецифических гнойных остеоартритах с применением аппарата внешней фиксации

Г. А. Алиев, Ч. А. Али-заде

Научно-исследовательский институт травматологии и ортопедии, Баку. Азербайджан

In case of failure of conservative treatment in patients with non-specific purulent osteoarthritis (NPOA) different surgical techniques can be used, including knee arthrodesis. Today various external fixators (EFD) for the joint arthrodesis are widely used. Objective: to evaluate the results of surgical treatment of knee joint NPOA using the combined device of transosseous fixation. Methods: it is proposed to use incomplete rings (¾ of circumference) reduce limb weight action on EFD elements. It is provided a mechanical testing of osteosynthesis rigidity in the case of developed EDF compared with ring pin-wire device in operated 24 patients (19 men and 5 women, age 24 to 76 years) with knee NPOA. Follow-up was 1, 3, 6 and 12 months. Results: indicators of osteosynthesis rigidity in the case of the modified EFD and pin-wire external device had insignificant difference, which allowed to apply it for joint arthrodesis without losing the strength of fixation. Ankylosis obtained in 21 (95.5 %) patients. The average term of fixation was (3.5 ± 0.5) month, the mean limb shortening — (2.0 ± 0.5) cm. Persistent halt of inflammation obtained in 22 patients, full weight-bearing recovery — in 21 (95.5 %). Quality of life improved in all patients. The average data of visual analogue scale (VAS) decreased from 8 (before surgery) to 3.1 (after). Conclusions: transosseous osteosynthesis in the treatment of patients with nonspecific purulent osteoarthritis of the knee joint is currently the treatment of choice. Used one-step arthrodesis technique of the knee joint with purulent osteoarthritis using modified EFD allowed to earlier patients ambulation, contributed to inhibition of inflammatory processes and weight-bearing recovery. Key words: knee, nonspecific purulent osteoarthritis, arthrodesis, pin-wire device.

У разі неефективності консервативного лікування пацієнтів із неспецифічним гнійним остеоартритом (НГОА) можуть бути використані хірургічні методики, зокрема артророз колінного суглоба. Сьогодні для артророзування суглобів кінцівок широко застосовують різні апарати зовнішньої фіксації (АЗФ). Мета: оцінити результати хірургічного лікування хворих на НГОА колінного суглоба з використанням розробленого комбінованого апарата черезкісткової фіксації. Методи: для зниження дії ваги кінцівки на елементи АЗФ запропоновано використовувати конструкцію з неповними кільцями (¾ довжини окружності). Проведено механічні випробування жорсткості остеосинтезу в разі використання розробленого АЗФ порівняно зі спице-стрижневим апаратом із кільцевими опорами. Прооперовано 24 пацієнти (19 чоловіків і 5 жінок, вік від 24 до 76 років) із НГОА колінного суглоба. Термін спостереження становив 1, 3, 6 і 12 міс. Результати: показники жорсткості остеосинтезу в разі застосування модифікованого АЗФ і спице-стрижневого апарата з кільцевими опорами розрізнялися незначно, що дало змогу застосувати його для артророзування суглобів без втрати міцності фіксації. Анкілоз отримано у 21 (95,5 %) пацієнта. Середній термін фіксації в апараті становив $(3,5 \pm 0,5)$ міс., середнє вкорочення кінцівки — $(2,0 \pm 0,5)$ см. Стійке купіювання запалення отримано у 22 хворих, повне відновлення опороспроможності кінцівки — у 21 (95,5 %). Якість життя в усіх хворих покращилася. Середній показник за візуальною аналоговою шкалою (ВАШ) знизився від 8 (до операції) до 3,1 (після). Висновки: черезкістковий остеосинтез у лікуванні хворих на неспецифічний гнійний остеоартрит колінного суглоба на сьогодні є методом вибору. Використана одноетапна техніка артророзу колінного суглоба в разі гнійного остеоартриту зі застосуванням модифікованого АЗФ дала змогу в ранні терміни активізувати хворих, сприяла пригніченню гнійно-запального процесу і відновленню опороспроможності кінцівки. Ключові слова: колінний суглоб, неспецифічний гнійний остеоартрит, артророз, спице-стрижневий апарат.

Ключевые слова: коленный сустав, неспецифический гнойный остеоартрит, артророз, спице-стрижневой аппарат

Введение

Неспецифический гнойный остеоартрит характеризуется поражением всех элементов сустава и окружающих тканей. Суставной хрящ подвергается глубокой дегенерации, разрушаясь во многих участках с образованием дефектов. В процесс вовлекается костная ткань. Развивается остеоартрит.

Артродез коленного сустава (АКС) на первый взгляд кажется калечащим, нефизиологичным методом лечения [1]. Однако в ряде случаев хирургическое замыкание коленного сустава является единственным эффективным вмешательством для устранения болей и восстановления опороспособности конечности. Существуют клинические ситуации, когда подвижность в суставе может вызывать дисфункцию конечности из-за болевого синдрома, что требует его артрорезирования [2].

Вот почему АКС продолжают использовать в случае заболеваний и повреждений, вызывающих необратимые и прогрессирующие патологические изменения в суставе [2–5], хотя при этом значительно снижается функция конечности [6, 7].

Некоторые специалисты утверждают, что артрорезирующие операции имеют право на существование как реконструктивные вмешательства, в определенной мере восстанавливающие утраченную функцию конечности [2, 8].

В настоящее время травматологи и ортопеды широко применяют аппараты внешней фиксации (АВФ) не только с целью репозиции и иммобилизации фрагментов после переломов, исправ-

ления деформаций, но и при артрорезировании суставов конечностей [3, 9–12]. Различают три вида артрореза: внутрисуставной, внесуставной и комбинированный (рис. 1) [3, 9, 10, 12–15].

Цель работы: оценить результаты хирургического лечения пациентов с неспецифическими гнойными остеоартритами коленного сустава с использованием комбинированного аппарата чрескостной фиксации.

Материал и методы

Как показал наш опыт, в случае применения комбинированного спице-стержневого аппарата с кольцевыми опорами (КССА) (рис. 2, а) больные испытывают определенный дискомфорт, иногда даже боль. Это связано с давлением в положении лежа всей тяжести конечности через спицы и стержни аппарата на кость.

Чтобы вес конечности при ее горизонтальном положении не попадал на элементы АВФ (рис. 2, б), мы предложили использовать вместо полных колец конструкцию из полуколец аппарата Илизарова на $\frac{3}{4}$ окружности. Применение аппарата такого дизайна при АКС в доступной научной литературе не обнаружено.

Для оценки жесткости остеосинтеза при использовании предложенного устройства в механической опытной лаборатории Министерства оборонной промышленности производственного объединения «Шарг» и Научно-производственного учреждения «Иглим» проведены испытания. Исследования выполнены по медицинским технологическим правилам согласно принципам

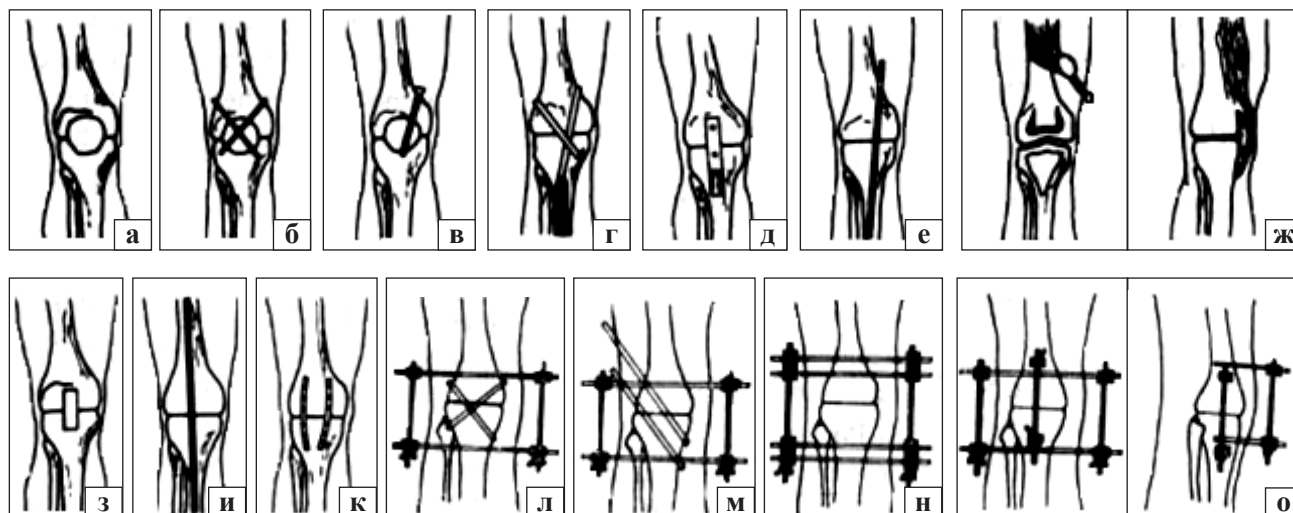


Рис. 1. Схемы протеза коленного сустава согласно: Hibbs (а), Internal (б), Bosworth (в), Brittain (г), перемещенный костный трансплантат (большеберцовой кости) (д), Chapchal (е), Putti (ж), Key (з), Cloutier и Fortin (и), Lucas и Murray (к), Chranley и дополнительная фиксация с винтами (л), Cruess и Mitchell (м), Potter (н), Potenza и Ghobadl (о)




Рис. 2. Спице-стержневые аппараты: а) с кольцевыми опорами; б) усовершенствованный

«Метода исследования жесткости чрескостного остеосинтеза при планировании операций» [1].

Жесткость остеосинтеза определяли в соответствии с медицинской технологией, которая предполагает выполнение алгоритма стандартных действий и расчетов (рис. 3) [16–20, 22, 23]:

- продольную жесткость при дистракции и компрессии оценивали под воздействием осевой нагрузки (F_1), прилагая в направлении продольной оси имитатора кости силы $F_{1дистр.}$ и $F_{1компр.}$;

- поперечную жесткость определяли при действии поперечной нагрузки во фронтальной (F_2) и сагиттальной (F_3) плоскостях. Во фронтальной плоскости моделировали отведение (сила $F_{2отв.}$) и приведение ($F_{2прив.}$) конечности, в сагиттальной — сгибание $F_{3сгиб.}$ и разгибание $F_{3разг.}$;

- ротационную жесткость анализировали моделируя ротационную нагрузку (F_4) — внутреннюю ($F_{4внутр.}$) и наружную ($F_{4наружн.}$) ротацию конечности.

В опытной работе, соблюдая правила метода унифицированного обозначения чрескостного остеосинтеза [21], исследованы оба вида аппаратов, смонтированных по следующим схемам:

(КССА).....VI.2.120:VII.4-10.VIII.8.90----I.2-8:I.10-4:II.12.120☐
180.....180☐
 (ССА).....VI.9.90:VII.2-8.VII.4-10----I.2-8:I.10-4:II.2.90☐
180.....180☐

Диаметр колец составил 180 мм, расстояние между ними (155 ± 5) мм, диаметр спиц 2 мм, а резьбовых стержней — 6 мм.

Были собраны три аппарата различных компоновок. Один КССА и два предложенных нами спице-стержневых аппарата (ССА). Конструкции авторских аппаратов отличались фиксацией стержня на различных расстояниях от $\frac{3}{4}$ кольцевой опоры.

Мы использовали известную технологию исследования АВФ на жесткость остеосинтеза [1, 2]. В качестве заменителя кости был выбран деревянный цилиндр длиной (400 ± 5) мм, диаметром (30 ± 5) мм. Стержни, проведенные перпендикулярно к кости, в одном случае были закреплены на опоре при помощи кронштейна с одним отверстием, в другом (ССА-II) — с тремя (рис. 2).

Каждый из аппаратов подвергали дистракции и компрессии по два раза в продольном направлении — в общей сложности 12 раз. При следующих экспериментах сила сдвига прилагалась на каждый из аппаратов во фронтальной (2 раза), сагиттальной (2 раза) и трансверсальной (2 раза) плоскостях — 18 раз. Таким образом, было проведено 30 (12 + 18) серий экспериментов на установках Р-20 («ЗИП», № 2357, ГОСТ 7855-74), МИП-100-2 («ЗИП», № 171) и ТИП РВ 12 (№ 20Л46).

Во время проведения опыта воздействие силы увеличивали до образования смещения места положения фрагментов на 1 мм друг к другу или же до 1° , а затем сразу прекращали.

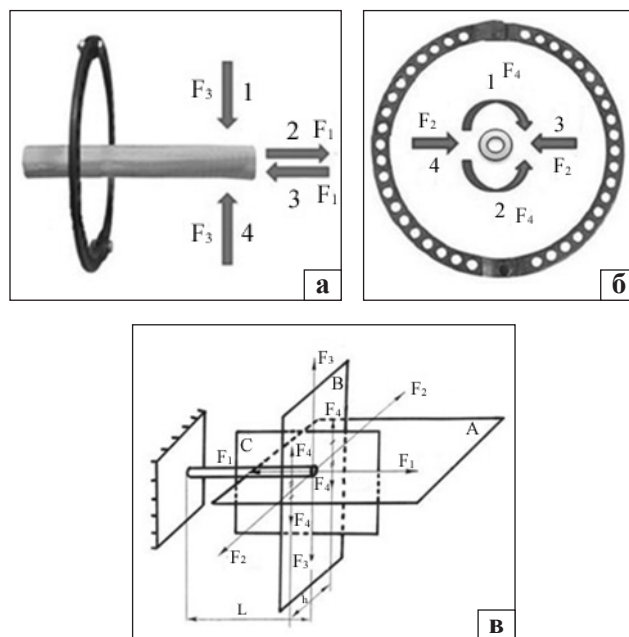


Рис. 3. Схема проведения эксперимента: а) направление результирующего вектора сил (вид модуля сбоку): 1 — сгибания (F_3), 2 — дистракции (F_1), 3 — компрессии (F_1), 4 — разгибания (F_3); б) направление результирующего вектора сил (вид модуля снизу): 1 — ротации кнутри (F_4), 2 — ротации кнаружи (F_4), 3 — отведения (F_2), 4 — приведения (F_2); в) общая схема стандартных смещающих нагрузок: А — фронтальная плоскость, В — трансверсальная (горизонтальная), С — сагиттальная, F_1 — продольная сила (для моделирования дистракции и компрессии), F_2 — поперечная (отведения и приведения), F_3 — поперечная (для сгибания и разгибания), F_4 — ротационная (для торсии кнутри и кнаружи)

Мы не ставили задачу определения величины смещающего усилия, приводящего к деформации или разрушению АВФ, т. к. данная информация не имеет практического значения [17].

Статистический анализ полученных результатов механического опыта выполнен с помощью компьютерной программы MedCalc for Windows (version 12.7.8.0) с использованием теста Манна-Уитни (independent samples). Отличия считали достоверными при $p < 0,05$ [24].

В клинике гнойной травматологии НИИ травматологии и ортопедии Азербайджана в период с 2008 по 2016 г. проведено хирургическое лечение 24 больных (возраст от 24 до 76 лет) с неспецифическими гнойными остеоартритами коленного сустава, которые подписали информированное соглашение. Мужчин было 19 (79,2 %), женщин 5 (20,8 %). У 8 (33,3 %) пациентов остеоартрит локализовался в правом коленном суставе, у 16 (66,7 %) — в левом. У 10 (41,7 %) человек был стероидный остеоартрит, у 5 (20,8 %) посттравматический гнойный, у 3 (12,5 %) послеоперационный гнойный, у 2 (8,3 %) постогнестрельный гнойный, у 4 (16,7 %) этиологию заболевания установить не удалось.

Целью хирургического лечения было ликвидировать хронический гнойный процесс, а также местные и общие проявления заболевания; создать анкилоз коленного сустава и восстановить опороспособность конечности; обеспечить активное передвижение пациента.

В до- и послеоперационном периоде все больные получали медикаментозное лечение: курс антибактериальной терапии с учетом данных антибиотикограммы, иммуностимулирующие препараты, сосудистую терапию для улучшения реологических свойств крови и поддержания тонуса сосудов, антигипоксанты и антиоксиданты, дезинтоксикационную и общеукрепляющую терапию, нестероидные противовоспалительные и обезболивающие препараты.

После артрореза пациенты через 2–3 дня начинали передвигаться при помощи костылей без нагрузки на ногу, а спустя 2–3 недели разрешалась нагрузка 20–30 % от веса тела, через 6–8 — 80–90 %, после 10–12 — полная.

Динамическое наблюдение за больными осуществлялось через 1, 3, 6 и 12 мес. На основе результатов рентгенографии и пробы аппарат Илизарова демонтировали. Для оценки болевого симптома применяли визуальную аналоговую шкалу (ВАШ).

Результаты и их обсуждение

При исследовании жесткости остеосинтеза аппаратами ССА-I, ССА-II и КССА получены результаты, обобщенные в табл. 1.

Как видно из табл. 1, по сравнению с КССА жесткость остеосинтеза в случае с ССА-I в среднем уменьшена на 17,8 %, а ССА-II — на 3,3 %. Особенно значительная разница получена во время исследования жесткости остеосинтеза в продольном направлении при дистракции и компрессии. Если показатели ССА-II были сравнимы с таковыми для КССА ($(161,2 \pm 1,25)$ против $(170,8 \pm 0,4)$ Н/мм) при дистракции, то в случае ССА-I разница оказалась значительно большей — $(132,7 \pm 3,55)$ против $(170,8 \pm 0,4)$ Н/мм. При оценке жесткости остеосинтеза в продольной плоскости в случае компрессии отмечены незначительные отличия показателей аппаратов ССА-II и КССА — $(160,1 \pm 0,2)$ против $(162,0 \pm 0,3)$ Н/мм, разница значительно увеличивалась при сравнении показателей ССА-I и КССА — $(133,0 \pm 4,30)$ против $(162,0 \pm 0,3)$ Н/мм.

Жесткость остеосинтеза во фронтальной, сагиттальной и трансверсальной плоскостях оказалась подобной для всех АВФ.

Сравнительный анализ полученных результатов выявил, что показатели жесткости остеосинтеза усовершенствованного нами аппарата ССА-II незначительно различаются с КССА, что позволяет применять аппарат при АКС без опасения потери прочности фиксации.

Таблица 1

Сравнительные характеристики жесткости остеосинтеза при использовании ССА-I, ССА-II и КССА

| Показатель | Аппарат | | |
|---|-------------------|-------------------|-------------------|
| | ССА-I | ССА-II | КССА |
| Продольная жесткость остеосинтеза, дистракция, Н/мм | $132,70 \pm 3,55$ | $161,20 \pm 1,25$ | $170,80 \pm 0,40$ |
| Продольная жесткость остеосинтеза, компрессия, Н/мм | $133,00 \pm 4,30$ | $160,10 \pm 0,20$ | $162,00 \pm 0,30$ |
| Фронтальная плоскость, Н·мм/град | $12,20 \pm 0,25$ | $12,70 \pm 0,10$ | $13,00 \pm 0,20$ |
| Сагиттальная плоскость, Н·мм/град | $26,10 \pm 0,20$ | $26,60 \pm 0,25$ | $27,10 \pm 0,15$ |
| Трансверсальная плоскость (ротация), Н·мм/град | $19,10 \pm 0,30$ | $19,60 \pm 0,35$ | $20,20 \pm 0,45$ |

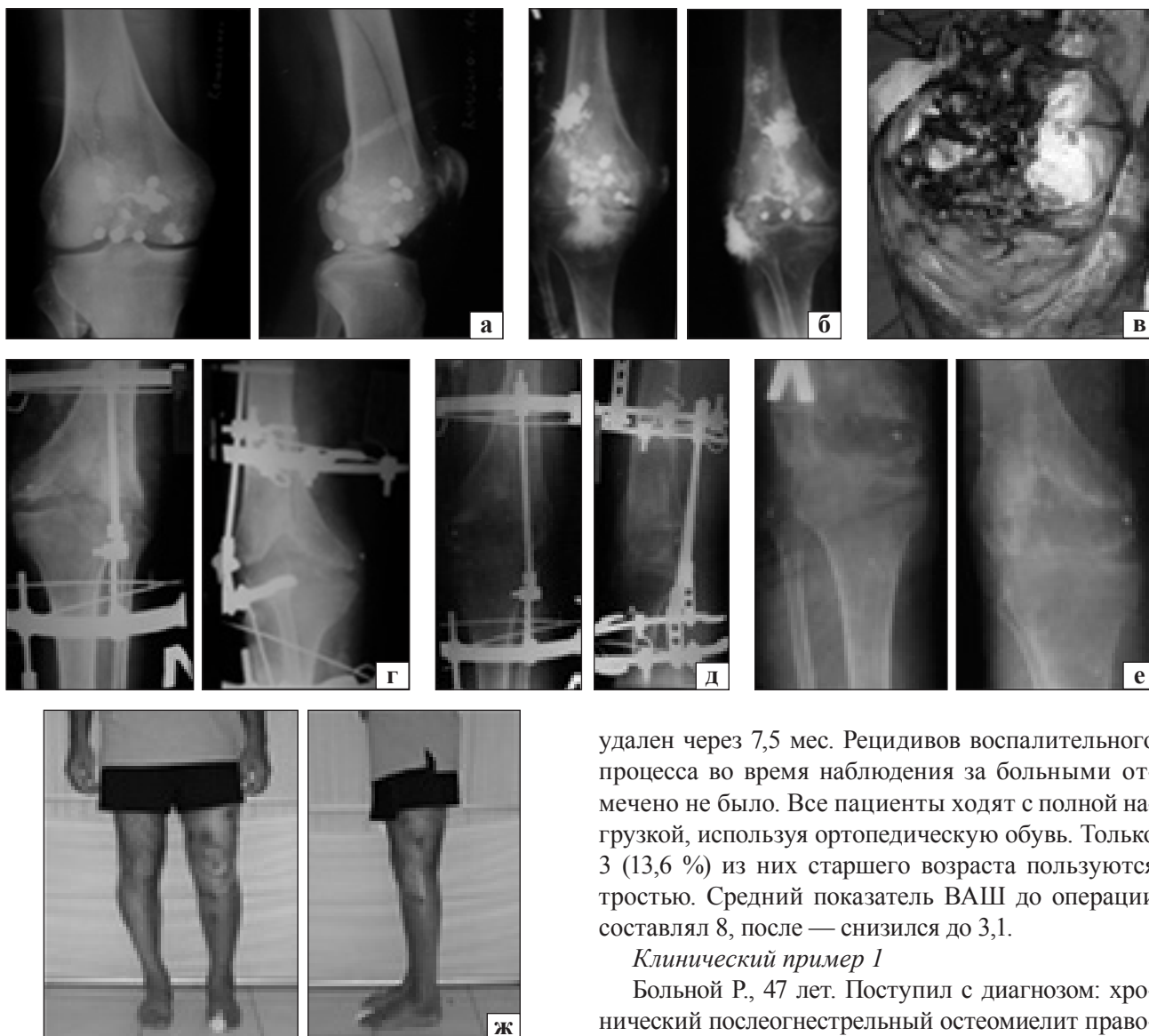


Рис. 4. Рентгенограммы и фото больного Р.: а) до лечения; б) фистулография; в) вид суставных поверхностей; г) после операции; д) на этапе улучшения; е) анализ коленного сустава; ж) вид больного после завершения лечения

У двух больных произведена ампутация конечности из-за прогрессирования гнойно-воспалительного процесса и сепсиса на фоне сахарного диабета. Из 22 пациентов после АКС раны зажили первичным натяжением у 19 (86,4 %), у 3 (13,6 %) — вторичным. Купирование гнойного процесса достигнуто у 22 больных, анкилоз — у 21 (95,5 %). У 1 пациента (по его настоянию) аппарат снят через 45 дней. Анкилоз не достигнут, но болей нет. Средний срок фиксации аппаратом составил $(3,5 \pm 0,5)$ мес., а укорочение конечности — $(2,0 \pm 0,5)$ см. У 1 (4,5 %) больного произведено удлинение конечности на 4,5 см монолокальным методом Илизарова. Аппарат был

удален через 7,5 мес. Рецидивов воспалительного процесса во время наблюдения за больными отмечено не было. Все пациенты ходят с полной нагрузкой, используя ортопедическую обувь. Только 3 (13,6 %) из них старшего возраста пользуются тростью. Средний показатель ВАШ до операции составлял 8, после — снизился до 3,1.

Клинический пример 1

Больной Р., 47 лет. Поступил с диагнозом: хронический послеогнестрельный остеомиелит правого коленного сустава (рис. 4, а, б). Огнестрельное ранение получил за 6 мес. до этого. Под спинальной анестезией выполнен артродез правого коленного сустава с фиксацией ССА (рис. 4, в, г). Рана зажила вторичным натяжением.

Укорочение конечности составило 4,5 см, в связи с этим выполнено ее удлинение (рис. 4, д). Гнойный процесс стойко купирован. Опороспособность конечности восстановлена. Лечение в аппарате продолжилось 7,5 мес. (рис. 4, е, ж).

Клинический пример 2

Больной А., 30 лет. Поступил с диагнозом: хронический гнойный остеоартрит правого коленного сустава (рис. 5, а, б). Болеет 1 год. Несколько раз проводились разрезы. Заболевание ни с чем не связывает. Под спинальной анестезией произведена резекция суставных поверхностей и артродез ССА правого коленного сустава (рис. 5, г, д). Рана зажила первичным натяжением.

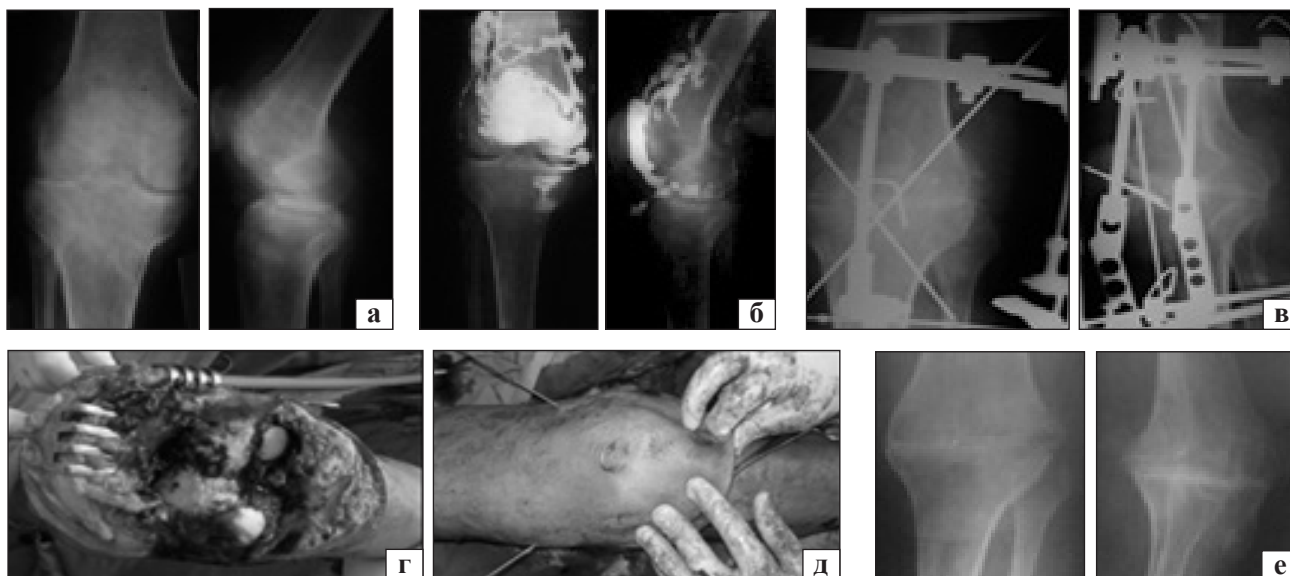


Рис. 5. Рентгенограммы и фото больного А.: а) до лечения; б) фистулография; в) вид суставных поверхностей коленного сустава; г) остеосинтез надколенника спицами; д) после операции; е) после снятия АВФ

Гнойный процесс стойко купирован. Достигнут анкилоз сустава, опороспособность конечности восстановлена, укорочение 2 см. Фиксация в аппарате продолжалась 4,2 мес. (рис. 5, в, е).

Артродез рассматривается как высокоэффективный способ лечения неспецифических гнойных остеоартритов коленного сустава. Его успех заключается в образовании костного анкилоза, которому препятствует несостоятельность остеосинтеза.

Время наступления анкилоза у пациентов при остеосинтезе различными методами при АКС составляет 5,1–9 мес. [4, 12–15, 25] (табл. 2). По нашим данным, стабильный анкилоз получен в среднем через $(3,5 \pm 0,5)$ мес. Об аналогичных результатах сообщали только G. Riouallon и соавт. [10] после применения комбинированного метода остеосинтеза.

Относительно частоты достижения анкилоза в специальной литературе представлены различные показатели. По данным одних авторов, для АВФ этот показатель колеблется в пределах 64–75 % [5, 9], других — 83–93 % [7, 11, 14, 28, 29] и даже 100 % [12, 25]. Мы достигли анкилоза у 95,5 % больных.

Купирование воспалительного процесса является основной целью лечения гнойного остеоартрита. Как свидетельствуют данные литературы, это зависит от способа фиксации и стабильности остеосинтеза. Так, Т. М. Mabry и соавт. [9] при АКС у 61 (71,8 %) пациентов использовали АВФ, а у 24 (28,2 %) — интрамедуллярный остеосинтез. В результате после АВФ у 4,9 %, а впо-

следствии интрамедуллярного остеосинтеза у 8,3 % наблюдались вторичные инфекционные осложнения. Аналогичные результаты представили К. Л. Корчагин и Л. Н. Соломин [30], которые выполнили артродез с помощью длинного интрамедуллярного стержня у 24 (49 %) пациентов (I группа) и гибридного АВФ у 25 (51 %) (II группа). Осложнений во II группе было 9,5 %, в I — 11,1 %. Таким образом, при АКС использование АВФ снижает риск рецидива воспалительного процесса [10, 12, 31]. Наши результаты подтверждают этот тезис — рецидивов воспалительного процесса у пациентов не было.

Среднее укорочение нижней конечности у наших больных составило $(2,0 \pm 0,5)$ см. Из литературы известно, что укорочение на 2 см при передвижении конечности с неподвижным коленным суставом считается даже выгодным [30].

М. J. Garberina и соавт. [5] и Н. J. Oostenbhoek [33] утверждают, что после АКС при использовании метода Илизарова в 80–84 % случаев наблюдаются покраснение и инфицирование в зоне прохождения спицы/стержня, переломы, неоартроз, расшатывание спиц/стержня. У 3 (13,6 %) наших пациентов отмечено покраснение в месте прохождения спицы/стержня через кожу. Переломы и расшатывание спиц/стержня не зафиксированы.

Нам удалось достигнуть стойкое купирование воспаления и восстановление опороспособности конечности у всех больных в результате одноэтапного хирургического вмешательства.

Таблица 2

Литературные данные АКС

| Автор, год | Метод фиксации | Анкилоз, % (время артрореза, мес.) | Укорочение (см) | Количество больных (n) |
|--------------------------------------|----------------------------|---------------------------------------|--------------------------------------|---------------------------|
| D. A. McQueen и соавт., 2006 [26] | ИШ (Wichita) | 100 | — | 44 |
| K. Bargiotas и соавт., 2006 [27] | ИШ | 83 | — | 12 |
| K. H. Salem и соавт., 2006 [11] | Метод Илизарова | 95 | — | 21 |
| T. M. Mabry и соавт., 2007 [9] | АВФ, ИШ | 67 96 | — | 85 |
| H. C. Lim и соавт., 2009 [13] | Канюлированные винты | 100 (6,1) | 3,1 | — |
| M. Soudry и соавт., 2013 [12] | Метод Илизарова | 100 (6,4) | 3,7 | — |
| K. Raul и соавт., 2014 [14] | Метод Илизарова, ИШ | 93,3 100 (9) | до 3,6–4,5 после 1,6 удлинение | 22 |
| T. Xin и соавт., 2015 [15] | Канюлированные винты и АВФ | 96,2 (5,6) | 2,8 | — |
| R. Alves и соавт., 2015 [25] | АВФ | 100 (5,1) | 2,8 | — |
| В. М. Прохоренко и соавт., 2015 [28] | АВФ | 82,9 | — | 35 |

Примечание. ИШ — интрамедуллярный штифт.

Одними из важных критериев социальной реабилитации больных являются показатели болевого симптома, определяемые по ВАШ. По данным R. Alves и соавт. [25] при АКС с использованием АВФ показатель ВАШ был равен 3,6 [19], у H. C. Lim и соавт. [13] при АКС с применением канюлированных винтов — 3,3. Исходя из полученных нами сведений, показатель ВАШ составил 3,1.

Таким образом, практикуемый нами одноэтапный метод АКС при гнойном остеоартрите с применением модифицированного АВФ позволил в ранние сроки активизировать больных, содействовал купированию гнойно-воспалительного процесса и восстановлению опороспособности конечности.

Выводы

Наш клинический опыт свидетельствует, что чрескостный остеосинтез в лечении больных с неспецифическими гнойными остеоартритами коленного сустава на сегодня является методом выбора.

Всем больным с неспецифическим гнойным остеоартритом коленного сустава в нашей клинике выполнено одноэтапное хирургическое лечение (артротомия, резекция суставных поверхностей, артрорез, фиксация усовершенствованным спице-стержневым аппаратом).

Анкилоз получен у 21 (95,5 %) пациента. Средний срок фиксации в аппарате составил $(3,5 \pm 0,5)$ мес., а укорочение конечности $(2,0 \pm 0,5)$ см.

В результате проведенного лечения у 24 больных достигнуто стойкое купирование воспаления. Полное восстановление опороспособности конечности получено у 21 (95,5 %) пациента, частичное — у 1 (4,5 %).

Качество жизни у всех больных улучшилось. Средний показатель ВАШ снизился от 8 (до операции) до 3,1 (после).

Конфликт интересов. Авторы декларируют отсутствие конфликта интересов.

Список литературы

- Илизаров Г. А. Артрорез крупных суставов аппаратом Г. А. Илизарова / Г. А. Илизаров, Н. Н. Смелышев, Л. А. Попова: мат. Всесоюзного симпозиума по вопросу компрессионного и дистракционного остеосинтеза в травматологии и ортопедии. — М., 1970. — С. 71–73.
- Куценко С. Н. Артрорезирующие операции: возврат к прошлому или метод выбора в нестандартных хирургических ситуациях / С. Н. Куценко, Р. Р. Никифоров // Ортопедия, травматология и протезирование. — 2004. — № 2. — С. 105–109.
- Митрофанов А. И. Возможности артрорезирования коленного сустава с использованием компьютерной навигации / А. И. Митрофанов, А. В. Каминский, А. В. Поздняков // Гений ортопедии. — 2013. — № 4. — С. 106–108.
- Knee arthrodesis using a unilateral external fixator for the treatment of infectious sequelae / L. Eralp, M. Kocaoglu, I. Tuncay [et al.] // Acta Orthop. Traumatol. Turc. — 2008. — Vol. 42 (2). — P. 84–89.
- Knee arthrodesis with circular external fixation / M. J. Garberina, R. D. Fitch, E. D. Hoffmann [et al.] // Clin. Orthop. Relat. Res. — 2001. — № 382. — P. 168–178.
- Дедков А. Г. Артрорезирующие хирургические вмешательства в ортопедической онкологии / А. Г. Дедков // Ортопедия, травматология и протезирование. — 2009. — № 4. — С. 40–45. — DOI: 10.15674/0030-59872009440-45.
- Knee arthrodesis after infected total knee arthroplasty using the Ilizarov method / A. Manzotti, C. Pullen, B. Derome-

- dis, M. A. Catagni // Clin. Orthop. Relat. Res. — 2001. — № 389. — P. 143–149.
8. Malawer M. M. Musculoskeletal Cancer Surgery. Treatment of sarcomas and allied diseases / M. M. Malawer, P. H. Sugarbaker. — Washington : Kluwer Academic Publishers, 2001. — 608 p.
 9. Comparison of intramedullary nailing and external fixation knee arthrodesis for the infected knee replacement / T. M. Mabry, D. J. Jacofsky, G. J. Haidukewych, A. D. Hansen // Clin. Orthop. Relat. Res. — 2007. — Vol. 464. — P. 11–15. — DOI: 10.1097/BLO.0b013e31806a9191.
 10. An original knee arthrodesis technique combining external fixator with Steinman pins direct fixation / G. Riouallon, V. Molina, C. Mansour [et al.] // Orthop. Traumatol. Surg. Res. — 2009. — Vol. 95 (4). — P. 272–277. — DOI: 10.1016/j.otsr.2009.04.006.
 11. Hybrid fixation for arthrodesis in knee sepsis / K. H. Salem, P. Keppler, L. Kinzl, A. Schmelz // Clin. Orthop. Relat. Res. — 2006. — Vol. 451. — P. 113–120. — DOI: 10.1097/01.blo.0000223979.36831.70.
 12. Periprosthetic infection following total knee arthroplasty / M. Soudry, A. Greental, G. Nierenberg [et al.] // Arthroplasty — Update / Ed. Plamen Kinov. — InTech, 2013. — 18 p. — DOI: 10.5772/53250.
 13. Arthrodesis of the knee using cannulated screws // H. C. Lim, J. H. Bae, C. R. Hur [et al.] // J. Bone Joint Surg. Br. — 2009. — Vol. 91 (2). — P. 180–184. — DOI: 10.1302/0301-620X.91B2.21043.
 14. Knee arthrodesis as limb salvage for complex failures of total knee arthroplasty / K. Raul, S. F. Mitchell, T. F. Austin, R. Robert // Arthroplasty. — 2014. — Vol. 29 (11). — P. 2150–2155. — DOI: 10.1016/j.arth.2014.06.021.
 15. Knee arthrodesis using a unilateral external fixator combined with crossed cannulated screws for the treatment of end-stage tuberculosis of the knee / T. Xin, Z. Jing, L. Qi [et al.] // BMC Musculoskeletal Disorders. — 2015. — Vol. 16. — Article 197. — DOI: 10.1186/s12891-015-0667-2.
 16. Сабилов Ф. К. Исследование жесткости модулей первого и второго порядка, скомпонованных с использованием экстракортикальных фиксаторов / Ф. К. Сабилов, Л. Н. Соломин // Травматология и ортопедия России. — 2015. — № 1. — С. 58–65.
 17. Сравнительный анализ жесткости остеосинтеза, обеспечиваемой чрескостными аппаратами, работающими на основе компьютерной навигации и комбинированным спице-стержневым аппаратом / Л. Н. Соломин, В. А. Виленский, А. И. Утехин, В. Террел // Травматология и ортопедия России. — 2009. — № 2 (52). — С. 20–25.
 18. Метод унифицированного обозначения чрескостного остеосинтеза длинных костей : методические рекомендации / Л. Н. Соломин, Н. В. Корнилов, А. В. Войтович [и др.]. — СПб., 2004. — 21 с.
 19. Соломин Л. Н. Основы чрескостного остеосинтеза аппаратом Г. А. Илизарова / Л. Н. Соломин. — СПб. : МОРСАР АВ, 2005. — 544 с.
 20. Шевцов В. И. Чрескостный остеосинтез при лечении оскольчатых переломов / В. И. Шевцов, С. И. Швед, Ю. М. Сысенко. — Курган : Дамми, 2002. — 326 с.
 21. Соломин Л. Н. Основы чрескостного остеосинтеза / Л. Н. Соломин. — М. : БИНОМ, 2014. — 328 с.
 22. Бушманов А. В. Математическое и компьютерное моделирование фиксирующих устройств в травматологии / А. В. Бушманов. — Благовещенск : Амурский гос. ун-т. — 2007. — 108 с.
 23. Бушманов А. В. Исследование жесткости аппарата Илизарова / А. В. Бушманов, Л. А. Соловцова // Российский журнал биомеханики. — 2008. — Т. 12, № 3 (41). — С. 97–102.
 24. Реброва О. В. Статистический анализ медицинских данных с помощью пакета программ «Статистика» / О. В. Реброва. — М. : Медиа Сфера, 2002 — 380 с.
 25. Knee arthrodesis as a final solution. A retrospective study / R. Alves, R. Sousa, A. Bia [et al.] : proceeding 34th annual meeting of the EB & JIS. 2015. — P. 21 (#196).
 26. McQueen D. A. Knee arthrodesis with a Wichita fusion nail : an outcome comparison / D. A. McQueen, F. W. Cooke, D. L. Hahn // Clin. Orthop. Relat. Res. — 2006. — Vol. 446. — P. 132–139. — DOI: 10.1097/01.blo.0000214429.41904.82.
 27. Arthrodesis of the knee with a long intramedullary nail following the failure of a total knee arthroplasty as the result of infection. Surgical technique / K. Bargiotas, D. Wohlrab, J. J. Sewecke [et al.] // J. Bone Joint Surg. Am. — 2007. — Vol. 89 (Suppl. 2 Pt.1). — P. 103. — DOI: 10.2106/JBJS.F.01125
 28. Прохоренко В. М. Лечение глубокой парапротезной инфекции коленного сустава / В. М. Прохоренко, А. В. Злобин: мат. науч.-практ. конф. с междунар. участием [«Илизаровские чтения»]. — Курган, 2015. — С. 49–50.
 29. Wiedel J. D. Salvage of infected total knee fusion: the last option / J. D. Wiedel // Clin. Orthop. Relat. Res. — 2002. — Vol. 404. — P. 39–42.
 30. Корчагин К. Л. Артродез коленного сустава по Илизарову и с использованием БИОС / К. Л. Корчагин, Л. Н. Соломин: мат. науч.-практ. конф. с междунар. участием [«Илизаровские чтения»]. — Курган, 2015. — С. 158–159.
 31. Куляба Т. А. Ревизионная артропластика коленного сустава. дис. ... докт. мед. наук / Т. А. Куляба. — СПб., 2012. — 318 с.
 32. Литтманн И. Артродез коленного сустава. Оперативная хирургия. Практическое руководство / И. Литтманн. — М., 2002. — 921 с.
 33. Oostenbroek H. J. Arthrodesis of the knee after an infected arthroplasty using the Ilizarov method / H. J. Oostenbroek, P. M. Van Roermund // J. Bone Joint Surg. Br. — 2001. — Vol. 83. — P. 50–54.

DOI: <http://dx.doi.org/10.15674/0030-59872016447-54>

Статья поступила в редакцию 17.10.2016

KNEE JOINT ARTHRODESIS IN NON-SPECIFIC PURULENT OSTEOARTHRITIS USING EXTERNAL FIXATION DEVICE

H. A. Aliyev, Ch. A. Ali-zadeh

Scientific Research Institute of Traumatology and Orthopedics, Baku. Azerbaijan

✉ Chingiz Ali-zadeh, MD, Prof.: ch.alizadehff@gmail.com