

УДК 616.741-053-073.763.5:004](045)

Відносний вміст різних тканин у паравертебральних м'язах поперекового відділу хребта за умов дегенеративних захворювань та у здорових залежно від віку

В. О. Радченко¹, А. Г. Скіданов¹, Д. В. Морозенко¹, Ю. А. Змієнко², Л. П. Міщенко², М. М. Нессонова³

¹ ДУ «Інститут патології хребта та суглобів ім. проф. М. І. Ситенка НАМН України», Харків

² «МДЦ-LUX», Харків. Україна

³ Національний фармацевтичний університет, Харків. Україна

Objective: to determine the nature of age-related changes in paravertebral muscles in healthy volunteers and patients with degenerative diseases of the lumbar spine based on an analysis of the results of computed tomography. Methods: the results of a survey of 129 patients (53 men, 76 women), operated for lumbar spine degenerative diseases, and 11 healthy volunteers, as well as computed tomography scans of 93 individuals aged 6 to 21 years, were analyzed. The relative content of fat, muscle, and connective tissues in the paravertebral muscles of lumbar spine was determined on the basis of their X-ray density on axial computed tomography scans using an original computer program with an accuracy of 87.85 %. Correlation analysis was performed to evaluate the results. Results: until the end of growth, the content of muscle tissue does not change significantly with age, but the percentage of connective tissue increases. At the end of the growth, the content of muscle tissue decreases significantly, and with age, against a background of a marked increase in the fat percentage. The influence of age on the content of connective tissue is less pronounced. Until the end of growth, as well as after the change, more pronounced in the straightening of the spine and multi-parted muscles. Patients with lumbar spine degenerative diseases have a moderate decrease in muscle tissue and an increase in fat with age in all muscles. However, the decrease in the relative content of muscle tissue is more pronounced in the muscles that straighten the spine, and the increase in the relative content of fat and connective muscle in the multifidus and lumbar muscles. Conclusions: with age in the paravertebral muscles, the content of muscle tissue decreases on the background of an increase in connective and fat. Key words: paravertebral muscles, age changes, lumbar spine, computed tomography.

Цель: определить характер возрастных изменений в паравертебральных мышцах у здоровых волонтеров и пациентов с дегенеративными заболеваниями поясничного отдела позвоночника (ПОП) на основе анализа результатов компьютерной томографии (КТ). Методы: проанализированы результаты обследования 129 пациентов (53 мужчины, 76 женщин), прооперированных по поводу дегенеративных заболеваний ПОП, и 11 здоровых добровольцев, а также КТ-сканы 93 лиц в возрасте от 6 лет до 21 года. Относительное содержание жировой, мышечной и соединительной тканей в паравертебральных мышцах ПОП определяли на основе их рентгеноплотности на аксиальных КТ-сканах с помощью оригинальной компьютерной программы с точностью 87,85 %. Для оценки результатов выполнен корреляционный анализ. Результаты: до окончания роста содержание мышечной ткани с возрастом значительно не меняется, но возрастает процент соединительной. По окончании роста значительно уменьшается содержание мышечной ткани, с возрастом на фоне заметного повышения процента жировой. Влияние возраста на содержание соединительной ткани выражено в меньшей степени. До окончания роста, также как и после, изменения больше выражены в выпрямляющих позвоночник и многораздельных мышцах. У пациентов с дегенеративными заболеваниями ПОП выявлено умеренное снижение содержания мышечной ткани и увеличение жировой с возрастом во всех мышцах. Однако уменьшение относительного содержания мышечной ткани в большей степени проявляется в мышцах, выпрямляющих позвоночник, а увеличение относительного содержания жировой и соединительной — в многораздельных и поясничных. Выводы: с возрастом в паравертебральных мышцах уменьшается содержание мышечной ткани на фоне увеличения соединительной и жировой. Ключевые слова: паравертебральные мышцы, возрастные изменения, поясничный отдел позвоночника, компьютерная томография.

Ключові слова: паравертебральні м'язи, вікові зміни, поперековий відділ хребта, комп'ютерна томографія

Вступ

Тіло людини містить понад 600 скелетних м'язів, загальна маса яких становить від 28 до 55 % від маси тіла. Приблизно 20 % загальної маси скелетних м'язів припадає на м'язи тулуба [1]. Сьогодні накопичено значний досвід щодо механізмів змін міжхребцевих дисків, дуговідросткових суглобів, тіл хребців за умов дегенеративних захворювань хребта [2, 3]. Через багатофакторність дегенеративних захворювань поперекового відділу хребта підвищується увага до паравертебральних м'язів завдяки їх терапевтичному, діагностичному та прогностичному потенціалу, але досліджень у цьому напрямку набагато менше [4, 5].

Загально прийнята думка, що зменшення маси і сили м'язів є частиною процесу старіння організму [4, 6–8], проте помічена значна варіабельність темпів втрат між людьми [9]. Дослідники дійшли висновку про можливість скорочення тривалості життя за умов певних вікових змін м'язової системи [6, 7]. У зв'язку з цим в Європі було створено групу з вивчення саркопенії у літніх людей (European Working Group on Sarcopenia in Older People — EWGSOP), до якої увійшли представники чотирьох організацій — Європейського медичного геріатричного суспільства (European Geriatric Medicine Society), Європейського товариства клінічного харчування та обміну речовин (European Society for Clinical Nutrition and Metabolism), Міжнародної асоціації геронтології та геріатрії (International Association of Gerontology and Geriatrics) і Міжнародної асоціації з питань харчування і старіння (International Association of Nutrition and Aging) [8].

На сьогодні термін «саркопенія» використовують для опису вікових змін у скелетних м'язах (вікова саркопенія), що відображає не лише зменшення загальної м'язової маси, а й супутнє зниження сили та функції м'язів [7, 10, 21, 22].

Відомості про характер вікових змін площі поперечного перерізу паравертебральних м'язів за допомогою комп'ютерної (КТ) або магнітно-резонансної томографії (МРТ) відображені в поодиноких публікаціях. Зокрема відзначено, що в дорослих із віком м'язова маса зменшується [11–13].

Дегенеративні зміни м'язової тканини супроводжуються зміною її рентгенощільності [14]. М'язова щільність виражає ступінь дегенерації

м'яза, відображає кількість м'язових волокон, їх площу, а також об'єм скорочувального матеріалу [14], водночас площу поперечного перерізу, зазвичай, визначають кількістю м'язових волокон і меншою мірою їх розміром [15].

Нами виявлено лише дві публікації щодо КТ-оцінювання статевих відмінностей щільності паравертебральних м'язів та їхніх вікових змін [11, 16]. L. Kalichman і співавт. [11] виконали дослідження КТ-щільності м'язів (багатороздільного та випрямляча хребта) у зв'язку з віком, статтю, індексом маси тіла. Узяли до уваги також ступінь звуження міжтілового проміжку, спондилоартроз, спондилоліз, спондилолістез і стеноз хребтового каналу. У результаті встановлено більшу щільність м'язів у чоловіків порівняно з жінками, у молодих порівняно з особами старшого віку, у худих порівняно з гладкими. Автори визначили значущий зв'язок між спондилоартрозом і щільністю *m. multifidus* і *m. erector spinae*. Виявлено також зв'язок між щільністю випрямляча хребта і зменшенням міжтілового проміжку, щільністю багатороздільного м'яза і спондилолістезом [11].

Ще один спосіб вивчення паравертебральних м'язів — гістографічний аналіз, який є досить ефективним для оцінювання ступеня їхніх дегенеративних змін. L. A. Danneels і співавт. [17] використали для аналізу паравертебральних м'язів, зокрема вмісту в них жирової тканини, гістографічний метод за допомогою КТ. Серед усіх паравертебральних м'язів найбільші зміни визначені в *m. multifidus* [4].

P. Kjaer і співавт. [18] за допомогою МРТ візуально оцінили жирову інфільтрацію *m. multifidus* як відсутню, слабку або важку (рис. 1). Дослідники дійшли висновку, що жирова інфільтрація в *m. multifidus* тісно асоціюється з біллю в поперековому відділі хребта у дорослих. Проте необхідно дати кількісну оцінку змін *m. multifidus* та продовжувати дослідження в подовжньому напрямку для того, щоб визначити, чи є причиною болі у поперековому відділі хребта зміна м'язів або навпаки. Незважаючи на загальноприйнятий пріоритет МРТ для обстеження м'язих тканин, сучасна КТ також дає змогу досить точно їх оцінити. Для цього використовують псевдокольорову техніку, що дозволяє визначати кількісний вміст у м'язах жирової тканини, яка має яскравіше світіння в пікселях і забарвлена в червоний колір, її відсотковий вміст у м'язах наводять у вигляді гістограми.

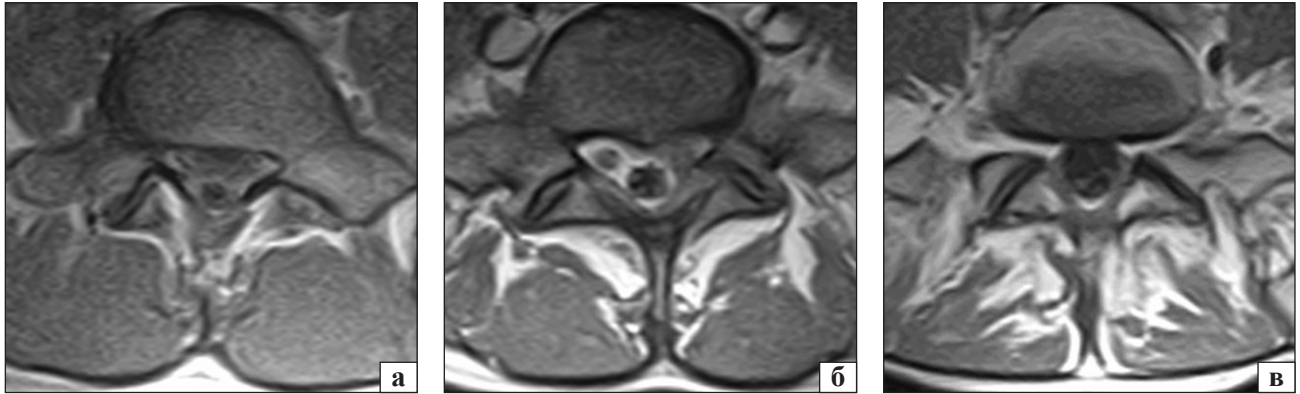


Рис. 1. Оцінка жирової інфільтрації *m. multifidus* за Р. Кjaeratal (2007): Grade 0 (none) (а); Grade 1 (slight) (б); Grade 2 (severe) (в)

У цьому дослідженні в середньому кількість жиру становила 41 і 16 % у пацієнтів і осіб контрольної групи відповідно. У хворих визначили заміщення близько 25 % м'язової тканини жировою.

У процесі аналізу наукової літератури ми не зустріли інформації стосовно змін складу сполучної тканини в паравертебральних м'язах із віком.

Мета роботи: визначити характер вікових змін у паравертебральних м'язах у здорових волонтерів та пацієнтів із дегенеративними захворюваннями поперекового відділу хребта на підставі аналізу результатів комп'ютерної томографії.

Матеріал та методи

Матеріалом дослідження стали результати обстеження 129 пацієнтів (53 чоловіки і 76 жінок), яких прооперували через хворобу дегенеративних захворювань поперекового відділу хребта, а також 11 здорових добровольців. Додатково використані результати КТ, виконані 93 особам віком від 6 до 21 року. Дизайн дослідження схвалений на засіданні комітету з біоетики ДУ «ІПХС ім. проф. М. І. Ситенка НАМН» (протокол № 101 від 14.05.2012).

Відносний вміст жирової, м'язової та сполучної тканин у паравертебральних м'язах поперекового відділу хребта визначали за допомогою створеної комп'ютерної програми [19] з точністю 87,85 % [20] на підставі виявлення рентгенощільності тканин в одиницях Хаунсфілда (HU) на аксіальних зрізах комп'ютерних томограм (рис. 2).

Обстеження проводили на спіральному комп'ютерному томографі SOMATOM Emotion (виробництво «Siemens», Німеччина) з покровою комп'ютерною томографією (130 kV, 225 mAs), товщиною зрізу 3 мм, крок подавання стола 3 мм у площині, паралельній міжхребцевим дискам. У разі спірального режиму сканування товщина зрізу становила 3 мм, індекс стола (pitch) — 4,5 мм, індекс реконструкції — 1,5 мм. Оцінювання зображень проводили в діапазонах: ширина вікна 350 HU, центр вікна 40 HU. Вивчали зрізи на трьох рівнях: L_{III}–L_{IV}, L_{IV}–L_V, L_V–S_I.

Для оцінювання значущості та сили впливу віку на відсоток вмісту м'язової, сполучної та жирової тканин виконано кореляційний аналіз цих показників.

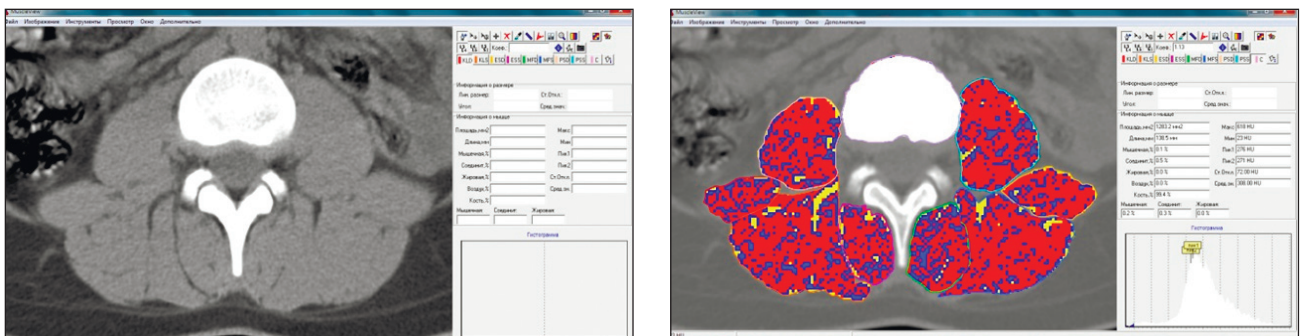


Рис. 2. Приклад визначення типу тканин у виділеніх на аксіальних зрізах КТ хребта ділянках м'язів. Газ — чорний колір, жирова тканина — жовтий, сполучна — синій, м'язова — червоний, кісткова — білий

Обчислювали рангові кореляції Спірмена віку зі змінними, які відображають відсотковий вміст вказаних трьох типів тканин у досліджуваних м'язах і на різних рівнях. Кореляційний аналіз проводили як із врахуванням даних про всіх пацієнтів і здорових осіб, так і за окремими підгрупами: здорових осіб молодшого і зрілого віку, хворих із різними діагнозами внаслідок дегенеративних порушень функції хребта. Якісно силу зв'язку оцінювали на основі значень коефіцієнта кореляції відповідно до шкали Чеддока.

Результати та їх обговорення

Результати кореляційного аналізу відсоткового вмісту сполучної, жирової і м'язової тканин із віком для різних досліджуваних груп наведено в табл. 1. Зважаючи на отримані показники у всіх досліджуваних без розподілу на хворих та здорових, а також без урахування діагнозу визначено значні негативні кореляції відсоткового вмісту м'язової тканини з віком у всіх м'язах. Тобто виявлено значне зменшення з віком відсоткового вмісту в м'язах безпосередньо м'язової тканини (рис. 3).

При цьому практично у всіх м'язах відзначено суттєве збільшення з віком відсоткового вмісту жирової тканини (рис. 4, табл. 1).

Вміст сполучної тканини також значно зростає із віком, але з меншою швидкістю порівняно з жировою тканиною (рис. 5, табл. 1).

Таблиця 1

Кореляції відсоткового вмісту м'язової, сполучної та жирової тканин у м'язах із віком

| М'яз | Тканина | Коефіцієнт кореляції | Оцінка сили зв'язку |
|---------------------|----------|----------------------|---------------------|
| Квадратний попереку | М'язова | -0,742 | висока |
| | Сполучна | 0,562 | помітна |
| | Жирова | 0,580 | помітна |
| Випрямляч хребта | М'язова | -0,800 | висока |
| | Сполучна | 0,568 | помітна |
| | Жирова | 0,724 | висока |
| Багатороздільний | М'язова | -0,781 | висока |
| | Сполучна | 0,394 | помірна |
| | Жирова | 0,672 | помітна |
| Поперековий | М'язова | -0,735 | висока |
| | Сполучна | 0,619 | помітна |
| | Жирова | 0,636 | помітна |
| Усі м'язи | М'язова | -0,790 | висока |
| | Сполучна | 0,585 | помітна |
| | Жирова | 0,722 | висока |

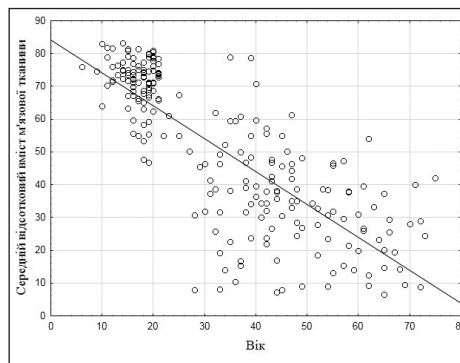


Рис. 3. Діаграма змін відсоткового вмісту м'язової тканини у паравертебральних м'язах із віком

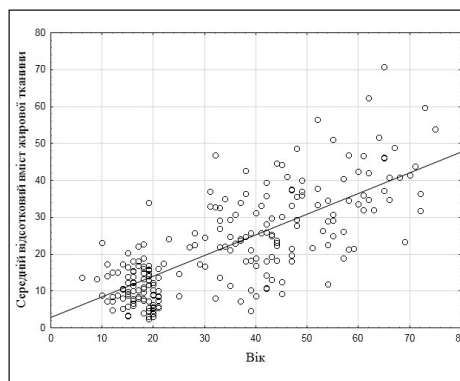


Рис. 4. Діаграма змін відсоткового вмісту жирової тканини у паравертебральних м'язах із віком

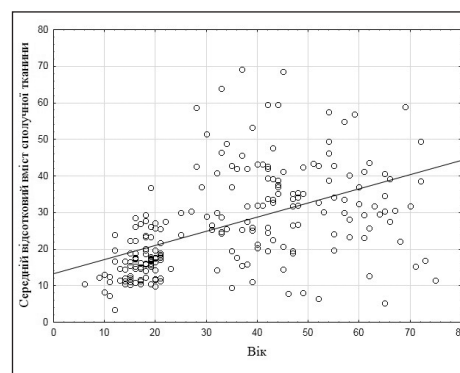


Рис. 5. Діаграма змін відсоткового вмісту сполучної тканини у паравертебральних м'язах із віком

Загалом, за результатами КТ, із віком відмічено доволі швидко зменшення вмісту м'язової тканини на фоні підвищення сполучної та жирової.

В осіб до 21 року, на відміну від старших, у паравертебральних м'язах виявлено незначне зниження відсоткового вмісту м'язової тканини зі збільшенням віку, яке супроводжувалось більшою мірою підвищенням відсоткового вмісту сполучної тканини та меншою — жирової (табл. 2). При цьому вік більше впливав на багатороздільний та м'яз-випрямляч хребта (рис. 6).

Таблиця 2

Значущі кореляції відсоткового вмісту тканин у паравертебральних м'язах із віком в осіб віком до 21 року

| М'яз | Тканина | Коефіцієнт кореляції | Оцінка сили зв'язку |
|---------------------|----------|----------------------|---------------------|
| Квадратний попереку | М'язова | * | немає |
| | Сполучна | * | немає |
| | Жирова | * | немає |
| Випрямляч хребта | М'язова | * | немає |
| | Сполучна | 0,292 | слабка |
| | Жирова | 0,653 | значна |
| Багатороздільний | М'язова | * | немає |
| | Сполучна | 0,444 | помірна |
| | Жирова | -0,297 | слабка |
| Поперековий | М'язова | * | немає |
| | Сполучна | * | немає |
| | Жирова | * | немає |
| Усі м'язи | М'язова | * | немає |
| | Сполучна | 0,374 | помірна |
| | Жирова | -0,243 | слабка |

* Коефіцієнт кореляції незначний (не залежить від віку пацієнта).

Таблиця 3

Значущі кореляції відсоткового вмісту тканин у м'язах із віком у пацієнтів без розподілу за діагнозом

| М'яз | Тканина | Коефіцієнт кореляції | Оцінка сили зв'язку |
|---------------------|----------|----------------------|---------------------|
| Квадратний попереку | М'язова | -0,391 | помірна |
| | Сполучна | * | немає |
| | Жирова | 0,353 | помірна |
| Випрямляч хребта | М'язова | -0,512 | помітна |
| | Сполучна | * | немає |
| | Жирова | 0,463 | помірна |
| Багатороздільний | М'язова | -0,416 | помірна |
| | Сполучна | * | немає |
| | Жирова | 0,424 | помірна |
| Поперековий | М'язова | -0,368 | помірна |
| | Сполучна | 0,163 | слабка |
| | Жирова | 0,579 | помітна |
| Усі м'язи | М'язова | -0,469 | помірна |
| | Сполучна | * | немає |
| | Жирова | 0,507 | помітна |

* Коефіцієнт кореляції незначний (не залежить від віку пацієнта).

У пацієнтів із дегенеративними захворюваннями поперекового відділу хребта можна спостерігати помірне зменшення вмісту м'язової та збільшення жирової тканини з віком у всіх м'язах (табл. 3).

Таблиця 4

Значущі кореляції відсоткового вмісту тканин у м'язах із віком у здорових осіб контрольної групи

| М'яз | Тканина | Коефіцієнт кореляції | Оцінка сили зв'язку |
|---------------------|----------|----------------------|---------------------|
| Квадратний попереку | М'язова | -0,7016 | висока |
| | Сполучна | 0,6834 | значна |
| | Жирова | 0,7062 | висока |
| Випрямляч хребта | М'язова | -0,8064 | висока |
| | Сполучна | 0,6697 | значна |
| | Жирова | 0,7016 | висока |
| Багатороздільний | М'язова | -0,6560 | значна |
| | Сполучна | * | немає |
| | Жирова | 0,6743 | значна |
| Поперековий | М'язова | -0,6606 | значна |
| | Сполучна | 0,6606 | значна |
| | Жирова | 0,6333 | значна |
| Усі м'язи | М'язова | -0,7608 | висока |
| | Сполучна | 0,6515 | значна |
| | Жирова | 0,7244 | висока |

* Коефіцієнт кореляції незначний (не залежить від віку пацієнта).

Але дегенеративні зміни в різних м'язах розвиваються за різними сценаріями. Зменшення відсоткового вмісту м'язової тканини більшим чином виявлено у випрямлячі хребта. Збільшення відсоткового вмісту жирової тканини спостерігали більше в поперековому м'язі. Вміст сполучної тканини незначно збільшувався в поперековому м'язі.

Таким чином, для пацієнтів із дегенеративними захворюваннями поперекового відділу хребта притаманне значне зменшення з віком відсоткового вмісту м'язової тканини, яке, зазвичай, супроводжується таким самим помірним наростанням жирової тканини (рис. 7). Лише в поперековому м'язі встановлено підвищення вмісту сполучної тканини, але ця тенденція значно слабша, ніж для жирової в інших м'язах.

У групі осіб до 21 року встановлено, що вікові зміни відбуваються дещо по-іншому, ніж у старшій групі. Вміст м'язових тканин із віком значно не змінюється, але зростає відсоток сполучної тканини у всіх м'язах, більше в багатороздільному та м'язі-випрямлячі хребта. Іншими словами розвивається огрубіння м'язів.

У контрольній групі здорових осіб також встановлено значуще зменшення відсоткового вмісту м'язової тканини залежно від віку на фоні зростання, насамперед, жирової, а також сполучної тканин (табл. 4, рис. 8–10). Ці тенденції є найбільш вираженими у *m. erector spinae*.

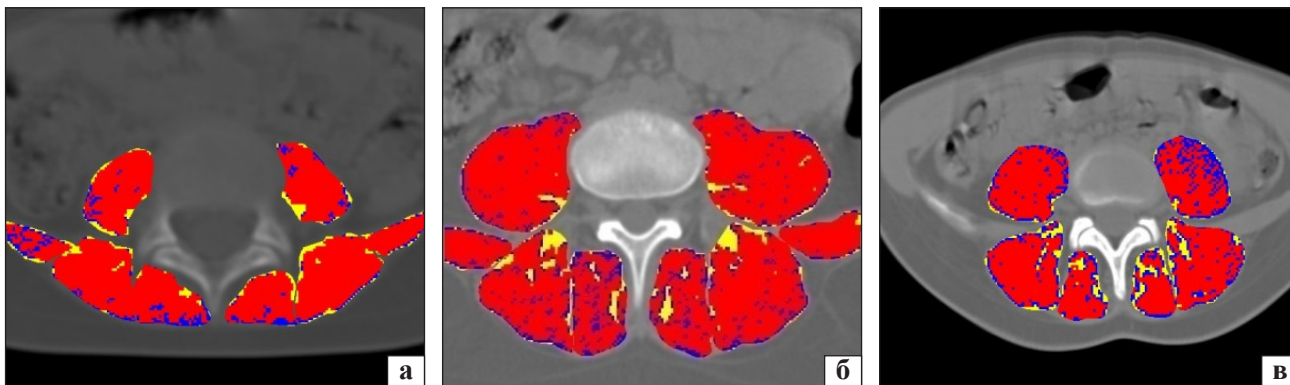

Рис. 6. Аксіальні зрізи КТ на рівні L_{IV}–L_V у віці 5 (а), 15 (б), 20 (в) років

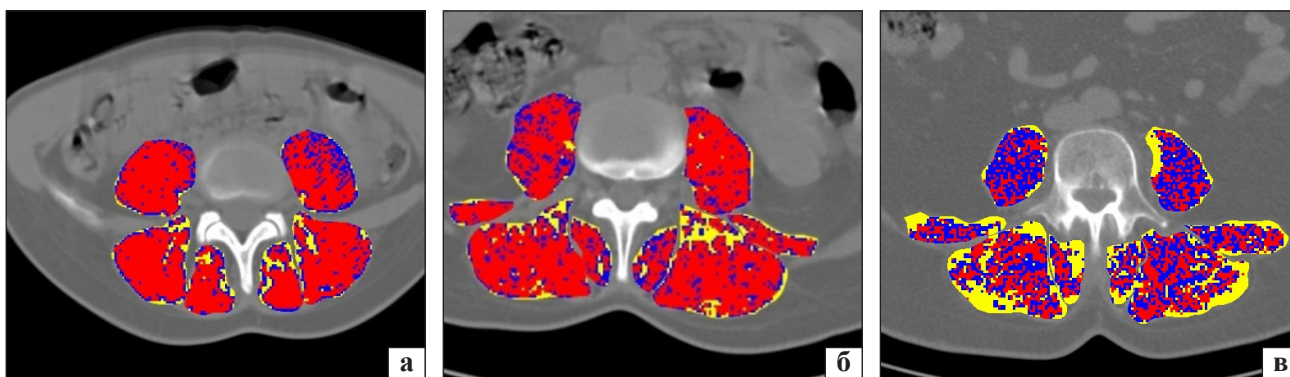


Рис. 7. Аксіальні зрізи КТ пацієнтів із дегенеративними захворюваннями віком 20 (а), 40 (б) і 60 (в) років

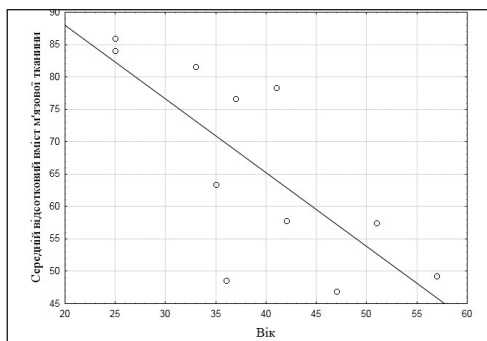


Рис. 8. Діаграма змін відсоткового вмісту м'язової тканини в паравертебральних м'язах здорових осіб контрольної групи з віком

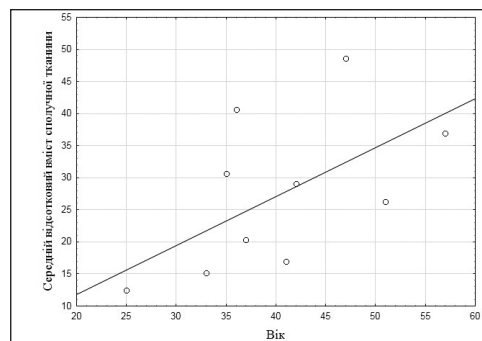


Рис. 10. Діаграма змін відсоткового вмісту сполучної тканини в паравертебральних м'язах здорових осіб контрольної групи з віком

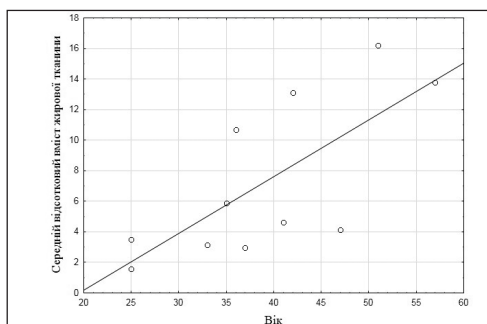


Рис. 9. Діаграма змін відсоткового вмісту жирової тканини в паравертебральних м'язах здорових осіб контрольної групи з віком

У всіх спостереженнях після закінчення росту виявлено зменшення вмісту м'язової тканини з віком та на цьому фоні помітно зростає відсоток жирової. Вплив віку на вміст сполучної тканини виражений менше.

Висновки

За допомогою розробленої комп'ютерної програми встановлено, що з віком у паравертебральних м'язах відбувається зменшення м'язової тканини на фоні збільшення сполучної та жирової. До закінчення росту людини вміст м'язової тканини

з віком значно не змінюється, але підвищується відсоток сполучної тканини у всіх м'язах, але по закінченні росту вікові зміни перебігають по-іншому. У дорослих виявлено зменшення вмісту м'язової тканини з віком та на цьому фоні помітне збільшення відсотка жирової. Вік менше впливає на вміст сполучної тканини. Так само, як і до закінчення росту, в дорослих зміни більш виражені у випрямлячі хребта та багатораздільному м'язі.

Конфлікт інтересів. Автори декларують відсутність конфлікту інтересів.

Список літератури

1. Синельников Р. Д. Атлас анатомии человека : учебное пособие в 4 т. Т. 1 / Р. Д. Синельников, Я. Р. Синельников. — 2-е изд. — М. : Медицина, 1996. — 344 с.
2. Radchenko V. Lumbar facet syndrome / V. Radchenko, N. Dedukh, S. Malysheva // *Modern techniques in spine surgery* / ed. A. Bhav. — New Delhi-London-Philadelphia-Panama: The Health Sciences Publisher, 2014. — P. 175–191.
3. Localized intervertebral disc injury leads to organ level changes in structure, cellularity, and biosynthesis / J. C. Iatridis, A. J. Michalek, D. Purmessur, C. L. Korecki // *Cell Mol. Bioeng.* — 2009. — Vol. 2 (3). — P. 437–447. — DOI: 10.1007/s12195-009-0072-8.
4. Rate of lumbar paravertebral muscle fat infiltration versus spinal degeneration in asymptomatic populations: an age aggregated cross-sectional simulation study / R. J. Crawford, T. Volken, S. Valentin [et al.] // *Scoliosis Spinal Disord.* — 2016. — Vol. 11. — Article 21. — DOI: 10.1186/s13013-016-0080-0.
5. Радченко В. О. Формування заднього спондилодезу залежно від різної фізичної активності у тварин / В. О. Радченко, А. Г. Скіданов, Н. О. Ашукіна // *Ортопедія, травматологія і протезування.* — 2016. — № 2. — С. 55–59.
6. Sarcopenia: designing phase II B trials / W. C. Chumlea, M. Cesari, W. J. Evans [et al.] // *J. Nutr. Health Aging.* — 2011. — Vol. 15 (6). — P. 450–455.
7. Burton L. A. Optimal management of sarcopenia / L. A. Burton, D. Sumukadas // *Clin. Interv. Aging.* — 2010. — Vol. 5. — P. 217–228.
8. Sarcopenia: European consensus on definition and diagnosis / A. J. Cruz-Jentoft, J. P. Baeyens, J. M. Bauer [et al.] // *Age and ageing.* — 2010. — Vol. 39 (4). — P. 412–423. — DOI: 10.1093/ageing/afq034.
9. Prevention and optimal management of sarcopenia: a review of combined exercise and nutrition interventions to improve muscle outcomes in older people / H. J. Denison, C. Cooper, A. A. Sayer, S. M. Robinson // *Clin. Interv. Aging.* — 2015. — Vol. 10. — P. 859–869. — DOI: 10.2147/CIA.S55842.
10. Поворознюк В. В. Захворювання кістково-м'язової системи в людей різного віку (вибрані лекції, огляди, статті). У 3 т. / В. В. Поворознюк. — Київ, 2009. — 664 с.
11. Changes in paraspinal muscles and their association with low back pain and spinal degeneration: CT study / L. Kalichman, P. Hodges, L. Li [et al.] // *Eur. Spine J.* — 2010. — Vol. 19 (7). — P. 1136–1144. — DOI: 10.1007/s00586-009-1257-5.
12. Magnetic resonance imaging assessment of trunk muscles during prolonged bed rest / J. A. Hides, D. L. Belavý, W. Stanton [et al.] // *Spine.* — 2007. — Vol. 32 (15). — P. 1687–1692. — DOI: 10.1097/BRS.0b013e318074c386.
13. Parkkola R. Magnetic resonance imaging of the discs and trunk muscles in patients with chronic low back pain and healthy control subjects / R. Parkkola, U. Rytokoski, M. Kormanen // *Spine.* — 1993. — Vol. 18 (7). — P. 830–836.
14. Jones D. A. Physiological changes in skeletal muscle as a result of strength training / D. A. Jones, O. M. Rutherford, D. F. Parker // *Q. J. Exp. Physiol.* — 1989. — Vol. 74. — P. 233–256.
15. Lexell J. Human aging, muscle mass, and fiber type composition / J. Lexell // *J. Gerontol A Biol. Sci. Med. Sci.* — 1995. — Vol. 50. — P. 11–16.
16. Computed tomography of the human skeletal muscular system / J. A. Bulcke, J. L. Termote, Y. Palmers, D. Crolla // *Neuroradiology.* — 1979. — Vol. 17 (3). — P. 127–136.
17. CT imaging of trunk muscles in chronic low back pain patients and healthy control subject / L. A. Danneels, G. G. Vanderstraeten, D. C. Cambier [et al.] // *Eur Spine J.* — 2000. — Vol. 9 (4). — P. 266–272.
18. Are MRI-defined fat infiltrations in the multifidus muscles associated with low back pain? / P. Kjaer, T. Bendix, J. S. Sorensen [et al.] // *BMC Med.* — 2007. — Vol. 5. — Article 2. — DOI: 10.1186/1741-7015-5-2.
19. Оцінювання паравертебральних м'язів за допомогою комп'ютерної томографії / А. Г. Скіданов, О. Г. Аврунін, М. Ю. Тимкович [та ін.] // *Ортопедія, травматологія і протезування.* — 2015. — № 3 — С. 61–65. — DOI: 10.15674/0030-59872015361-64.
20. Пат. 111269 UA, МПК А61В 6/03, G06Т 7/40, G06F 15/18. Спосіб визначення структури паравертебральних м'язів за допомогою комп'ютерної томографії / В. О. Радченко, А. Г. Скіданов, О. Г. Аврунін [та ін.]. — № а201410285; заявл. 19.09.14.; опубл. 10.02.15., Бюл. № 3.
21. Дзерович Н. І. Саркопенія та остеопороз у жінок старших вікових груп: механізми розвитку, діагностика, профілактика та лікування : дис. ... д-ра мед. наук / Н. І. Дзерович. — Київ, 2016. — 273 с.
22. Стан скелетної м'язової тканини в українських жінок постменопаузального віку / В. В. Поворознюк, Н. І. Дзерович, А. С. Белінська, А. А. Паламарчук // *Травма.* — 2015. — Т. 16, № 3. — С. 28–32.

DOI: <http://dx.doi.org/10.15674/0030-59872017180-86>

Стаття надійшла до редакції 20.02.2017

AGE RELATED CONTENT OF DIFFERENT TISSUES IN THE LUMBAR SPINE PARAVERTEBRAL MUSCLES WITH DEGENERATIVE DISEASES

V. O. Radchenko¹, A. G. Skidanov¹, D. V. Morozenko¹, Yu. A. Zmiyenko²,
L. P. Mischenko², M. N. Nessonova³

¹ Sytenko Institute of Spine and Joint Pathology, Kharkiv, Ukraine

² «MDC-LUX», Kharkiv, Ukraine

³ National University of Pharmacy, Kharkiv, Ukraine

✉ Artem Skidanov, Candidate in Med. Sci., PhD: skidanov_artem@ukr.net