

УДК 616.711-002:617.559]:616.8-009.62]-07-08(045)

Малоінвазивні методи діагностики та лікування больового фасет-синдрому поперекового спондилоартрозу (огляд літератури)

О. В. Перфільєв¹, В. О. Радченко¹, В. О. Куценко¹, А. І. Попов¹,
А. Г. Скіданов¹, В. К. Піонтковський²

¹ ДУ «Інститут патології хребта та суглобів ім. проф. М. І. Ситенка НАМН України», Харків

² КЗ «Рівенська обласна клінічна лікарня». Україна

Purpose: on the basis of the analysis of the scientific literature, to study the most significant problems of interventional methods of diagnosis and treatment of painful facet syndrome in lumbar spondylarthrosis, and to determine the ways of their solution. Methods: publications for the last 20 years from electronic databases PubMed, MEDLINE, articles, monographs, author's abstracts, dissertations and other sources of scientific and medical information have been studied. 178 publications on the lumbar pain facet syndrome, 199 — lumbar medial branches of the posterior branches of the spinal cord nerves, 1 062 — blockade and denervation of the lumbar arched joints, 7 — their endoscopic denervation. 74 publications with II and III levels of evidence were selected. Results: an increase in the prevalence of the use of minimally invasive diagnostic blockades and denervation of the facets in the lumbar spine resulted in an increase in the number of not only positive, but also unsatisfactory results. It has been established that the innervation of facets has individual anatomical and topographical features of the location of the nerves, which can influence the results of minimally invasive methods of treatment of the facet syndrome. Selective blockages of the medial branches of the posterior branches of the spinal nerves and intra-articular blockade of the facets, with observance of qualitative control, are effective for short-term treatment of the chronic painful facet syndrome, and denervation of the facets in the form of a neurotomy of the said branches under endoscopic control is the most successful method for achieving long-term. The main ways of improving minimally invasive methods for diagnosis and treatment of painful facet syndrome of lumbar spondylarthrosis have been found. Key words: lumbar spine, painful facet-syndromе, medial branches of the posterior branches of the spinal nerves, therapeutic and diagnostic blockages of facet joints, denervation of facet joints, endoscopic denervation.

Цель: на основе анализа научной литературы изучить наиболее значимые проблемы малоинвазивных методов диагностики и лечения болевого фасет-синдрома поясничного спондилоартроза, определить пути их решения. Методы: изучены публикации за последние 20 лет из электронных баз данных PubMed, MEDLINE, статьи, монографии, авторефераты, диссертации и другие источники научно-медицинской информации. Найдено 178 публикаций, касающихся поясничного болевого фасет-синдрома, 199 — поясничных медиальных веточек задних ветвей спинномозговых нервов, 1 062 — блокад и денервации поясничных дугоотростчатых суставов (ДС), 7 — их эндоскопической денервации. Отобрано 74 публикации со II и III уровнем доказательности. Результаты: увеличение распространенности применения малоинвазивных диагностических блокад и денерваций ДС в поясничном отделе позвоночника привело к повышению количества не только положительных, но и неудовлетворительных результатов. Установлено, что иннервация ДС имеет индивидуальные анатомо-топографические особенности расположения нервов, что может влиять на результаты малоинвазивных методов лечения болевого фасет-синдрома. Селективные блокады медиальных веточек задних ветвей спинномозговых нервов и интра-артрикулярные блокады ДС при соблюдении качественного контроля эффективны для кратковременного лечения хронического болевого фасет-синдрома, а денервация ДС в виде невротомии указанных веточек под эндоскопическим контролем является наиболее успешным методом для достижения долговременного положительного результата. Найдены основные пути совершенствования малоинвазивных методов для диагностики и лечения болевого фасет-синдрома поясничного спондилоартроза. Ключевые слова: поясничный отдел позвоночника, болевой фасет-синдром, медиальные веточки задних ветвей спинномозговых нервов, лечебно-диагностические блокады дугоотростчатых суставов, денервация дугоотростчатых суставов, эндоскопическая денервация.

Ключові слова: поперековий відділ хребта, больовий фасет-синдром, медіальні гілочки задніх гілок спинномозкових нервів, лікувально-діагностичні блокади дуговідросткових суглобів, денервация дуговідросткових суглобів, ендоскопічна денервация

Вступ

Останнім часом малоінвазивні методи діагностики та лікування дегенеративних захворювань поперекового відділу хребта (ПВХ) поширені у всьому світі через ефективність та розвиток технологій для їхнього якісного виконання [1–4].

Відомо, що вирішення проблем хронічних болів у ПВХ пов'язані з істотними витратами, які постійно зростають, що наочно показано в США, де відзначено їх збільшення на 65 % і кількості пацієнтів на 49 % із 1997 по 2006 роки. При цьому витрати охорони здоров'я склали 86 млрд доларів США [5]. Малоінвазивні методи лікування саме больового фасеточного синдрому (БФС) займають одне з перших місць в центрах лікування болю в США [6].

В Україні також відмічено підвищення кількості пацієнтів із болем у ПВХ, що супроводжується зростанням первинної інвалідності внаслідок остеохондрозу хребта серед захворювань кістково-м'язової системи. Зокрема, із 1999 по 2004 рр. кількість пацієнтів збільшилася від 28,4 до 34,1 %, причому клінічно значущий спондилоартроз зі стійким і вираженим БФС діагностовано в 66 % випадків, в основному в осіб працездатного віку. Звісно, зростання захворюваності пов'язано зі соціально-економічними й екологічно несприятливими чинниками, але у 18,6 % — проблеми діагностики та лікування дегенеративних захворювань хребта, зокрема артрозу дуговідросткових суглобів (ДС) ПВХ [7].

Не зважаючи на те, що поперековий спондилоартроз є самостійною нозологічною одиницею [8, 9], патогенетично та біомеханічно існує тісний зв'язок із станом міжхребцевого диска. Тому дегенеративні зміни в кожному хребтотно-руховому сегменті слід розглядати з урахуванням так званого «трисуглобового комплексу» [10–12], що вже говорить про необхідність проведення якісної діагностики та розробки відповідної тактики лікування.

Поширеність БФС у ПВХ згідно з даними міжнародної асоціації з вивчення болю становить від 15 до 45 % серед інших дегенеративних захворювань хребта [13], а за повідомленням авторів, досягає 52 % [14], що свідчить про значну медичну та соціальну значимість, зумовлену розвитком тимчасової та стійкої непрацездатності таких хворих.

Уважають, що одними з найефективніших та розповсюджених у комплексному лікуванні БФС у разі поперекового спондилоартрозу є малоінвазивні методи терапії — селективні блокади медіальних гілочок задніх гілок спинномозкових нервів (МГ ЗГ СМН) та інтраартикулярні блокади ДС для тимчасового переривання нервового імпульсу, а також денервация ДС для довготривалого припинення БФС.

Кількість застосування блокад МГ ЗГ СМН та інтраартикулярних блокад ДС у ПВХ у світі збільшилася в період із 2000 по 2011 рр. на 228 %, а денервация поперекових ДС — на 544 % [1]. Поряд із поширенням малоінвазивних методів лікування БФС у хворих на поперековий спондилоартроз зросла й кількість незадовільних результатів у 30 % випадків [15] (а саме: короткотривале полегшення та виникнення рецидивів больового синдрому в період до 6 міс.), пов'язаних, зокрема, з неповною денервацией, що обумовлено анатомічною варіабельністю нервових гілочок, які забезпечують іннервацию ДС [16–19].

Також у разі проведення блокад МГ ЗГ СМН та ДС у ПВХ актуальними є хибнопозитивні та хибнонегативні результати, що становлять від 25 до 44 % [2] і, відповідно, зумовлюють використання додаткового контролю під час виконання маніпуляцій як із лікувально-діагностичною метою, так і для планування денервация ДС.

Отже, пошук оптимальних вирішень проблем діагностики та лікування БФС продовжується, незважаючи на наявність чисельних публікацій, що дуже важливо для лікарів та пацієнтів.

Мета дослідження: на підставі аналізу наукової літератури вивчити найбільш вагомні проблеми інтервенційних методів діагностики та лікування больового фасет-синдрому поперекового спондилоартрозу, визначити шляхи їх вирішення.

Матеріал та методи

Проаналізовані публікації за останні 20 років із електронних баз PubMed, MEDLINE, тези, статті, монографії, автореферати, дисертації та інші релевантні джерела науково-медичної інформації. Знайдено 178 праць, в яких досліджено поперековий БФС, 199 — поперекові медіальні гілочки задніх гілок спинномозкових нервів, 1 062 — блокади та денервация поперекових ДС, 7 — ендоскопічну денервацию поперекових ДС.

Для розкриття проблеми малоінвазивних методів діагностики та лікування БФС поперекового спондилоартрозу відібрано 74 публікації з II та III рівнем доказовості.

Відомо, що кожен ДС у ПВХ має подвійну іннервацію від МГ ЗГ СМН, яка бере початок від СМН, проходить у дорсо-каудальному напрямку в міжпоперечному просторі в жолобі між основою поперечного та верхнього суглобового відростка під *lig. mamtilo-accessorius*, іннервує прилеглий суглоб і віддає спадну гілочку до нижче розташованого. Окрім ДС, медіальні гілочки також іннервують багатороздільні, міжкостисті, міжпоперечні м'язи та зв'язки, окістя та дужки хребців [20–22] (рис. 1).

Однак у зв'язку з можливістю проведення анатомічних досліджень та використання ендоскопічної техніки у хірургії хребта, останнім часом стали все частіше відмічати анатомічну варіацію розташування МГ ЗГ СМН у ПВХ, про що без чіткого аналізу свідчать різні автори [4, 19–25].

Синдром спондилоартралгії або БФС є рефлекторним у разі артрозу ДС, пусковий механізм якого поданий біохімічними реакціями [26] на рівні спровокованих рецепторів, розташованих у суглобових капсулах і поверхнях ДС [27, 28]. Нервові імпульси передаються по задніх гілочках спинномозкових нервів до відповідного сегмента спинного мозку, що спричиняє до виникнення міотонічних реакцій паравертебральних м'язів у вигляді гіпертонусу. Довготривалий рефлекторний м'язовий спазм стає додатковим джерелом болю, формує коло «біль – м'язовий спазм – біль» та призводить до хронічного перебігу [32]. В умовах стійкого м'язового гіпертонусу та згладжування поперекового лордозу зменшується амортизаційна функція хребта, порушуються обмінні процеси в усіх елементах ХРС, що викликає резистентність болювого синдрому до методів консервативного лікування.

Як джерело болювого синдрому поперекові ДС розглядають ще з часів Goldthwaite (1911), базуючись на клінічній та рентгенологічній картині [30]. У 1933 р. уперше болювий синдром у разі поперекового спондилоартрозу був визначений як БФС [31]. Але якісна діагностика почалася після прицільного визначення іннервації ДС і стало можливим проводити інтервенційні лікувально-діагностичні маніпуляції, зокрема блокади та денервацію ДС у разі резистентності БФС до консервативних методів лікування.

Клініко-рентгенологічна картина поперекового спондилоартрозу добре вивчена та наведена

в багатьох публікаціях [8, 10, 32], а для встановлення ступеня дегенеративних змін суглобових відростків ДС широко використовують магнітно-резонансну томографію (МРТ) [33]. Але дегенеративні зміни ДС не співпадають із клінічними проявами БФС, тому існують сумніви щодо взаємозв'язку між дистрофічними змінами в поперекових ДС і БФС [34].

Нині для діагностики БФС поперекового спондилоартрозу результати клініко-рентгенологічного обстеження не мають головного значення, проте згідно з рекомендаціями міжнародної асоціації з вивчення болю IASP (1994) інтраартикулярні блокади ДС та блокади МГ ЗГ СМН мають досить високу діагностичну цінність та є загальноприйнятими у світі [13].

Інтраартикулярні блокади ДС у разі сагітальної орієнтації ДС прийнято виконувати за методикою V. Mooney, J. Robertson [35], а за умов фронтальної — у ділянку нижнього завороту ДС за методикою В. О. Радченка [13, 36].

Блокади МГ ЗГ СМН виконують параартикулярно в жолобі між верхнім суглобовим відростком ДС та основою поперечного відростка на відповідних рівнях ХРС [29].

Селективні блокади ДС приводять до тимчасового переривання нервового болювого імпульсу від ДС. Їх використовують із діагностичною та лікувальною метою, а також для планування денервації ДС у випадку резистентності до консервативних методів лікування.

Збільшення поширеності виконання блокад МГ ЗГ СМН та інтраартикулярних блокад ДС у ПВХ у світі обумовлює застосування якісного контролю через виникнення хибнонегативних та хибнопозитивних результатів.

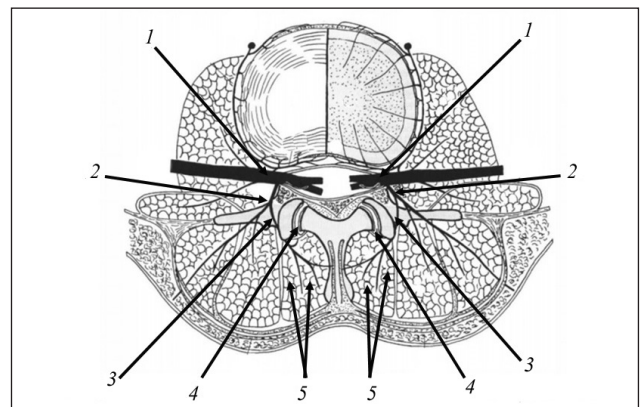


Рис. 1. Іннервація поперекових дуговідросткових суглобів: 1 — спинномозковий нерв (СМН); 2 — задня гілочка СМН; 3 — медіальна гілочка задньої гілки СМН; 4 — дуговідростковий суглоб; 5 — багато роздільні м'язи

Існують різні способи контролю блокад ДС — флюороскопічний, комп'ютерно-томографічний та сонографічний.

За даними літератури, у разі виконання селективних блокад ДС у 17–63 % трапляються хибнопозитивні та хибнонегативні результати. Перші зумовлені анестезією, окрім медіальної, суміжних гілочок СМН, зокрема й сінувертебрального нерва. Хибнонегативні результати пов'язані з анатомо-топографічними особливостями суглобових гілочок задніх гілок СМН, а також іншими нейродистрофічними процесами в нервових гілочках, що потребує вивчення [37].

Лікування артрозу ДС у ПБХ із використанням інтраартикулярного введення глюкокортикоїдів не викликає тривалого ефекту, як і у випадку введення препаратів гіалуринової кислоти, коли зниження больового синдрому рідко зберігається понад 3–6 міс. [41–44].

Збагачена тромбоцитами плазма (PRP) визнана ефективною в лікуванні артрозу периферичних суглобів, тому з'явилися публікації стосовно її інтраартикулярного введення у ДС. J. Wu і співавт. [42], які навели результати спостереження за 29 пацієнтами з поперековим БФС (8 чоловіків і 11 жінок, середній вік $(52,53 \pm 6,79)$ років) протягом 3 міс. Хворим інтраартикулярно вводили PRP у ДС. Результати були оцінені як добрі або відмінні в 9 пацієнтів (47,37 %) одразу після лікування, у 14 (73,68 %) — через 1 тиждень, у 15 — (78,95 %) — через 1 міс., у 15 (78,95 %) — через 2 міс. та 15 (78,95 %) — через 3 міс.

Цікаві дані отримані в рандомізованому подвійному сліпому контрольованому дворічному дослідженні, у яке включені пацієнти БФС у ПБХ. Зменшення больового синдрому досягали лише за допомогою блокад МГ ЗГ СМН: із застосуванням місцевого анестетика самостійно або в поєднанні з кортикостероїдними препаратами, а також із додаванням Sarapin. Виявлено полегшення болю на 50 % і більше, покращення функціонального стану хворих за індексом дисабілітації Освестрі (ODI) на 40 % і більше у 85–90 % пацієнтів залежно від групи в період від 82 до 84-го тижня спостереження (дослідження тривало 104 тижні). Але це вимагало близько 5–6 повторних блокад у середньому кожні 19 тижнів [43].

Узагалі вважають, що інтраартикулярні блокади та блокади МГ ЗГ СМН у разі дотримання техніки виконання за клінічним ефектом суттєво не відрізняються [44]. Крім того, під час їхнього виконання можуть бути додатково травмовані суглобові поверхні, а необхідність використання

контрастної речовини в деяких випадках обмежує доцільність таких блокад. Отже, простішим та перспективнішим є дотримання надійного контролю положення спінальної голки під час блокад МГ ЗГ СМН для зниження хибнопозитивних та хибнонегативних результатів, особливо коли це стосується планування денервації ДС.

S. P. Cohen і співавт. [45] проаналізували дані трьох «клінік болю», де пройшли лікування 262 пацієнти з поперековим БФС, яким виконано денервацію ДС. Автори дійшли висновку, що зниження больового синдрому лише на 50 % після контрольованих блокад — замалий діагностичний критерій для планування денервації ДС. У випадку досягнення зниження больового синдрому на 80 % після блокад вдалося отримати бажані результати у 114 пацієнтів і досягти успіху у 67 %.

Інші дослідники повідомили про зниження хибнопозитивних та хибнонегативних результатів блокад на рівні поперекових ХРС до 25–44 % [2].

Відомо, що рентгенологічний контроль є простим та відносно не дороговартісним, але для отримання вагоміших результатів лікування важливим є якісний контроль проведення цільових блокад ДС. У Південній Кореї, наприклад, для цього широко застосовують сонографічні методики. Наведено досвід лікування 105 пацієнтів із больовим синдромом у ПБХ, яким виконано блокади під флюороскопічним (51 особа, група I) та сонографічним (54, група II) контролем. Перевагою останньої методики було зменшення витрат на 13 000 won та часу виконання. Зниження больового синдрому за ВАШ у групі I відмічено від 7,5 до 2,8 бала, у групі II від 7,8 до 2,7 бала. За ODI показник покращився в середньому в групі I із 32,3 до 23,5, у групі II — з 34,2 до 24,8 [46].

J. W. Park і співавт. [47] вважають цей напрям перспективним і продовжують удосконалювати техніку виконання блокад та розроблення спеціального покриття спінальних голок для можливості їхньої чіткої візуалізації під сонографічним контролем в експериментах на фантомах.

Також КТ-контроль МГ ЗГ СМН здебільшого проводять одразу перед виконанням денервації ДС [48]. Проте він все ж таки більш виправданий у разі виконання інтраартикулярних блокад ДС. У п'ятьох пацієнтів із деформацією хребта ефективність інтраартикулярних введень під контролем КТ авторами оцінена більше ніж на 60 % протягом 2 років [49].

Ураховуючи об'єднану іннервацію ДС і багатозрозумілі м'язів МГ ЗГ СМН, незрозуміло чому

відсутні публікації стосовно використання стимуляції багатороздільних м'язів під час блокад МГ ЗГ СМН, адже такий нейростимуляційний контроль подразнення вказаних м'язів використовують інколи під час радіочастотної денервації ДС, для точнішого положення деструктора.

Проведення діагностичних блокад МГ ЗГ СМН та ДС також є головною умовою для планування денервації ДС. Прийнято, що зниження болю на 50 % вже достатньо для визначення БФС і планування денервації ДС [50–54]. Але останнім часом цей критерій став зростати до 80 % [55–58].

Також, на думку деяких авторів, у разі використання блокад одноразово необхідно досягти 80 % зниження болю [59, 60]. А якщо результат 70 %, а не 80, то необхідно використовувати блокади двічі [61].

Отже, ефективним та довготривалим методом лікування БФС поперекового спондилоартрозу прийнято вважати черезшкірну денервацію ДС шляхом термічного, механічного або хімічного руйнування МГ ЗГ СМН відповідно до клінічних проявів [9, 11, 29, 45, 56] (рис. 2).

Уперше денервацію у ПВХ виконано W. Rees у 1971 р. [62] шляхом пересікання суглобових (медіальних) нервових гілочок довгим скальпелем черезшкірно в проекції міжпоперечних зв'язок ХРС. Це був найпростіший спосіб для переривання нервової провідності, але метод не мав головного — візуалізації м'яких тканин, які піддавали перетинанню. Тому, не зважаючи на позитивний клінічний ефект, такий вид втручання розглядають, як міофасціотомію.

C. N. Shealy удосконалив методику W. Rees та вперше виконав черезшкірну радіочастотну денервацію ДС у ПВХ. Позитивні результати автор відмітив у 82 % випадків. На той час 800 пацієнтів, пролікованих із використанням цього методу, не помітили неврологічного дефіциту після проведення денервації МГ ЗГ СМН, що спонукало до подальшого використання малоінвазивного методу лікування БФС [63].

Суттєвий внесок у вдосконалення малоінвазивного методу лікування БФС поперекового спондилоартрозу зробив В. О. Радченко [11]. Проаналізувавши власний досвід та напрацювання закордонних авторів, він удосконалив методику термічного впливу під час денервації ДС у вигляді монополярної коагуляції МГ ЗГ СМН з додатковим введенням під час невротомії кисню, що привело до ефективнішого локального руйнування цільових нервів на ділянці до 0,5 мм. Методика залишається актуальною й ефективною,

але потребує додаткового контролю виконання повного перетинання МГ ЗГ СМН для уникнення рецидивів спондилоартралгії.

Протягом 10 років M. Gofeld і співавт. [64] проаналізували результати первинної радіочастотної денервації ДС у 209 пацієнтів, з яких повне дослідження проведено в 174. Встановлено, що в 68,4 % випадках досягнуто добрий результат (зниження больового синдрому на 50 %) і відмінний (до 80 %) упродовж від 6 до 24 міс., проте 31,6 % досліджуваних не відчували істотного поліпшення, що на думку авторів, пов'язано з помилкою у відборі пацієнтів або виникненням рецидивів спондилоартралгії.

О. А. Сіренко [15] вивчив саме рецидиви спондилоартралгії після денервації ДС у ПВХ у 167 пацієнтів. Автор проаналізував деструктивні та репаративні процеси в м'яких тканинах після гіпо- та гіпертермічного руйнування МГ ЗГ СМН у ПВХ. Виявлено, що рецидиви спондилоартралгії після монополярної електротермічної денервації становили 19,4 % і були пов'язані, насамперед, із неповною денервацією, реінервацією та формуванням невриноном.

M. Smuck і співавт. [52] проаналізували результати первинної і повторної денервації ДС. Визначено, що в разі виконання первинної денервації ДС у середньому тривалість зниження больового синдрому понад 50 % становила 9 міс. Повторні денервації за умов успішно проведеної першої процедури були ефективними у 33–85 %, а середня тривалість зниження больового синдрому після них становила 11,6 міс.

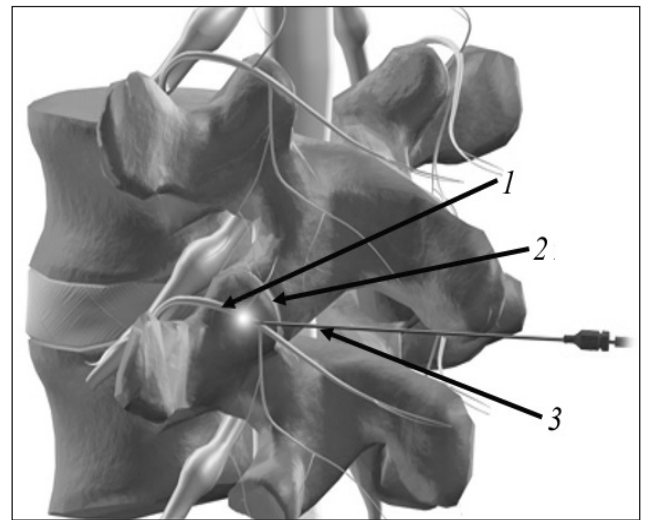


Рис. 2. Черезшкірна денервація дуговідросткових суглобів поперекового відділу хребта: 1 — медіальна гілочка задніх гілок спинномозкових нервів; 2 — дуговідростковий суглоб; 3 — радіочастотний деструктор

Це свідчить про те, що вплив радіочастотної енергії передбачає через деякий час реіннервацію в місці ушкодження, а загальним недоліком усіх методик є неврахування анатомічної варіації розташування нервів, а саме МГ ЗГ СМН у ПВХ, через що денервація може бути неповною і спричинити повернення болю через певний час.

До такого висновку дійшли F. Shuang та співавт. [65], які вказують, що зниження больового синдрому в середньому на рік після денервації ДС пов'язано з неточним положенням електрода під час невротомії, що обумовлено анатомічною варіацією розташування нервів, які беруть участь у іннервації ДС.

Зважаючи на короткотривалість клінічного ефекту після денервації ДС і виникнення рецидивів спондилоартрагії О. І. Продан та співавт. [66] навели багато суперечливих поглядів як «за» так і «проти» (*pro et contra*) денервації ДС у різних відділах хребта.

В експерименті на щурах відзначено, що локальний кріовплив на сідничні нерви призводить до дегенеративних змін та фрагментації нервових пучків за типом Уоллерівської дегенерації. А локальний прояв репаративних процесів в ушкоджених нервах відбувається від 1 до 6 міс. [67]. Це вказує на неминучу реіннервацію периферичних нервів через певний час у разі їх гіпотермічного руйнування.

Певна річ, що кращі результати можна отримати під час відкритого хірургічного втручання, наприклад спондилодезу, із розтином шкіри довжиною мінімум 6 см, що дає змогу перерізати цільові нервові гілочки, й розвести їхні кінці у протилежні напрямки з метою попередження реіннервації [68]. Проте, для лікування лише синдрому спондилоартралгії такий розріз не є оптимальним вибором.

У зв'язку з інтенсивним розвитком ендоскопічної хірургії хребта і збільшенням використання малоінвазивних методів лікування БФС у ПВХ стало можливим та обґрунтованим застосування ендоскопічного контролю під час денервації ДС.

У літературі інформація щодо ендоскопічного контролю під час денервації поперекових ДС з'явилися спочатку як суглобовий дебрімент. Наприклад, 114 пацієнтам (віком від 22 до 89 років) за період 2003–2007 рр. виконано суглобовий дебрімент ДС на рівні двох або трьох ХРС. Через операційний тубус діаметром 14 мм встановлювали ендоскоп і електрод для електрокоагуляції з наступною додатковою обробкою суглобових поверхонь гольмієвим лазером. Термін спостереження за пацієнтами становив 3 роки. Больовий синдром за ВАШ знизився на 75–100 % у 62 випадках, на 50–74 % — у 15. Покращення за ODI відмічено на 75–100 % у 68 випадках, на 50–74 % — у 17. Тобто позитивну динаміку за вказаний період виявлено у 68 % пацієнтів мінімум на 50 %, проте 32 % залишились незадовільними. Крім того, автори не вказали рівень травматичності власне втручання з огляду на додаткове травмування м'яких тканин та руйнування суглобових поверхонь ДС під час доступів до них [69].

Ендоскопічну радіочастотну денервацію поперекових ДС у вигляді невротомії задніх гілочок СМН уперше виконано у 2006 році (рис. 3). А. Yeung спільно з R. Wolf розробили пристрій (Richard Wolf's 3.1 mm YESS Vertebra Working Channel Endoscope and Cannula) та спеціальний біполярний електрод-деструктор (elliquence radiofrequency bipolar electrode), які використали для невротомії задніх гілочок СМН нервів у нерандомізованому експериментальному дослідженні на 50 пацієнтах із хронічним БФС у ПВХ за період 2006–2007 рр.

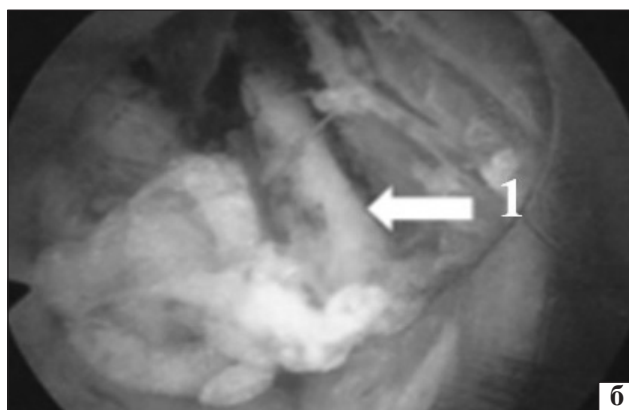


Рис. 3. Денервація дуговідросткових суглобів під ендоскопічним контролем: а) зовнішній вигляд операційного тубуса з ендоскопом; б) інтраопераційне зображення МГ ЗГ СМН-1

Спостереження за пацієнтами тривало до 2 років. Хворих відбирали на підставі клініко-рентгенологічного та МРТ-обстеження. Усім пацієнтам попередньо виконували діагностичні блокади МГ ЗГ СМН зі зниженням больового синдрому мінімум на 50 %. Після денервації ДС 48 із 50 хворих відмічали краще самопочуття, ніж після попередніх блокад МГ СМН, 10 — не гірше, деякі свідчили про 100 % усунення болю. Загалом больовий синдром за ВАШ знизився від 6,2 до 2,5 бала, за ODI від 48 до 28 балів [70].

F. N. Siddiqi і співавт. [71] на підставі 5-річного ретроспективного спостереження за 141 пацієнтами, яким виконано денервацію ДС під ендоскопічним контролем у вигляді невротомії МГ ЗГ СМН, відмітили добрі результати у хворих на остеохондроз та БФС, а також в осіб із супутньою деформацією (спондилолітезом або сколіозом). Зниження больового синдрому за період від 1 до 5,3 року в усіх пацієнтів виявлено на 49 % ($p < 0,01$), покращення у відсотковому відношенні за ODI — на 45 % ($p < 0,01$). Автори зазначили неоднакове розташування МГ ЗГ СМН, зафіксоване ними під час кожного втручання, і підкреслили необхідність використання візуального контролю під час виконання денервації ДС.

A. N. Igressa та співавт. [72] опублікували ранні результати лікування 33 пацієнтів (5 жінок, 18 чоловіків, віком від 26 до 87 років), яким під загальною анестезією виконано денервацію поперекових ДС під ендоскопічним контролем. У 78 % випадків виявлено зниження больового синдрому більш ніж на 50 %, що, на думку авторів, є перспективним для подальшого спостереження.

S. Y. Jeong і співавт. [19] навели результати лікування 52 пацієнтів за період 2010–2013 рр. із використанням радіочастотної денервації ДС. Вираженість больового синдрому за ВАШ зменшилась від 7,1 до 2 балів ($p < 0,001$). Клінічні результати «за» покращилися від 26,5 до 7,7 % ($p < 0,001$). Узагалі 80 % пацієнтів були задоволені проведеним малоінвазивним лікуванням.

Анатомо-топографічне дослідження на трупах людини показало, що, окрім стандартного заднього доступу переріз МГ ЗГ СМН можливий у форамінальних отворах відповідних ХРС. Виявлено, що задні гілочки СМН мають індивідуальну особливість розташування на кісткових орієнтирах, тому під час невротомії МГ ЗГ СМН ендоскопічний контроль є необхідною вимогою для якісного виконання цього малоінвазивного методу.

Досвід виконання близько 1 000 денервацій ДС під ендоскопічним контролем, за період із 2005 по 2016 рр. дав змогу авторам стверджувати про отримані довготривалі позитивні результати (зниження больового синдрому) та анатомічну індивідуальність розташування МГ ЗГ СМН у ПВХ. Згідно з авторською електронною базою даних за 10 років у середньому больовий синдром за ВАШ знизився від 6,2 до 2,5 бала, життєдіяльність за ODI покращилась від 48 до 28. Повернення болю становило не більше ніж 10 % [4, 73].

Спільним для виконання денервації ДС під ендоскопічним контролем є необхідність чіткого планування черезшкірних доступів для встановлення операційного тубусу та ендоскопу з огляду на близьке розташування м'яких тканин заднього опорного комплексу ХРС для мінімально травматичного проходження до цільових нервів. Для цього МРТ дає можливість визначити всі елементи заднього опорного комплексу, зокрема й міжфасціальні простори паравертебральних м'язів. Також МРТ застосовують як метод нейровізуалізації, але стосовно визначення МГ ЗГ СМН ефективність методу залишається дискусійною через малий діаметр цих нервів [25]. Останніми роками з'явилися повідомлення про прилади для візуалізації ЗГ СМН, проте вони ще не набули широкого застосування і мають експериментальний характер [22].

В атласі секційної анатомії T. B. Moeller та E. Reif [74] на підставі МРТ в аксіальній та сагітальній проєкціях схематично зображено розгалуження задніх гілочок СМН, що дає підстави для пошуку режимів сканування МРТ та можливості візуалізації цільових нервових гілочок із різною потужністю магнітного поля перед проведенням денервації ДС, для вивчення особливостей розташування нервів та покращення планування операційних доступів у разі використання ендоскопічного контролю під час денервації ДС.

Отже, фахівці все частіше стали звертати увагу на анатомічні варіації розташування нервів, а саме на локалізацію МГ ЗГ СМН, що дуже важливо для отримання очікуваного лікувального ефекту. Адже навіть у разі використання ендоскопа для проведення якісної денервації ДС необхідно чітко планувати де розмістити операційний тубус для пошуку нервів, зважаючи на близьке розташування м'яких тканин заднього опорного комплексу і відсутності порожнини, як наприклад у разі артроскопії колінного суглоба, де можна переміщувати ендоскоп без травмування прилеглих тканин.

Незважаючи на широке застосування методу денервації ДС у лікуванні БФС поперекового спондилоартрозу, інформації щодо застосування ендоскопічної техніки для вирішення цього завдання вкрай мало, так само немає чітких показань щодо використання саме цього виду втручання, що свідчить про відсутність єдиного систематизованого розуміння проблеми.

Висновки

Для вирішення питань малоінвазивних методів діагностики та лікування больового фасет-синдрому поперекового спондилоартрозу, на нашу думку, перш за все необхідно:

- уточнення анатомічної варіації розташування нервів, які беруть участь в іннервації ДС, шляхом проведення сучасного анатомічного дослідження на секційному матеріалі людини;

- удосконалення селективних блокад саме МГ ЗГ СМН, наприклад із залученням нейростимуляційного контролю;

- пошук простого пристрою та методу фізичного впливу під час перерізу цільових нервів із метою повного переривання нервової проводимості та запобігання виникнення реіннервації в місці ушкодження нервових гілочок;

- виконання денервації ДС у вигляді невротомії МГ ЗГ СМН під ендоскопічним контролем із чітким плануванням операційного доступу базуючись на вимірах КТ чи МРТ у міжфасціальних проміжках для повноцінного перерізу цільових нервів.

Конфлікт інтересів. Автори декларують відсутність конфлікту інтересів.

Список літератури

1. Assessment of the escalating growth of facet joint interventions in the medicare population in the United States from 2000 to 2011 / L. Manchikanti., V. Pampati., V. Singh, F. J. Falco // *Pain Physician*. — 2013. — Vol. 16 (4). — P. E365–E378.
2. A systematic review and best evidence synthesis of the effectiveness of therapeutic facet joint interventions in managing chronic spinal pain / L. Manchikanti, A. D. Kaye, M. V. Boswell [et al.] // *Pain Physician*. — 2015. — Vol. 18 (4). — P. E535–E582.
3. An investigation on the effect of improved X-rays-guided radiofrequency thermocoagulation denervation on lumbar facet joint syndrome / Q. Zhou, F. Zhou, L. Wang, K. Liu // *J. Clin Neurol Neurosurg*. — 2016. — Vol. 148. — P. 115–120. — DOI: 10.1016/j.clineuro.2016.07.018.
4. Yeung A. Endoscopically guided foraminal and dorsal rhizotomy for chronic axial back pain based on cadaver and endoscopically visualized anatomic study / A. Yeung, S. Gore // *Int. J. Spine Surg*. — 2014. — Vol. 8. — DOI: 10.14444/1023.
5. Trends in health care expenditures, utilization, and health status among US adults with spine problems, 1997–2006 / B. I. Martin, J. A. Turner, S. K. Mirza [et al.] // *Spine*. — 2009. — Vol. 34 (19). — P. 2077–2084. — DOI: 10.1097/BRS.0b013e3181b1fad1.
6. Manchikanti L. The growth of interventional pain management in the new millennium: a critical analysis of utilization in the medicare population / L. Manchikanti // *Pain Physician*. — 2004. — Vol. 7 (4). — P. 465–482.
7. Корж Н. А. Медико-организационные аспекты реабилитации инвалидов с последствиями травм и заболеваниями опорно-двигательной системы / под ред. проф. Н. А. Коржа и проф. Д. А. Яременко. — Харьков : Слово, 2014. — 228 с.
8. Поясничный спондилоартроз / А. И. Продан, А. Ю. Пашук, В. А. Радченко, Г. Х. Грунтовский. — Харьков : Основа, 1992. — 107 с.
9. Луцик А. А. Диагностика и лечение спондилоартроза / А. А. Луцик, Е. Б. Колотов // *Хирургия позвоночника*. — 2004. — № 1. — С. 55–59.
10. Kirkaldy-Willis W.H. Instability of the lumbar spine / W. H. Kirkaldy-Willis, H. F. Farfan // *Clin. Orthop. Relat. Res*. — 1982. — Vol. 165. — P. 110–123.
11. Радченко В. А. Диагностика и лечение артроза дугоотростчатых суставов при поясничном остеохондрозе: автореф. дис. ... канд. мед. наук : спец. 14.00.22 «Травматология и ортопедия» / В. А. Радченко. — Х., 1988. — 27 с.
12. Early histologic changes in lower lumbar discs and facet joints and their correlation / N. C. Gries, U. Berlemann, R. J. Moore, B. Vernon-Roberts // *J. Eur. Spine*. — 2000. — Vol. 9 (1). — P. 23–29.
13. Classification of chronic pain: descriptions of chronic pain syndromes and definitions of pain terms prepared by International Association for the Study of Pain, Task Force on Taxonomy / Ed. by H. Merskey, N. Bogduk. — 2nd ed. — Seattle : IASP Press, 1994. — 222 p.
14. Binder D. S. The provocative lumbar facet joint / D. S. Binder, D. E. Nampiaparampil // *Current Reviews in Musculoskeletal Medicine*. — 2009. — Vol. 2 (1). — P. 15–24. — DOI: 10.1007/s12178-008-9039-y.
15. Сиренко А. А. Диагностика, профилактика и лечение рецидивов спондилоартралгии после денервации поясничных дугоотростчатых суставов: автореф. дис. ... канд. мед. наук : спец. 14.00.22 «Травматология и ортопедия» / А. А. Сиренко. — Х., 2010. — 20 с.
16. Nonsurgical interventional therapies for low back pain: a review of the evidence for an American Pain Society clinical practice guideline / R. Chou, S. J. Atlas, S. P. Stanos, R. W. Rosenquist // *Spine*. — 2009. — Vol. 34 (10). — P. 1078–1093. — DOI: 10.1097/BRS.0b013e3181a103b1.
17. Bogduk N. A. narrative review of lumbar medial branch neurotomy for the treatment of back pain / N. Bogduk, P. Dreyuss, J. Govind // *Pain Medicine*. — 2009. — Vol. 10 (6). — P. 1035–1045. — DOI: 10.1111/j.1526-4637.2009.00692.x.
18. An alternative distal approach for the lumbar medial branch radiofrequency denervation: a prospective randomized comparative study / J. Y. Moon, P. B. Lee, B. Pyung [et al.] // *Anesth. Analg*. — 2013. — Vol. 116 (5). — P. 1133–1140. — DOI: 10.1213/ANE.0b013e31828b35fe.
19. The effectiveness of endoscopic radiofrequency denervation of medial branch for treatment of chronic low back pain / S. Y. Jeong, J. S. Kim, W. S. Choi [et al.] // *J. Korean Neurosurg. Soc*. — 2014. — Vol. 56 (4). — P. 338–343. — DOI: 10.3340/jkns.2014.56.4.338.
20. Bogduk N. The human lumbar dorsal rami / N. Bogduk, A. S. Wilson, W. T. Tynan // *J. Anat*. — 1982. — Vol. 134 (2). — P. 383–397.
21. The surgical anatomy of lumbar medial branch neurotomy (facet denervation) / P. Lau, S. Mercer, J. Govind, N. Bogduk // *Pain Med*. — 2004. — Vol. 5 (3). — P. 289–298.
22. Analysis of the posterior ramus of the lumbar spinal nerve the structure of the posterior ramus of the spinal nerve / T. Saito, H. Steinke, T. Miyaki [et al.] // *Anesthesiology*. — 2013. — Vol. 118 (1). — P. 88–94. — DOI: 10.1097/ALN.0b013e318272f40a.

23. Anatomical study of human lumbar spine innervation / J. D. Chen, S. X. Hou, B. G. Peng [et al.] // *Zhonghua Yi Xue Za Zhi*. — 2007. — Vol. 87 (9). — P. 602–605.
24. Anatomy of the human thoracolumbar Rami dorsales nervi spinalis / H. Steinke, T. Saito, T. O. Miyaki [et al.] // *Ann. Anat.* — 2009. — Vol. 191 (4). — P. 408–416. — DOI: 10.1016/j.aanat.2009.04.002.
25. Zhou L. The anatomy of dorsal ramus nerves and its implications in lower back pain / L. Zhou, C. D. Schneck, Z. Shao // *Neuroscience Medicine*. — 2012. — Vol. 3. — P. 192–201. — DOI: 10.4236/nm.2012.32025.
26. David S. The provocative lumbar facet joint / S. David, E. Devi // *Cur.r Rev. Musculoskelet. Med.* — 2009. — Vol. 2 (1). — P. 15–24. — DOI: 10.1007/s12178-008-9039-y.
27. Lumbar facet pain: biomechanics, neuroanatomy and neurophysiology / J. M. Cavanaugh, A. C. Ozaktay, H. T. Yamashita, A. I. King // *J. Biomech.* — 1996. — Vol. 29 (9). — P. 1117–1129.
28. McLain R. F. Mechanoreceptor endings in human thoracic and lumbar facet joints / R. F. McLain, J. G. Pickar // *Spine*. — 1998. — Vol. 23 (2). — P. 168–173.
29. Cohen S. P. Pathogenesis, diagnosis, and treatment of lumbar zygapophysial (facet) joint pain / S. P. Cohen, S. N. Raja // *Anesthesiology*. — 2007. — Vol. 106 (3). — P. 591–614. — DOI: 10.1097/0000542-200703000-00024.
30. Goldthweit J. The lumbosacral articulation: an explanation of many cases of «lumbago», «sciatica» and paraplegia / J. Goldthweit // *Boston. Med. Surg. J.* — 1911. — Vol. 164. — P. 365–372.
31. Chormley R. Low back pain / R. Chormley // *JAMA*. — 1933. — Vol. 101. — P. 1773–1777.
32. Сак Л. Д. Фасетный синдром позвоночника: клинико-диагностическая структура и малоинвазивные методики лечения / Л. Д. Сак, Е. Х. Зубарев, М. В. Шеметова. — Магнитогорск, 2001. — 100 с.
33. MR imaging and CT in osteoarthritis of the lumbar facet joints / D. Weishaupt, M. Zanetti, N. Boos [et al.] // *J. Skeletal Radiol.* — 1999. — Vol. 28 (4). — P. 215–219.
34. Facet joint osteoarthritis and low back pain in the community-based population / L. Kalichman, L. Li, D. H. Kim, A. Guermazi [et al.] // *Spine*. — 2008. — Vol. 33 (23). — P. 2560–2565. — DOI: 10.1097/BRS.0b013e318184ef95.
35. Mooney V. The facet syndrome / V. Mooney, J. Robertson // *Clin. Orthop.* — 1976. — Vol. 15. — P. 149–156.
36. Радченко В. А. Использование артикулярных блокад дугоотростчатых суставов при поясничном остеохондрозе / В. А. Радченко // *Актуальные вопросы теоретической и практической медицины*. — 1986. — № 2. — С. 33.
37. Facet joint pain in chronic spinal pain: an evaluation of prevalence and false-positive rate of diagnostic blocks / R. Manchukonda, K. N. Manchikanti, K. A. Cash [et al.] // *J. Spinal Disord. Tech.* — 2007. — Vol. 20 (7). — P. 539–545. — DOI: 10.1097/BSD.0b013e3180577812.
38. Marks R. C. Facet joint injection and facet nerve block: a randomized comparison in 86 patients with chronic low back pain / R. C. Marks, T. Houston, T. Thulbourne // *Pain*. — 1992. — Vol. 49 (3). — P. 325–328.
39. Low back pain: prediction of short-term outcome of facet joint injection with bone scintigraphy / S. G. Pneumaticos, S. N. Chatziioannou, J. A. Hipp [et al.] // *Radiology*. — 2006. — Vol. 238 (2). — P. 693–698. — DOI: 10.1148/radiol.2382041930.
40. Fuchs S. Intra-articular hyaluronic acid compared with corticoid injections for the treatment of rhizarthrosis / S. Fuchs, R. Mönikes, A. Wohlmeiner, T. Heyse // *Osteoarthritis Cartilage*. — 2006. — Vol. 14 (1). — P. 82–88. — DOI: 10.1016/j.joca.2005.07.016.
41. Лечебно-диагностические блокады суставов позвоночника: достижения и перспективы / А. И. Продан, В. А. Колесниченко, А. А. Сиренко [и др.] // *Літопис травматології та ортопедії*. — 2006. — № 1–2. — С. 120–128.
42. A new technique for the treatment of lumbar facet joint syndrome using intra-articular injection with autologous platelet rich plasma / J. Wu, Z. Du, Y. Lv [et al.] // *Pain Physician*. — 2016. — Vol. 19 (8). — P. 617–625.
43. Evaluation of lumbar facet joint nerve blocks in managing chronic low back pain: a randomized, double-blind, controlled trial with a 2-year follow-up / L. Manchikanti, V. Singh, F. J. Falco [et al.] // *Int. J. Med. Sci.* — 2010. — Vol. 7 (3). — P. 124–135.
44. Medial branch blocks or intra-articular injections as a prognostic tool before lumbar facet radiofrequency denervation / S. P. Cohen, J. Y. Moon, C. M. Brummett [et al.] // *Reg. Anesth. Pain Med.* — 2015. — Vol. 40 (4). — P. 376–383. — DOI: 10.1097/aap.0000000000000229.
45. Lumbar zygapophysial (facet) joint radiofrequency denervation success as a function of pain relief during diagnostic medial branch blocks: a multicenter analysis / S. P. Cohen, M. P. Stojanovic, M. Crooks [et al.] // *J. Spine*. — 2008. — Vol. 8 (3). — P. 498–504. — DOI: 10.1016/j.spinee.2007.04.022.
46. Comparison of ultrasonography- and fluoroscopy-guided facet joint block in the lumbar spine / D. H. Ha, D. M. Shim, T. K. Kim [et al.] // *Asian Spine J.* — 2010. — Vol. 4 (1). — P. 15–22. — DOI: 10.4184/asj.2010.4.1.15.
47. Park J. W. Phantom study of a new laser-etched needle for improving visibility during ultrasonography-guided lumbar medial branch access with novices / J. W. Park, M. W. Cheon, M. H. Lee // *Ann. Rehab. Med.* — 2016. — Vol. 40 (4). — P. 575–582. — DOI: 10.5535/arm.2016.40.4.575.
48. Amrhein T. J. Technique for CT fluoroscopy-guided lumbar medial branch blocks and radiofrequency ablation / T. J. Amrhein, A. B. Joshi, P. G. Kranz // *AJR Am. J. Roentgenol.* — 2016. — Vol. 207 (3). — P. 631–634. — DOI: 10.2214/ajr.15.15694.
49. Chaturvedi A. Image-guided lumbar facet joint infiltration in nonradicular low back pain / A. Chaturvedi, S. Chaturvedi, R. Sivasankar // *Indian J. Radiol. Imaging*. — 2009. — Vol. 19 (1). — P. 29–34. — DOI: 10.4103/0971-3026.44522.
50. Tomé-Bermejo F. Identifying patients with chronic low back pain likely to benefit from lumbar facet radiofrequency denervation: A prospective study / F. Tomé-Bermejo, A. Barriga-Martín, J. L. Martín // *J. Spinal Disord. Tech.* — 2011. — Vol. 24 (2). — P. 69–75. — DOI: 10.1097/BSD.0b013e3181dc9969.
51. Factors determining the success of radiofrequency denervation in lumbar facet joint pain: a prospective study / K. Streitberger, T. Muller, U. Eichenberger [et al.] // *Eur. Spine J.* — 2011. — Vol. 20 (12). — P. 2160–2165. — DOI: 10.1007/s00586-011-1891-6.
52. Success of initial and repeated medial branch neurotomy for zygapophysial joint pain: a systematic review / M. Smuck, R. A. Crisostomo, K. Trivedi, D. Agrawal // *PM&R*. — 2012. — Vol. 4 (9). — P. 686–692. — DOI: 10.1016/j.pmrj.2012.06.007.
53. Radiofrequency treatment has a beneficial role in reducing low back pain due to facet syndrome in octogenarians or older / S. Shabat, Y. Leitner, G. Bartal, Y. Folman // *Clin. Interv. Aging*. — 2013. — Vol. 8. — P. 737–740. — DOI: 10.2147/CIA.S44999.
54. A comparison of intraarticular lumbar facet joint steroid injections and lumbar facet joint radiofrequency denervation in the treatment of low back pain: a randomized, controlled, double-blind trial / S. Lakemeier, M. Lind, W. Schultz [et al.] // *Anesth. Analg.* — 2013. — Vol. 117 (1). — P. 228–235. — DOI: 10.1213/ANE.0b013e3182910c4d.
55. Rees W. Multiple bilateral subcutaneous zhiyolysis of segmental nerves in the treatment of the intervertebral disc syndrome / W. Rees // *Ann. Gen. Pract.* — 1971. — Vol. 16 (1). — P. 126–127.
56. Radiofrequency facet joint neurotomy in treatment of facet syndrome / C. Yilmaz, S. Kabatas, T. Cansever [et al.] // *J. Spinal Disord. Tech.* — 2010. — Vol. 23 (7). — P. 480–485. — DOI: 10.1097/BSD.0b013e3181bf1c76.

57. Speldewinde G. C. Outcomes of percutaneous zygapophysial and sacroiliac joint neurotomy in a community setting / G. C. Speldewinde // *Pain Med.* — 2011. — Vol. 12 (2). — P. 209–218. — DOI: 10.1111/j.1526-4637.2010.01022.x.
58. The lumbar facet joint: A review of current knowledge: part II: Diagnosis and management / G. P. Varlotta, T. R. Lefkowitz, M. Schweitzer [et al.] // *Skeletal Radiology.* — 2011. — Vol. 40 (2). — P. 149–157. — DOI: 10.1007/s00256-010-0984-3.
59. Efficacy of conventional and pulsed radiofrequency for treating chronic lumbar facet joint pain / K. Lu, P. C. Liliang, C. L. Liang [et al.] // *Formosan Journal of Surgery.* — 2012. — Vol. 45 (4). — P. 107–112. — DOI: 10.1016/j.fjs.2012.06.001.
60. Correlation of lumbar medial branch neurotomy results with diagnostic medial branch block cutoff values to optimize therapeutic outcome / R. Derby, I. Melnik, J. E. Lee, S. H. Lee // *Pain Med.* — 2012. — Vol. 13 (12). — P. 1533–1546. — DOI: 10.1111/j.1526-4637.2012.01500.x.
61. Manchikanti L. Making sense of the accuracy of diagnostic lumbar facet joint nerve blocks: An assessment of the implications of 50 % relief, 80 % relief, single block, or controlled diagnostic blocks / L. Manchikanti, S. Pampati, K. A. Cash // *Pain Physician.* — 2010. — Vol. 13 (2). — P. 133–143.
62. Rees W. Multiple bilateral subcutaneous zhiolysis of segmental nerves in the treatment of the intervertebral disc syndrome / W. Rees // *Ann. Gen. Pract.* — 1971. — Vol. 16 (1). — P. 126–127.
63. Shealy C. N. Facet denervation in the management of back and sciatic pain / C. N. Shealy // *Clin. Orthop. Relat. Res.* — 1976. — Vol. 115. — P. 157–164.
64. Gofeld M. Radiofrequency denervation of the lumbar zygapophysial joints: 10-year prospective clinical audit / M. Gofeld, J. Jitendra, G. Faclier // *Pain Physician.* — 2007. — Vol. 10 (2). — P. 291–300.
65. Clinical anatomy and measurement of the medial branch of the spinal dorsal ramus / F. Shuang, S. X. Hou, J. L. Zhu [et al.] // *Medicine.* — 2015. — Vol. 94 (52). — P. 1–5. — DOI: 10.1097/MD.0000000000002367.
66. Продан А. И. Денервация суставов позвоночника: pro et contra / А. И. Продан, А. А. Сиренко, В. А. Колесниченко // *Хирургия позвоночника.* — 2005. — № 3. — С. 78–86.
67. Продан А. И. Морфология седалищного нерва после локального криовоздействия / А. И. Продан, Л. М. Бенгус, А. А. Сиренко // *Ортопедия, травматология и протезирование.* — 2010. — № 2 (579). — С. 66–72. — DOI: 10.15674/0030-59872010266-72.
68. Интраоперационная денервация как метод профилактики спондилоартралгии / Г. Х. Грунтовский, А. А. Сиренко, О. В. Рябов, А. А. Левшин // *Ортопедия, травматология и протезирование.* — 2003. — № 4. — С. 101–102.
69. Haufe S. M. Endoscopic facet debridement for the treatment of facet arthritic pain- a novel new technique / S. M. Haufe, A. R. Mork // *Int. J. Med. Sci.* — 2010. — Vol. 7 (3). — P. 120–123.
70. Yeung A. Endoscopic medial branch and dorsal ramus rhizotomy for chronic axial back pain: A pilot study / A. Yeung // *International 25th Jubilee Course on Percutaneous Endoscopic Spine surgery and Complementary Techniques.* — Zurich, Switzerland, 2007. — P. 27.
71. Long-term results of endoscopic dorsal ramus rhizotomy and anatomic variations of the painful lumbar facet joint / F. N. Siddiqi, J. A. Romero, V. Hayes, C. O'Donnell // *Spine J.* — 2013. — Vol. 13 (9). — P. S161. — DOI: <http://dx.doi.org/10.1016/j.spinee.2013.07.407>.
72. Endoscopic rhizotomy in lumbar facet joint syndrome first results / A. H. Igressa, F. Weber, R. Bulmus [et al.] // *Eur. Spine J.* — 2013. — Vol. 22, Suppl. 1. — P. 61.
73. Yeung A. T. Endoscopic decompression, foraminalplasty and dorsal rhizotomy for foraminal stenosis and lumbar spondylosis: a hybrid procedure in lieu of fusion / A. T. Yeung // *J. Neurol Disord.* — 2016. — Vol. 4 (8). — P. 1–4. — DOI: 10.4172/2329-6895.1000322.
74. Меллер Т. Б. Атлас секционной анатомии человека на примере КТ- и МРТ-срезов : В 3 т. Т. 3. Позвоночник, конечности, суставы / Т. Б. Меллер, Э. Райф; пер. с англ. Ю. Е. Дромина; под общ. ред. Г. Е. Труфанова. — 2-е изд. — М. : МЕДпресс-информ, 2013. — 344 с.

DOI: <http://dx.doi.org/10.15674/0030-598720171128-137>

Стаття надійшла до редакції 16.02.2017

MINIMAL INVASIVE METHODS OF DIAGNOSTIC AND TREATMENT OF FACET-SYNDROME PAIN (LITERATURE REVIEW)

O. V. Perfiliev¹, V. O. Radchenko¹, V. O. Kutsenko¹, A. I. Popov¹, A. G. Skidanov¹, V. K. Piontkovsky²¹ Sytenko Institute of Spine and Joint Pathology, Kharkiv. Ukraine² CHI «Rivne Regional Clinical Hospital». Ukraine✉ Olexandr Perfiliev: perfiliev.doc@mail.ru