

УДК 616.71-018.46-002-036.1(045)

Морфологічні особливості та кореляції проявів склерозивного гематогенного остеомієліту з латентним клінічним перебігом (типу Гарре)

В. В. Григоровський, М. П. Грицай, А. С. Гордій, О. Б. Лютко, А. В. Григоровська

ДУ «Інститут травматології та ортопедії НАМН України», Київ

One of the clinico-morphological variants of osteomyelitis with latent course is sclerosing hematogenous osteomyelitis of the Garre type. Objective: on the basis of pathomorphological and gradation-morphometric studies of bone lesion, establish statistical differences between individual forms and correlation links between the morphological indices of lesions of the bone of patients with sclerosing hematogenous osteomyelitis. Methods: fragments of affected bones of 25 patients with clinically established sclerosing hematogenous osteomyelitis were studied. On the basis of pathohistological study, morphological indices were identified, with the use of which gradation-frequency and correlation analysis of nonparametric data was carried out with the calculation of the association coefficient. Results: despite the general similarity of morphological manifestations, differences in the forms of sclerosing hematogenous osteomyelitis were established: about $\frac{2}{3}$ of all cases corresponded to the fibrosing form of the focus without the presence of exudative inflammation. In the remaining cases, in addition to fibrosis and osteosclerosis, the foci of osteomyelitis contained microabscesses, within which small sequestrations were found. Forms of foci of sclerosing hematogenous osteomyelitis can eventually move from one to another. Between the fibrotic with microabscess formation of sclerosing hematogenous osteomyelitis and the presence of microsequestrations in the microabscesses, a reliable positive correlation was found between the mean force ($r_a = +0.620$). Sequestrations in tissues were not observed in the foci of fibrosis. Conclusions: sclerosing hematogenous osteomyelitis is a clinical variant with a latent course mainly in adolescent patients, in which there is no macrodefective damage to the bone marrow and bone tissue by an infectious inflammatory process, namely: large abscesses, significant sequestration, parasosseous abscesses and fistulas. Key words: sclerosing hematogenous osteomyelitis, pathohistological features, morphological indices, correlation analysis.

Одним из клинко-морфологических вариантов остеомиелита с латентным течением является склерозирующий гематогенный остеомиелит (СГО) типа Гарре. Цель: на основе патоморфологических и градационно-морфометрических исследований очагов поражения костей установить статистические отличия между отдельными формами и корреляционные связи между морфологическими показателями очагов поражения костей больных СГО. Методы: изучены фрагменты пораженных костей 25 больных с клинически установленным СГО. На основе патогистологического исследования выделены морфологические показатели, с использованием которых проведены градационно-частотный и корреляционный анализ непараметрических данных с расчетом коэффициента ассоциации. Результаты: несмотря на общее сходство морфологических проявлений, установлены различия форм СГО: около $\frac{2}{3}$ всех случаев соответствовали фиброзирующей форме очага без наличия экссудативного воспаления. В остальных случаях кроме фиброза и остеосклероза, очаги остеомиелита содержали микроабсцессы, внутри которых обнаружены мелкие секвестры. Формы очагов СГО со временем могут переходить из одной в другую. Между фиброзирующей с микроабсцедированием формой СГО и наличием микросеквестров в микроабсцессах выявлена достоверная положительная корреляционная связь средней силы ($r_a = +0,620$). В очагах фиброзирующей формы СГО секвестры в тканях не наблюдали. Выводы: СГО — клинический вариант с латентным течением преимущественно у больных подросткового возраста, при котором отсутствуют макродеструктивные поражения костного мозга и костной ткани инфекционным воспалительным процессом, а именно: крупные абсцессы, значительного размера секвестры, параоссальные абсцессы и свищи. Ключевые слова: склерозирующий гематогенный остеомиелит, патогистологические особенности, морфологические показатели, корреляционный анализ.

Ключові слова: склерозивний гематогенний остеомієліт, патогістологічні особливості, морфологічні показники, кореляційний аналіз

Вступ

Давно відомо, що частина випадків гематогенного остеомієліту (ГО) має клінічний перебіг, який відрізняється від токсичного або септичного за Т. П. Краснобаєвим, тобто проходить без системних, а іноді й виражених локальних ознак інфекційного захворювання [1, 2]. У літературі такий варіант перебігу позначають як клінічно «атиповий», підгострий, первинно-хронічний ГО, остеомієліт із латентним перебігом. Роботи останніх років свідчать, що співвідношення гострого і так званого підгострого ГО поступово змінюються на користь останнього [3]. Ми у своїх дослідженнях схильні позначати такі випадки як «гематогенний остеомієліт із латентним клінічним перебігом» [4].

Досвід сотень патоморфологічних досліджень випадків ГО переконує, що остеомієліт із латентним перебігом не є однорідним поняттям, оскільки подібну клінічну картину можна спостерігати в разі уражень принципово різних форм, найчастіше абсцесу Броді як деструктивної форми та склерозивного гематогенного остеомієліту (СГО) типу Гарре як переважно фіброзивної форми [4, 5]. Остання створює найбільші труднощі для диференційної діагностики, насамперед із пухлинами та пухлиноподібними захворюваннями [6, 7].

Грунтовних патоморфологічних досліджень СГО на значному матеріалі з урахуванням клінічних, клініко-лабораторних даних та застосуванням морфологічних критеріїв оцінювання стану тканин ураженої кістки дотепер не проведено. Результати градаційно-частотного та кореляційного аналізів мають поглибити уявлення про особливості будови осередків і сприяти диференційній діагностиці та відпрацюванню оптимальної тактики хірургічного та консервативного лікування.

Мета дослідження: на підставі патоморфологічних та градаційно-морфометричних досліджень осередків ураження кісток встановити статистичні відмінності між окремими формами та характеристики кореляційних зв'язків між морфологічними показниками осередків ураження кісток хворих на склерозивний гематогенний остеомієліт типу Гарре.

Матеріал та методи

Матеріалом дослідження були фрагменти уражених тканин патологічно змінених кісток 25 хворих із клінічно встановленим СГО, яким за відповідними показаннями виконували операції некректомії з подальшою пролонгованою антибіотикотерапією. П'ятьом хворим операції

некректомії виконували двічі (інтервали між резекціями 6, 13, 18, 33 і 53 міс.), одній — тричі (1 та 30 міс.). Тканини осередків СГО, резектовані з інтервалами, оцінювали як окремі випадки. За локалізацією осередків СГО розподіл матеріалу такий: великогомілкова кістка — 12 випадків; ключиця — 9; стегнова кістка — 4; малогомілкова — 2; плечова, таранна, клубова, лобкова, ребро — по 1.

Усього виконано 32 гістологічних та напівкількісних гістоморфометричних дослідження. Після патогістологічного аналізу градаційно квантифіковано низку морфологічних показників, які різнобічно характеризують стан уражених тканин осередку. На основі цих показників проведено градаційно-частотний та кореляційний аналіз непараметричних даних з обчислюванням коефіцієнта асоціації, його абсолютного значення, знака та ступеня вірогідності.

Результати та їх обговорення

Клінічні та клініко-лабораторні показники. Результати статистичного та градаційно-частотного аналізу обох форм СГО за деякими клінічними, клініко-лабораторними та морфологічними показниками наведено в табл. 1. Середній вік хворих на СГО становив близько 16 років, причому пацієнтів віком понад 20 років було лише 6. Можна вважати, що це захворювання розвивається переважно в дітей та підлітків. Загальна давність захворювання за окремих форм СГО значно варіювала, особливо за фіброзивної, коли тривалість хвороби перевищувала середні показники в групі з фіброзивною формою з мікроабсцедуванням. Утім, серед хворих на СГО з найкоротшими термінами давності (до 4 міс. включно, усього 6 випадків) 4 відповідали фіброзивній формі, а 2 — фіброзивній із мікроабсцедуванням. Середній параметр умовної площі зображення патологічного осередку в групі хворих із фіброзивною формою з мікроабсцедуванням перевищував значення в групі з фіброзивною формою СГО.

Серед клініко-лабораторних показників середні параметри питомої кількості лейкоцитів крові, частки паличкоядерних лейкоцитів, ШОЕ, аглютинації золотистого стафілокока та антистрептолізину О в групі хворих із фіброзивною формою СГО з мікроабсцедуванням були підвищені порівняно з середніми величинами цих показників у групі з фіброзивною формою ураження, а середнє значення вмісту С-реактивного протеїну виявилось, навпаки, вищим у групі хворих на фіброзивну форму.

Таблиця 1

Середні параметри та частоти трапляння окремих градацій клінічних, клініко-лабораторних та морфологічних показників, які характеризують стан патологічних процесів у кістках хворих на окремі форми склерозивного гематогенного остеомієліту (типу Гарре)

Показник	Характеристики показників	Групові вимірні та частотні параметри у хворих на склерозивний остеомієліт Гарре	
		Форма фіброзивна	Форма фіброзивна з мікроабсцедуванням
Клінічні:			
Вік хворих, роки	Параметричний	20 * 16,57 ± 2,90	12 * 15,96 ± 2,25
Давність захворювання, міс.	Параметричний показник, вимірюється у місяцях	16 * 60,81 ± 38,29	8 * 16,25 ± 6,78
Умовна площа зображення патологічного осередку на рентгенограмі або МРТ-скані перед біопсією, см × см	Параметричний	15 * 12,25 ± 1,95	9 * 13,44 ± 3,64
Клініко-лабораторні:			
Лейкоцити крові, тис в 1 мм ³	Параметричний	14 * 6,62 ± 0,36	9 * 7,02 ± 0,62
Паличкоядерні лейкоцити, %	Параметричний	13 * 2,54 ± 0,56	9 * 5,22 ± 1,50
Швидкість осідання еритроцитів (ШОЕ), мм/год	Параметричний	14 * 15,36 ± 3,37	9 * 21,89 ± 4,55
С-реактивний протеїн, у. о.	Параметричний	10 * 30,60 ± 11,68	6 * 20,00 ± 6,51
Аглютинація з полівалентним штамом золотистого стафілокока, показники діагностичного титру ⁻¹	Параметричний	11 * 887,27 ± 206,22	6 * 960,00 ± 143,11
Антистрептолізин-О, МО/мл	Параметричний	11 * 254,55 ± 42,35	6 * 266,67 ± 66,67
Морфологічні:			
Форма осередку склерозивного остеомієліту Гарре	Непараметричний Низький ступінь — форма фіброзивна	20/32 ** 62,50 %	—
	Високий ступінь — форма фіброзивна з мікроабсцедуванням	—	12/32 ** 37,50 %
Вид продуктивного запалення у фіброзній тканині осередку	Непараметричний Низький ступінь: переважає запалення низької активності	19/20 ** 95,00 %	10/12 ** 83,33 %
	Високий ступінь: переважає запалення високої активності	1/20 ** 5,00 %	2/12 ** 16,67 %
Наявність дрібних секвестрів	Непараметричний Низький ступінь: відсутні	—	6/12 ** 50,00 %
	Високий ступінь: присутні	—	6/12 ** 50,00 %

* У таких комірках вміщено кількість випадків, М ± m.

** У таких комірках вміщено кількість випадків, які відповідають цій градації / загальна кількість випадків, частота трапляння (%).

Проте, слід зазначити, що параметри деяких із названих клінічних та клініко-лабораторних показників сильно варіювали, що зумовило недостатню статистичну вірогідність відмінностей між середніми. Серед даних, наведених у табл. 1, лише середній показник частки паличкоядерних лейкоцитів у групі хворих на фіброзивну форму СГО був нижчим порівняно з групою, яка мала фіброзивну форму з мікроабсцедуванням (p < 0,1).

Патоморфологічні зміни в осередках ураження. Осередки СГО характеризувалися нечіткістю меж: уражені ділянки поступово переходили в мало змінені частини кістки. Ділянки зміненої кістки займали частину органу, проте нерідко траплялося ураження половини, двох третин або навіть субтотальне (рис. 1). На рентгенограмах та КТ-сканах спостерігали помірне «здуття» кістки в ділянці осередку, гіперостоз, значне

потовщення кортексу через утворення різної щільності ендостальних та періостальних регенератів, які часто повністю були асимільовані з кортексом і спільно піддавалися перебудові. Ущільнення тканини в кістковомозковій порожнині було пов'язане з ростом ендостальних кісткових регенератів. У деяких випадках на фоні фіброзу та остеосклерозу траплялися дрібні ділянки остеодеструкції у вигляді поліморфних розширених резорбційних порожнин, що справляло враження щільної тканини, «грубо поїденої моллю» (рис. 2).

Загалом патологічні зміни кістки, ураженої СГО, являють собою топографічно складне поєднання фіброзних, остеорезорбтивних та остеорепаративних проявів (рис. 3). У компактній кістці, яка містила нерівномірно виражені, подекуди доволі широкі резорбційні порожнини, часто визначали малі та великі інтерстиційні остеонекрози. Найбільш збережені ділянки кортексу здебільшого мали остеонну будову, хоча в них траплялися поодинокі об'ємні порожнини. В інших місцях компактна кістка кортексу настільки рарифікована, що навіть важко було визначити періостальну та ендостальну поверхні, а на виявлених залишках кортексу містилися багаточисленні періостальні кісткові регенерати, зазвичай, представлені губчастою кісткою. Значні за розміром кісткові регенерати від ендостальної поверхні поширювалися всередину кістковомозкової порожнини.

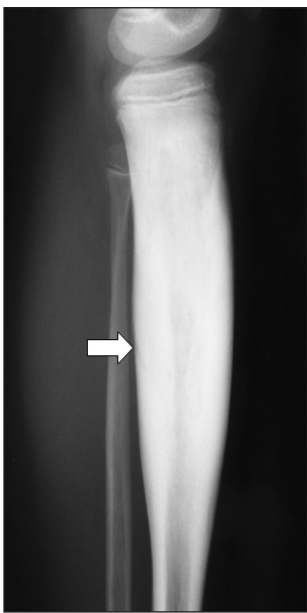


Рис. 1. Рентгенограма хворого Г., 13 років. Різко виражений остеосклероз (стрілка) потовщеної великогомілкової кістки, остеомієліт Гарре

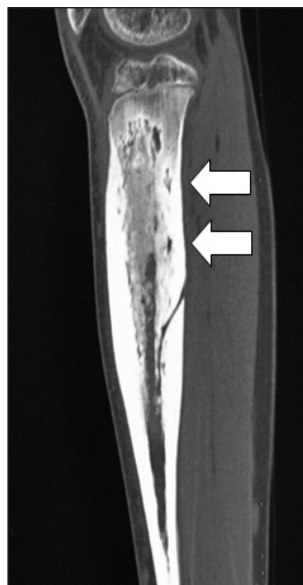

Рис. 2. КТ-скан хворого Г., 13 років. Різке потовщення кортексу та осередки остеорезорбції (стрілки) в ньому та спонгіозу великогомілкової кістки, остеомієліт Гарре

Товсті періостальні регенерати, сильно рарифікований кортекс та губчасті ендостальні кісткові регенерати були асимільовані в єдине ціле так, що ледь розмежовувалися і спільно перебудовувалися.

В окремих резорбційних порожнинах можна було розрізнити ознаки тривалої перебудови, із підвищеною кількістю остеокластів та активних остеобластів. Кістковомозкові порожнини в міжтрабекулярних проміжках містили досить щільну фіброзну тканину з хаотично розташованими пучками колагенових волокон та осередки мононуклеарно-макрофагально-плазмоцитарної інфільтрації (рис. 4). У разі, коли інфільтрати були розрізненими, локалізувалися серед слабо інфільтрованої фіброзної тканини, активність такого продуктивного запалення позначали як низьку. Якщо в комірках спонгіозу запальна клітинна інфільтрація була значною, навіть зливною, а інфільтрати — щільними, із домішкою нейтрофілоцитів, активність неспецифічного продуктивного запалення вважали високою (рис. 5).

Для всіх випадків СГО характерними були виражені ознаки перебудови компактної та губчастої кістки, що разом із періостальними та ендостальними регенератами створювали картину рарифікації, яка іноді нагадувала примхливі проліферати кісткової тканини у випадку остеосаркоми (рис. 6, 7). У кортексі містилися поліморфні резорбційні порожнини, на стінках одних у збільшеній кількості виявляли багатоядерні остеокласти (переважання ознак фази резорбції), на інших — нашарування активних остеобластів (переважання ознак фази остеогенезу). Разом це свідчить про високу активність процесів перебудови кісткової тканини кортексу та спонгіозу.

Приблизно в кожному третьому випадку СГО серед резорбційних порожнин у кортексі та ендостальних регенератів, які заповнювали кістковомозкову порожнину, траплялися дрібні осередки гнійно-деструктивного запалення у вигляді мікроабсцесів (рис. 7). У центрі подібних абсцесів виявили скупчення нейтрофілоцитів та макрофагів, часто з домішкою фібрину, у деяких мікроабсцесах також візуалізували мікросеквестри з ознаками тривалої остеорезорбції у вигляді численних остеокластів на поверхнях (рис. 8). Стінки мікроабсцесів були побудовані з незрілої сполучної тканини в стані активного ексудативного запалення. Крім наявності мікроабсцесів, характеристики стану тканин ураженої кістки (фіброзування, запальна інфільтрація, перебудова) за обох форм СГО були практично однотипними.

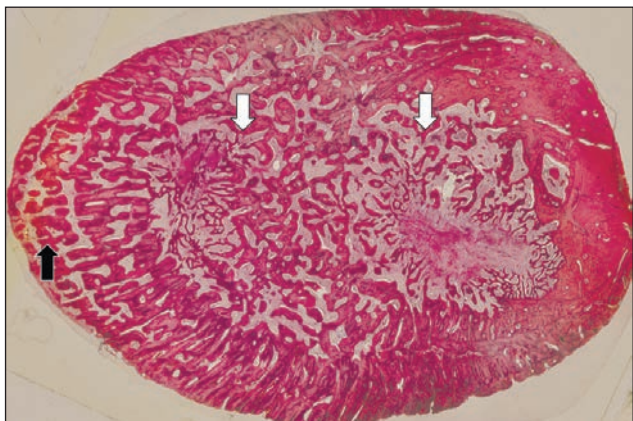


Рис. 3. Гістопрепарат ключиці хворого Е., 14 років. Поширені ендостальні (білі стрілки) та періостальні (чорна стрілка) губчасті кісткові регенерати та патологічна перебудова кортексу. Остеомієліт Гарре. Гематоксилін та еозин, зб. 10

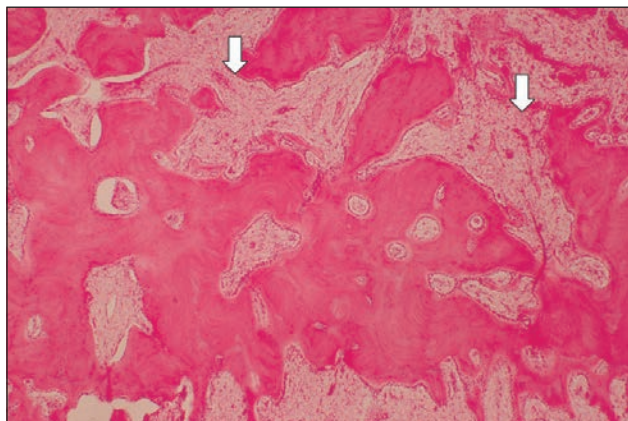


Рис. 6. Гістопрепарат ключиці хворої К., 17 років. Патологічна перебудова кортексу та асимільованого періостального регенерату з утворенням значних резорбційних порожнин (стрілки). Гематоксилін та еозин, зб. 30

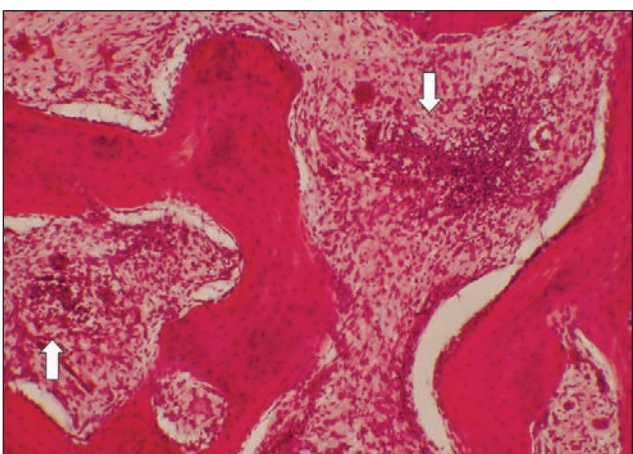


Рис. 4. Гістопрепарат ключиці хворого Е., 14 років. Осередкові мононуклеарно-макрофагально-плазмочитарні інфільтрати (стрілки), що свідчать про продуктивне запалення низької активності у фіброзній тканині. Гематоксилін та еозин, зб. 75

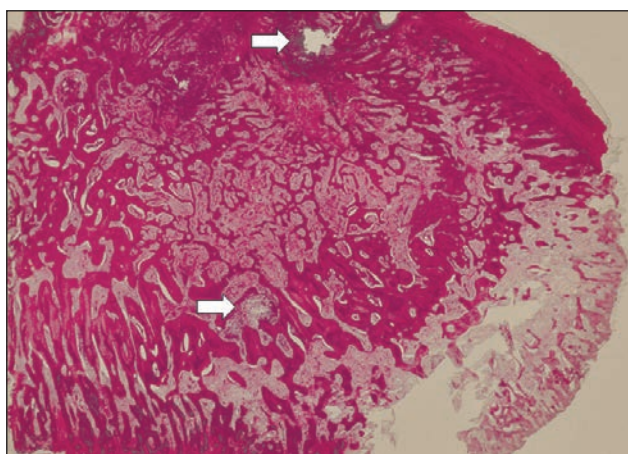


Рис. 7. Гістопрепарат ключиці хворої Ч., 10 років. Форма склерозивного остеомієліту Гарре фіброзна з мікроабсцедуванням. Мікроабсцеси (стрілки). Гематоксилін та еозин, зб. 20

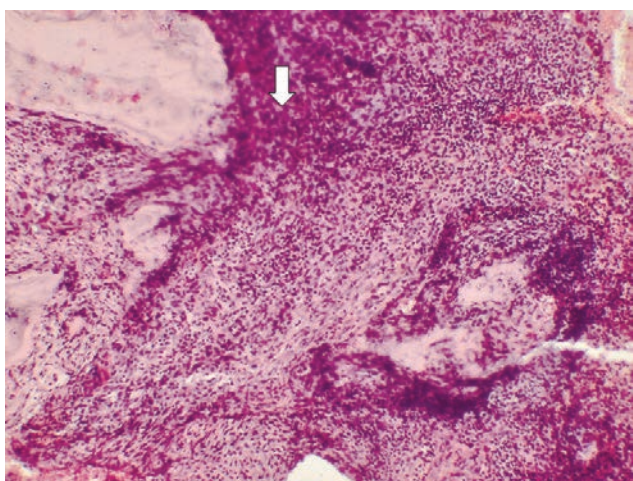


Рис. 5. Гістопрепарат ключиці хворої О., 14 років. Щільна мононуклеарно-макрофагально-плазмочитарна інфільтрація (стрілка), що відповідає продуктивному запаленню високої активності, у фіброзній тканині в комірках спонгіози. Гематоксилін та еозин, зб. 75

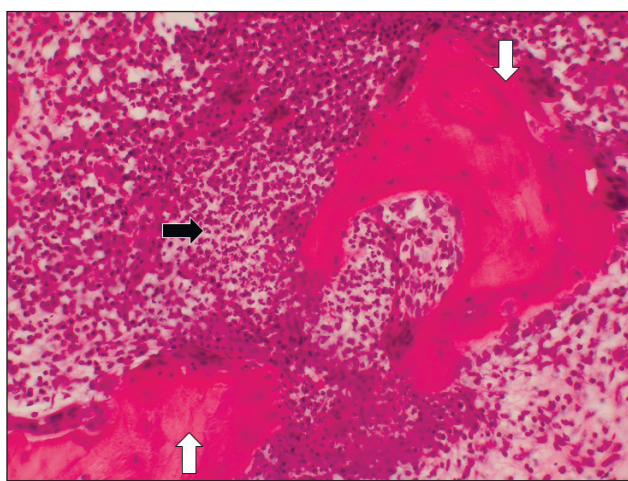


Рис. 8. Гістопрепарат ключиці хворої К., 17 років. Мікро-секвестри за фіброзної з мікроабсцедуванням форми остеомієліту Гарре. Гнійний ексудат (чорна стрілка) у мікроабсцесі. Остеокластична резорбція дрібних секвестрів (білі стрілки). Гематоксилін та еозин, зб. 150

Співставлення морфологічних особливостей форми осередків у резектатах, одержаних від того самого хворого в різні терміни (інтервали між операціями були різні), виявило, що в трьох випадках форма осередку залишалась однаковою (два — форма фіброзівна з мікроабсцедуванням, один — фіброзівна), а в трьох змінилася під час першої операції — фіброзівна з мікроабсцедуванням, під час другої — фіброзівна.

Морфологічні показники. У процесі градаційно-частотного аналізу встановлено, що частіше (в 1,67 разів) траплялися випадки фіброзівної форми осередку ураження за СГО, в іншій частині виявлено форму фіброзівну з мікроабсцедуванням. У разі фіброзівної форми склерозивного гематогенного остеомієліту більшість випадків мали продуктивне запалення низької активності, за умов форми фіброзівної з мікроабсцедуванням поза межами мікроабсцесів також переважало запалення низької активності. Проте частка випадків із запаленням високої активності була втричі більшою, ніж за фіброзівної форми (різниця частот статистично невірогідна). У разі форми фіброзівної з мікроабсцедуванням на території мікроабсцесів траплялися мікросеквестри в половині випадків, в інших їх не визначали.

Кореляційні зв'язки між морфологічними показниками. Дослідження кореляційних зв'язків між окремими морфологічними показниками з обчислюванням коефіцієнта асоціації (табл. 2) встановило позитивний, але дуже слабкий за абсолютною величиною коефіцієнта зв'язок між формою осередку СГО (фіброзівна, фіброзівна з мікроабсцедуванням) та видом продуктивного запалення у фіброзній тканині осередку (високої, низької активності), а також між видом продуктивного

запалення та наявністю/відсутністю дрібних секвестрів. Лише пара показників «форма осередку склерозивного остеомієліту» та «наявність дрібних секвестрів» виявила позитивний зв'язок середньої сили, із високовірогідним значенням коефіцієнта асоціації.

Обговорення. У результаті проведеного дослідження встановлено, що за склерозивного гематогенного остеомієліту ураження кісток є морфологічно, структурно неоднорідними. З одного боку, стереотипними патологічними змінами, які спостерігають у кожному клінічному випадку, є значне дифузне фіброзування кістково-мозкових порожнин спонгіози та регенератів, активна перебудова з поступовим переважанням остеосклерозу, персистування неспецифічного продуктивного запалення, з іншого, у частині випадків персистують дрібні ділянки ексудативного запалення — мікроабсцеси.

Попередні дослідники склерозивного гематогенного остеомієліту підкреслюють, що первинно-хронічний остеомієліт є негнійним запаленням [8]. Ми ж встановили, що принаймні в третині випадків гнійно-запальний процес усе ж спостерігається, проте у вигляді мікроабсцесів. Наші дані узгоджуються з думкою авторів, які на своєму матеріалі виявили мікроабсцеси у 11 із 30 випадків первинно-хронічного остеомієліту [9].

Обидві форми склерозивного гематогенного остеомієліту не завжди є проявом хронічного гематогенного остеомієліту. Так званий підгострий або первинно-хронічний гематогенний остеомієліт — це випадки, за яких гостра стадія, тобто первинне запалення в тканинах кістки, до цього не змінене, мала латентний (клінічно прихований, малосимптомний або безсимптомний) перебіг.

Таблиця 2

Результати кореляційного аналізу зв'язків між окремими морфологічними показниками стану патологічних змін у кістках хворих на СГО типу Гарре. Кореляції «морфологія – морфологія»

Морфологічний показник		n, кількість уражених випадків з обома показниками	Коефіцієнт асоціації та вірогідність його параметра		
перший	другий		r_a	t_Φ	Оцінка вірогідності r_a за $k = n-1, p$
Форма осередку склерозивного остеомієліту Гарре	Вид продуктивного запалення у фіброзній тканині осередку	32	+0,194	1,117	> 0,1
Те саме	Наявність дрібних секвестрів	32	+0,620	4,472	< 0,001
Вид продуктивного запалення у фіброзній тканині осередку	Те саме	32	+0,120	0,685	> 0,1

Примітки: r_a — значення коефіцієнта асоціації; t_Φ — значення критерію Стюдента в разі оцінювання вірогідності параметра зв'язку r_a ; p — імовірність помилки.

Серед досліджених нами зразків було 6 випадків, де тривалість клінічної симптоматики не перевищувала 4 міс. включно, серед них 2 давністю до 2 міс., при цьому візуалізаційні методи давали підстави підозрювати ураження кістки, а за даними біопсійно-морфологічного дослідження встановлено діагноз СГО. Отже, випадки СГО — такі, коли гостра стадія ГО не прогресує до деструкції кісткового мозку та кісткової тканини з утворенням макроабсцедивного осередку, а втілюється або у винятково продуктивне запалення лише з фіброзуванням (частіше), або з фіброзуванням та мікроабсцесами. Із цих міркувань реально припустити, що в практиці можуть траплятися випадки, коли обидві форми СГО можна спостерігати вже як прояви гострої стадії остеомиєліту.

Утім, морфогенез СГО не слід завжди вважати як однозначний. Нам довелося гістологічно діагностувати в дитини 8 років послідовне субтотальне ураження на СГО обох кісток гомілки (спочатку малогомілкової у формі фіброзивного, через 2 роки великогомілкової у формі фіброзивного з мікроабсцедуванням, обидві кістки — із патологічним подовженням), яке розвинулося внаслідок нелікованого метафізарного деструктивного осередку (за даними рентгенологічного дослідження) у дворічному віці.

Отже, визнаючи, що СГО є запальним ураженням тканин кістки з особливим латентним клінічним перебігом, слід зазначити, що морфогенез його неоднорідний: поряд із випадками, які від початку не проходять запальної деструкції кісткового мозку та кісткової тканини, а в патоморфологічній картині домінують фіброзивні та остеосклерозивні зміни, можуть виникати ситуації, коли після загоєння первинного деструктивного осередку в гостру стадію процес поширюється та переходить в одну із згаданих форм СГО. Причинами таких еволютивних змін форм запального процесу в ураженій кістці можуть бути, з одного боку, варіації кількості та ступеня патогенності збудників, які персистують у тканинах, з іншого — фактори загального та місцевого імунітету, які не залишаються сталими впродовж місяців та років перебігу остеомиєліту. На нашу думку, неможливість виділити з тканин ураженої кістки бактерії-збудники СГО у понад 40 % випадків, остаточно не доводить відсутність участі патогенних бактерій як етіологічного фактора в патогенезі СГО [10, 2]. Ці аспекти патогенезу, на нашу думку, передбачають подальші дослідження кореляцій клінічних, імунологічних та морфологічних показників у хворих на СГО.

Деякі клінічні та клініко-лабораторні показники за різних форм СГО відрізняються за середніми значеннями. Найсуттєвіші з них: частка паличкоядерних лейкоцитів та ШОЕ, які підвищені в групі хворих на форму фіброзивну з мікроабсцедуванням. Серед випадків форми СГО фіброзивної з мікроабсцедуванням продуктивне запалення високої активності визначають частіше, ніж серед випадків фіброзивної форми.

Диференційна діагностика двох основних форм СГО може мати значення для вибору клінічної тактики лікування цього захворювання. Найінформативнішими ми вважаємо результати КТ- або МРТ-обстеження кістки: якщо на КТ-сканах серед дифузного склерозування виявляють осередки деструкції більших розмірів у вигляді поліморфних комірочок, можна очікувати в цих ділянках мікроабсцеси (рис. 2). Ми переконані, що така форма СГО передбачає агресивніші методи лікування — як хірургічного, так і консервативного.

Встановлені в наведеному дослідженні частоти трапляння окремих патологічних змін за певної форми СГО сприятимуть покращенню патогістологічної диференційної діагностики остеомиєліту та деяких інших процесів, наприклад нон-ходжкінської лімфоми та плазмоцитарної мієломи, а також відкриють перспективу для вибору правильної тактики хірургічного лікування СГО [11].

Виявлені кореляційні залежності між окремими морфологічними показниками ураження в осередках СГО дають підстави для прогнозування вираженості одних патологічних змін за відомими значеннями інших, наприклад визначення форми фіброзивної з мікроабсцедуванням може передбачати присутність мікросеквестрів в осередку ураження на СГО, навпаки, фіброзивна форма свідчить про відсутність секвестрів.

Щодо методів лікування СГО, то більшість авторів схиляються до необхідності поєднувати консервативне та хірургічне лікування [3, 11]. Певні труднощі становить вибір методу резекції уражених тканин кістки — внутрішньоосередкова, крайова чи блок-резекція. Імовірно, що обсяг резекції уражених тканин кістки залежить від розмірів осередку: чим більше ураження, тим більше показань для блок-резекції. Зокрема, в одній із робіт наведено інформацію про лікування 15-річної дівчинки, якій після невдалого консервативного лікування виконали блок-резекцію фрагмента ураженої кістки

довжиною 12 см із наступною кістковою пластикою та циркулярною фіксацією. Автори вважають, що блок-резекція частини кістки є ефективним та безпечним методом лікування СГО [12]. Зрозуміло, виконання резекції кістки певного обсягу слід доповнювати тривалим (до 1,5–2 міс. і довше) застосуванням антибіотикотерапії остеотропними препаратами у відповідних дозах [11, 13].

Висновки

Склерозивний гематогенний остеомиєліт (СГО) типу Гарре є варіантом перебігу захворювання переважно у хворих підліткового віку, за якого відсутні макродеструктивні прояви ураження кісткового мозку та кісткової тканини інфекційним запальним процесом, а саме: великі абсцеси, значного розміру секвестри, параоссальні абсцеси та фістули. За клінічними та клініко-лабораторними показниками здебільшого не виявляють ознак токсичного характеру захворювання, властивого класичному варіанту перебігу ГО.

Незважаючи на загальну подібність морфологічних проявів, форми склерозивного остеомиєліту є неоднорідними: близько $\frac{2}{3}$ усіх випадків відповідають фіброзивній формі, де відсутні навіть дрібні осередки ексудативного запалення. У близько $\frac{1}{3}$ усіх випадків, крім фіброзу та остеосклерозу, осередки остеомиєліту містять деяку кількість мікроабсцесів, тобто ділянок ексудативного гнійного запалення, у середині яких трапляються дрібні секвестри. Унаслідок хірургічного та консервативного лікування, а можливо й загострення інфекційного запального процесу в осередках СГО, їх форми можуть переходити одна в одну.

У випадках довготривалого перебігу СГО (4–6 років) серед резектованого морфологічного матеріалу частіше визначають фіброзивну форму захворювання, у разі коротших термінів (1–2 роки) — фіброзивну з мікроабсцедуванням.

За результатами клініко-лабораторних досліджень відмінності різних форм СГО виявилися найбільшими за середніми показниками частки паличкоядерних нейтрофілів та ШОЕ — в разі форми фіброзивної з мікроабсцедуванням вони перевищують параметри, визначені за форми фіброзивної.

Випадки склерозивного гематогенного остеомиєліту з продуктивним запаленням високої активності в тканині осередку СГО за форми фіброзивної з мікроабсцедуванням спостерігали

в гістологічному матеріалі резектатів дещо частіше, ніж за форми фіброзивної.

Між формою осередку СГО та наявністю дрібних секвестрів у мікроабсцесах в ураженій кістці встановлено вірогідний позитивний кореляційний зв'язок середньої сили ($r_a = +0,620$), який свідчить, що наявність мікросеквестрів пов'язана з формою СГО фіброзивною з мікроабсцедуванням. При цьому за фіброзивної форми секвестри в тканинах осередків узагалі не трапляються.

Конфлікт інтересів. Автори декларують відсутність конфлікту інтересів.

Список літератури

1. Pathophysiology and pathogenesis of osteomyelitis [Online] / M. Roy, J. S. Somerson, K. G. Kerr, J. L. Conroy // *Osteomyelitis* / Ed. M. S. Baptista. — InTech, 2012. — Available from : <http://www.intechopen.com/books/osteomyelitis/pathophysiology-and-pathogenesis>.
2. Osteoarticular infections in young children: what has changed over the last years? / D. Ceroni, G. Kampourglou, R. Anderson [et al.] // *Swiss Med. Wkly.* — 2014. — Vol. 144. — Article w13971. — DOI: 10.4414/smww.2014.13971.
3. Dartnell J. Haematogenous acute and subacute paediatric osteomyelitis. A systematic review of the literature / J. Dartnell, M. Ramachandran, M. Katchburian // *J. Bone Joint Surg. Br.* — 2012. — Vol. 94 (5). — P. 584–595. — DOI: 10.1302/0301-620X.94B5.28523.
4. Особливості клініко-морфологічної картини та діагностики «атипових форм» гематогенного остеомиєліту довгих кісток / В. В. Григоровський, М. П. Грицай, А. С. Гордій, А. В. Григоровська // *Ортопедия, травматология и протезирование.* — 2015. — № 1. — С. 5–11. — DOI: 10.15674/0030-5987201515-11.
5. Григоровский В. В. Аспекты патоморфологии и номенклатуры в современной классификации неспецифических остеомиелитов / В. В. Григоровский // *Ортопедия, травматология и протезирование.* — 2013. — № 3 (592). — С. 77–87. — DOI: 10.15674/0030-59872013377-87.
6. Primary chronic sclerosing (Garré's) osteomyelitis in children / E. Segev, S. Hayek, F. Lokiec [et al.] // *J. Pediatr. Orthop. B.* — 2001. — Vol. 10 (4). — P. 360–364.
7. Garre's chronic sclerosing osteomyelitis with sacral involvement in a child / S. Franco-Jiménez, J. F. Romero-Aguilar, S. Bervel-Clemente [et al.] // *Rev. Esp. Cir. Ortop. Traumatol.* — 2013. — Vol. 57 (2). — P. 145–149. — DOI: 10.1016/j.recot.2012.11.003.
8. Bruder E. Pathology of osteomyelitis / E. Bruder, G. Jundt, G. Eyrich // *Osteomyelitis of the jaws* / Eds. M. M. Baltensperger, G. K. H. Eyrich. — Springer Berlin Heidelberg, 2009. — P. 121–133.
9. Is primary chronic osteomyelitis a uniform disease? Proposal of a classification based on a retrospective analysis of patients treated in the past 30 years / M. Baltensperger, K. Grätz, E. Bruder [et al.] // *J. Craniomaxillofacial Surg.* — 2004. — Vol. 32 (1). — P. 43–50.
10. Vienne P. Osteomyelitis Sclerosans Garré / P. Vienne, G. U. Exner // *Orthopade.* — 1997. — B. 26 (10). — S. 902–907.
11. Chronic haematogenous osteomyelitis in children. An unsolved problem / H. W. Jones, V. L. Beckles, B. Akinola [et al.] // *J. Bone Joint Surg. Br.* — 2011. — Vol. 93-B (8). — P. 1005–1010. — DOI: 10.1302/0301-620X.93B8.25951.
12. New treatment option for sclerosing osteomyelitis of Garré / D. Nikomarov, M. Zaidman, A. Katzman [et al.] // *J. Pedi-*

atr. Orthop. B. — 2013. — Vol. 22 (6). — P. 577–582. —
DOI: 10.1097/BPB.0b013e32836330a6.

13. Garré's sclerosing osteomyelitis: case report / F. B. de Moraes,

T. M. Motta, A. A. Severin [et al.] // Rev. Bras. Ortop. —
2014. — Vol. 49 (4). — P. 401–404. — DOI: 10.1016/j.
rboe.2014.04.010.

DOI: <http://dx.doi.org/10.15674/0030-5987201715-13>

Стаття надійшла до редакції 06.02.2017

MORPHOLOGICAL CHARACTERISTICS AND CORRELATION OF CHRONIC HEMATOGENOUS OSTEOMYELITIS WITH LATENT CLINICAL COURSE (GARRE TYPE)

V. V. Hryhorovskiy, M. P. Hrytsai, A. S. Hordii, O. B. Lyutko, A. V. Hryhorovska

SI «Institute of traumatology and orthopaedics of National academy of medical sciences of Ukraine», Kyiv

✉ Valeriy Hryhorovskiy, MD, Prof. in Pathological Anatomy: val_grigorov@bigmir.net