

УДК 616.717/.718-001.5-089.8-076(045)

DOI: <http://dx.doi.org/10.15674/0030-59872017262-69>

## Локалізація фактора росту ендотелію судин і трансформувального фактора росту- $\beta$ в тканинах навколівідламкової зони після переломів довгих кісток кінцівок у людини

В. В. Григор'єв<sup>1</sup>, О. К. Попсуйшанка<sup>2</sup>, Н. О. Ашукіна<sup>3</sup>, Ф. М. Галкін<sup>4</sup>

<sup>1</sup> КЗ «Черкаська міська лікарня швидкої медичної допомоги № 3». Україна

<sup>2</sup> Харківська медична академія післядипломної освіти МОЗ України

<sup>3</sup> ДУ «Інститут патології хребта та суглобів ім. проф. М. І. Ситенка НАМН України», Харків

<sup>4</sup> Черкаський обласний онкологічний диспансер. Україна

*Objective: to study, using immunohistochemical methods, the content of the vascular endothelial growth factor and transforming growth factor (TGF- $\beta$ ) in tissues adjacent to bone fragments after fracture in humans, as well as in autofibrin obtained in vitro. Methods: biopsy samples (interfragmental fibrin-blood clot, periosteum, muscular and fatty tissue), 9 of the victims recovered from the near fracture zone with fractures of limb bones during their open comparison were studied. In addition, fibrin-blood clots from the venous blood of the same patients obtained during the operation by the method of J. Choukroun were analyzed. Results: 1–2 days after the fracture, vascular endothelial growth factor concentrates in fibrin, forming a fibrin-blood clot in the near-fracture zone. On the 5<sup>th</sup>–12<sup>th</sup> day, the intensity of the reaction to vascular endothelial growth factor in fibrin decreases, or it disappears, and expression of the factor manifests itself in the cells of the regenerate — osteocytes, osteoblasts, fibroblasts, endotheliocytes. 10–12 days after injury, a positive reaction to vascular endothelial growth factor is defined in endotheliocytes and osteoblasts. The reaction to TGF- $\beta$  in fibrin-blood clot and regenerate tissues was observed exclusively in cells. In autologous fibrin clots, vascular endothelial growth factor expression was observed in fibrin, and TGF was observed in the blood cells that remained in it. However, the intensity of the response to vascular endothelial growth factor in fibrin formed in vitro was uneven. Conclusions: vascular endothelial growth factor concentration on the 1–2 day after fracture in the fibrin-blood clot in the near fracture zone is a strong signal for the restoration of blood supply in the area of injury. Expression of TGF- $\beta$  at all times was found only in cells. The uneven distribution of vascular endothelial growth factor in fibrin formed in vitro should be considered when it is used to optimize bone repair. Key words: bone fracture, regeneration, fibrin-blood clot, endothelial growth factor of suction, transforming growth factor.*

*Цель: исследовать с помощью иммуногистохимических методов содержание фактора роста эндотелия сосудов (VEGF) и трансформирующего фактора роста (TGF- $\beta$ ) в тканях, прилежащих к отломкам костей после перелома у людей, а также в аутофибрине, полученном in vitro. Методы: исследованы биоптаты (межфрагментарный фибрин-кровяной сгусток, периост, мышечная и жировая ткани) из околоотломковой зоны 9 пострадавших с переломами костей конечностей во время открытого их сопоставления. Анализировали фибрин-кровяные сгустки из венозной крови тех же пациентов, полученные во время операции по методике J. Choukroun. Результаты: на 1–2-е сутки после перелома VEGF концентрируется в фибрине, образующем фибрин-кровяной сгусток в околоотломковой зоне. На 5–12-е сутки интенсивность реакции на VEGF в фибрине уменьшается или он исчезает, а экспрессия фактора проявляется в клетках регенерата — остеоцитах, остеоблестах, фиброблестах, эндотелиоцитах. Через 10–12 суток после травмы положительная реакция на VEGF определена в эндотелиоцитах и остеоблестах. Реакцию на TGF- $\beta$  в фибрин-кровяном сгустке и тканях регенерата наблюдали исключительно в клетках. В аутологических фибриновых сгустках экспрессию VEGF наблюдали в фибрине, а TGF — в клетках крови, которые остались в нем. Однако интенсивность реакции на VEGF в фибрине, образованном in vitro, была неравномерной. Выводы: концентрация VEGF на 1–2-е сутки после перелома в фибрин-кровяном сгустке в околоотломковой зоне является мощным сигналом для восстановления кровоснабжения в области повреждения. Экспрессия TGF- $\beta$  на всех сроках обнаружена только в клетках. Неравномерное распределение VEGF в фибрине, образованном in vitro, следует учитывать при его использовании для оптимизации репарации кости. Ключевые слова: перелом кости, регенерация, фибрин-кровяной сгусток, фактор роста эндотелия сосудов, трансформирующий фактор роста- $\beta$ .*

**Ключові слова:** перелом кістки, регенерація, фібрин-кров'яний згусток, фактор росту ендотелію судин, трансформувальний фактор росту- $\beta$

## Вступ

Проблема, пов'язана з порушенням процесу зрощення відламків після діафізарного перелому довгих кісток, актуальна. Частота незрощень відламків кісток або їх сповільненого зрощення залишається високою, незважаючи на інтенсивний розвиток індустрії засобів фіксації та створення нових хірургічних технологій [1]. Причини вказаних ускладнень обговорюються в науковій літературі. Деякі фахівці вважають, що вони обумовлені перш за все порушенням методик остеосинтезу, інші на перше місце ставлять тяжкість та об'ємність ушкодження тканин, треті звертають увагу на вплив внутрішніх чинників, які негативно впливають на процес регенерації [2–5].

Проте всі дослідники згодні, що на процес загоєння переломів впливають багато зовнішніх і внутрішніх чинників. Але питання в тому, що є пріоритетним? Стратегічним напрямом розвитку травматології є з'ясування ієрархічної організації репаративного остеогенезу після перелому кістки. Зокрема, важливо зрозуміти, що більшою мірою організує процес — механічні чи біологічні чинники?

Формування нової кістки як в ембріогенезі, так і в процесі загоєння перелому взаємопов'язано та скоординовано з ангиогенезом [6, 7]. Реваскуляризація зони ушкодження є передумовою для репаративного остеогенезу, оскільки кровеносні судини не лише доставляють кисень та живильні речовини до метаболічно активної ділянки регенерації, а й служать джерелом клітин – попередників остеобластів [8, 9]. У процесі загоєння перелому відбувається спочатку утворення фібрин-кров'яного згустку, міграція клітин запалення та малодиференційованих мезенхімальних, для проліферації та диференціації яких в остеогенному напрямку необхідною умовою є утворення кровеносних капілярів [8, 9]. Від швидкості їх формування та кількості залежатиме напрямок диференціації решти клітин і структура (кісткова, хрящова, фіброзна) кінцевого регенерату. Таке припущення є правомірним, оскільки відомо, що в репаративній бластемі клітини, розташовані поблизу новоутворених судин, диференціюються в остеобласти [10].

Встановлено, що одним із механізмів регуляції процесів неангіогенезу є вплив біологічно активних факторів, а саме: фактора росту ендотелію судин (vascular endothelial growth factor —

VEGF) [11, 12], трансформувальних факторів росту (transforming growth factor — TGF) [13], кісткових морфогенетичних білків (bone morphogenetic protein — BMP) [14], тромбоцитарного фактора росту (platelet derived growth factors — PDGF) [15] тощо. Оскільки зазначені фактори пов'язані з тромбоцитами та деякими іншими клітинами білої крові, були запропоновані способи стимуляції остеогенезу шляхом ін'єкцій збагаченої тромбоцитами плазми або імплантацією збагаченого тромбоцитами фібрину [16]. Ці методики вже набули широкого застосування в стоматологічній імплантології [16, 17], а останнім часом їх почали використовувати і в травматології [18]. Зокрема встановлено, що за умов хірургічного лікування перелому параосальне розміщення аутофібрину призводить до утворення в цьому місці кісткового регенерату [18]. Цей факт має бути вивченим для розуміння механізмів регуляції клітинної диференціації під час природнього процесу загоєння перелому. Якщо розглядати роль факторів росту в процесі остеорепарації, то першим питанням є їхня ідентифікація в тканинах, які оточують відламки, починаючи з самих ранніх етапів.

*Мета роботи:* дослідити вміст фактора росту ендотелію судин та трансформувального фактора росту- $\beta$  (TGF- $\beta$ ) у тканинах, прилеглих до відламків кісток після перелому в людей, за допомогою імуногістохімічних методів, а також в їхньому аутофібрині, отриманому *in vitro*.

## Матеріал та методи

Предметом дослідження були тканини, що оточували кінці відламків і які були вилучені в 9 постраждалих із переломами кісток кінцівок під час відкритого їх зіставлення (табл. 1).

Біоптати брали відразу після виконання доступу до відламків. Згусток завжди був щільно адгезований до прилеглих тканин — періосту м'язової або жирової. Гострим ланцетом вирізали одним блоком ділянку тканин (приблизно  $5 \times 5$  мм), в яку входили фібрин-кров'яний згусток із прилеглим періостом і м'язами або жировою тканиною (рис. 1, а).

Паралельно в пацієнтів, які підписали інформовану згоду, під час операції набирали венозну кров і готували фібрин-кров'яний згусток шляхом центрифугування за методикою J. Choukroun [19] і з його верхньої (рис 1, б, біля пінцета) та нижньої частин брали шматочки для імуногістохімічного дослідження.

Таблиця 1

## Характеристика переломів та біоптатів

Пацієнт	Діагноз	Термін після перелому (доба)	Вміст біоптатів
П.	Закритий перелом кісток правого передпліччя	1	– міжфрагментарний фібрин-кров'яний згусток; – м'яз; – жирова тканина
С.	Закритий перелом діяфіза плечової кістки	2	– міжфрагментарний фібрин-кров'яний згусток; – м'яз
О.	Закритий відламковий перелом діяфіза лівої ліктьової кістки	2	– періост із міжфрагментарним фібрин-кров'яним згустком; – жирова тканина
Т.	Відкритий відламковий перелом кісток правої гомілки	5	– міжфрагментарний регенерат; – м'яз
М.	Закритий перелом кісток правої гомілки	8	– періост із міжфрагментарним регенератом; – жирова тканина
Ю.	Закритий перелом правої стегнової кістки	8	– міжфрагментарний фібрин-кров'яний згусток; – кістковий фрагмент
З.	Закритий відламковий перелом діяфіза лівої ліктьової кістки	12	– міжфрагментарний регенерат; – м'яз; – жирова тканина
Ц.	Закритий відламковий перелом обох кісток лівої гомілки	10	– міжфрагментарний регенерат; – м'яз
В.	Закритий перелом лівої плечової кістки	15	– міжфрагментарний регенерат; – м'яз

Роботу виконано з дотриманням сучасних вимог біоетики, що знайшло відображення в позитивному експертному висновку комітету з біоетики ДУ «ПХС ім. проф. М. І. Ситенка НАМН» (протокол № 164 від 18.04.2017).

Одержані біоптати та згустки фіксували в 10 % забуференому формаліні, обробляли відповідно до загальноприйнятих гістологічних методик у гістопроесорі «Microm CP-120» та заливали в парафін [20]. Гістологічні зрізи товщиною 3 мкм виготовляли на ротаційному мікротомі Leica RM2125, депарафінізували, частину з них забарвлювали гематоксиліном та еозином.

Для виявлення в біоптатах фактора росту ендотелію судин (VEGF) і трансформувального фактора росту (TGF) виконували імуногістохімічне дослідження з мишиним антитілом VEGF (клон VG1) та поліклональним антитілом TGF- $\beta$ 3 (Diagnostic BioSystems) із використанням непрямого пероксидазного методу із високотемпературним демаскуванням антигенів EnVision (Dako). Коричнє забарвлення відповідало позитивному результату.

Забарвлені зрізи аналізували під світловим мікроскопом «Olympus BX63» (Olympus Corp., Tokyo, Japan) та фотографували за допомогою цифрової камери DP7 із використанням прикладної програми «CellSensDimension» ver. 510 (Olympus Soft Imaging Solution GmbH, 2013).

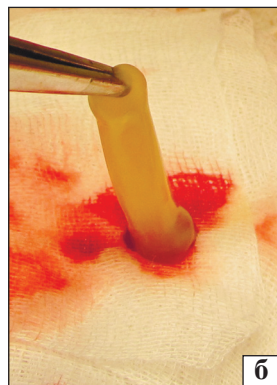
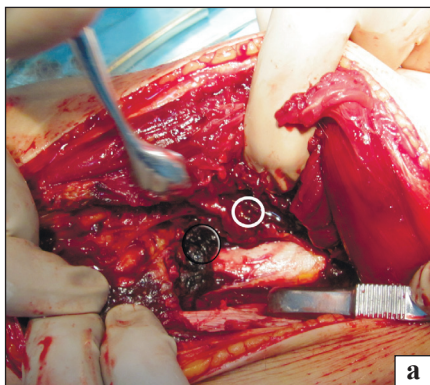
## Результати та їх обговорення

*Локалізація та розподіл фактора росту ендотелію судин у досліджуваних тканинах.* У біоптатах, вилучених на 1–2-гу добу після перелому, позитивну реакцію на VEGF виявлено на території, яку займав фібрин-кров'яний згусток. Фібрин давав реакцію у вигляді насиченого коричневого кольору, що чітко його виділяло на фоні м'язової та жирової тканин (рис. 2). У цих тканинах позитивну реакцію на VEGF спостерігали лише в клітинах ендотелію кровеносних капілярів (вказано стрілкою на рис. 2). Для порівняльного візуального аналізу наводимо мікрофото зрізів з однієї ділянки, розташованої на межі фібрин-кров'яного згустку та м'язів, забарвлених гематоксиліном та еозином, після реакції на VEGF та TGF- $\beta$  (рис. 3). Ми бачимо, що VEGF у фібрині розподіляється дифузно, інтенсивність забарвлення є більшою, ніж у прилеглих м'язах.

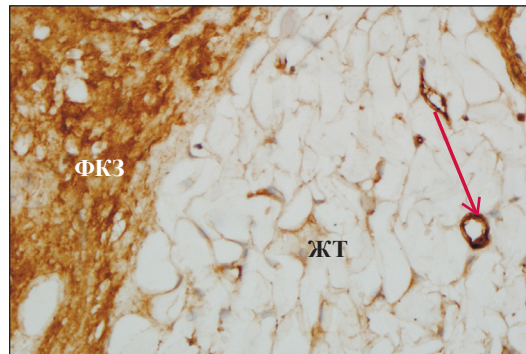
Локалізація VEGF та TGF- $\beta$  у фібрин-кров'яному згустку (1–5-та доба) та регенераті (5–12-та доба), вилучених під час хірургічного лікування пацієнтів із переломами довгих кісток кінцівок, наведена в табл. 2.

Схожі результати отримали L. Q. Dong і співавт. [21] в експериментах на щурах, яким моделювали закритий перелом стегнової кістки. Відмічено експресію VEGF із першого дня після травми.

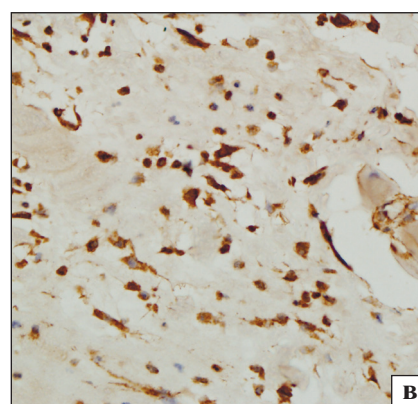
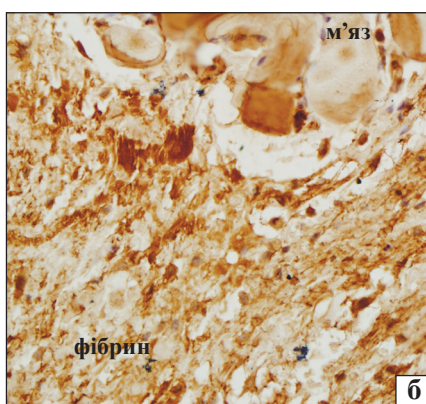
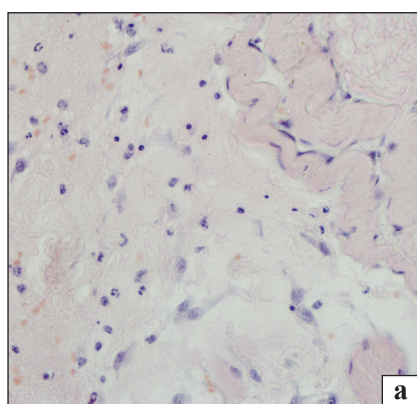




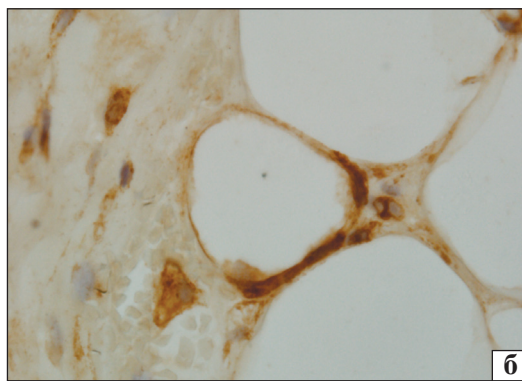
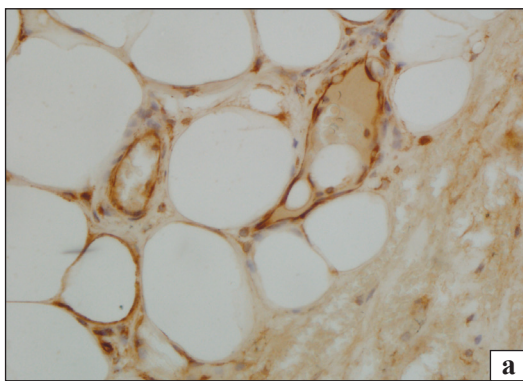
**Рис. 1.** Фото: а) операційна рана в момент вилучення біопсату (окружність) для імуногістохімічного дослідження; б) аутофібриновий згусток після центрифугування (пінцет у верхній частині згустку)



**Рис. 2.** Мікрофото. Позитивна реакція на VEGF у фібрин-кров'яному згустку (ФКЗ) на межі з жировою тканиною (ЖТ) та ендотелії кровоносних капілярів (стрілка), 5-та доба після перелому. Зб. 200



**Рис. 3.** Мікрофото. Фібрин-кров'яний згусток на межі з м'язовою тканиною, 1-ша доба після перелому: забарвлення гематоксилином та еозином (а); виявлення VEGF (б) та TGF-β (в). Зб. 400



**Рис. 4.** Мікрофото. Позитивне забарвлення клітин (ендотеліоцити, періцити, фібробласти) на VEGF у жировій тканині поблизу фібрин-кров'яного згустку, 2-га доба після травми: а) зб. 400; б) зб. 1 000

Це цілком зрозуміло, оскільки нерозчинний фібрин виступає не лише матрицею для вrostання клітин різних диферонів, а й носієм факторів росту — розчинних молекул, які утримуються між фібриновими волокнами [22, 23]. Зокрема, у дослідженнях *in vitro* встановлено, що в збагаченому тромбоцитами фібрині (platelet-rich fibrin — PRF) після центрифугування зберігаються такі ангіогенні фактори, як PDGF і VEGF [23], що дає змогу пояснити клінічний ефект PRF для загоєння ран. Виявлення VEGF на ранніх стадіях загоєння

перелому пов'язано з біологічною роллю цього фактора — він є переважним регулятором ангіогенезу, який у свою чергу є необхідною передумовою відновлення цілісності кістки.

На 1–2-гу добу в матриксі м'язової, жирової та сполучної тканин, які візуалізували на гістопрепаратах поблизу з фібрин-кров'яним згустком, вираженої позитивної реакції на VEGF не спостерігали. Проте експресію цього фактора відмічено в ендотеліоцитах кровоносних судин, супутніх клітинах, лейкоцитах, окремих міоцитах, фіброблестах (рис. 4).

Таблиця 2

**Локалізація VEGF та TGF- $\beta$  у фібрин-кров'яному згустку (1–5-та доба) та регенераті (5–12-та доба), вилучених під час хірургічного лікування пацієнтів із переломами довгих кісток кінцівок**

Доба	Об'єкт, в якому виявлено фактор росту	
	VEGF	TGF
1	фібрин, ендотеліоцити	лейкоцити
2	те саме	те саме
5	фібрин, ендотеліоцити, малодиференційовані клітини, остеобласти, фібробласти	лейкоцити, малодиференційовані клітини, фібробласти
8	ендотеліоцити, остеобласти, фібробласти, фібрин	малодиференційовані клітини, остеобласти, фібробласти
12	остеобласти, фібробласти, остеоцити ендотеліоцити, періцити	остеобласти, фібробласти, остеоцити, ендотеліоцити, періцити

Зі збільшенням терміну після операції (починаючи з 5-ї доби) насиченість забарвлення фібрину в зоні перелому зменшувалася, а кількість клітин із позитивною реакцією на VEGF зростала. Зокрема, позитивне забарвлення виявляли в ендотеліоцитах, малодиференційованих клітинах, остеобластах, фібробластах.

У вилучених на 8-му і 12-ту добу після травми біоптатах картина суттєво змінювалася. У регенераті виявляли залишки фібрину, осередки грануляційної, фіброретикулярної та новоутвореної кісткової тканини дрібнопетлястої структури. Проте позитивну реакцію на VEGF на ці терміни відмічали вже не у фібриновому каркасі, а в клітинах усіх тканин: остеоцитах, остеобластах, фібробластах, ендотеліоцитах. Слід зазначити високу щільність кровоносних капілярів у грануляційній і фіброретикулярній тканинах, в ендотелії яких виявлено виражену реакцію на VEGF у вигляді темно-коричневого забарвлення (рис. 5). Вивчаючи в експериментальних умовах експресію VEGF у ділянці перелому стегнової кістки, L. Q. Dong і співавт. [21] отримали схожі результати. Вони встановили досягнення піку експресії цього фактора на 7-му добу після травми, що супроводжувалося активізацією ангиогенезу.

Із цього можна зробити висновок, що дія VEGF детермінована в часі та реалізується на самому початку процесу загоєння перелому. Через 10–12 днів після травми ми вже бачимо зовсім іншу ситуацію — судинна сітка сформована, VEGF концентрується в ендотеліоцитах та остеобластах.

*Локалізація та розподіл трансформувального фактора росту- $\beta$  у досліджуваних тканинах.* На відміну від VEGF позитивне забарвлення на TGF- $\beta$  у фібрин-кров'яному згустку та тканинах регенерату, які його заміщували в подальшому, виявляли виключно в клітинах. На 1–2-гу добу це були переважно клітини лейкоцитарного ряду (табл. 2). На рис. 3 для порівняння наведено

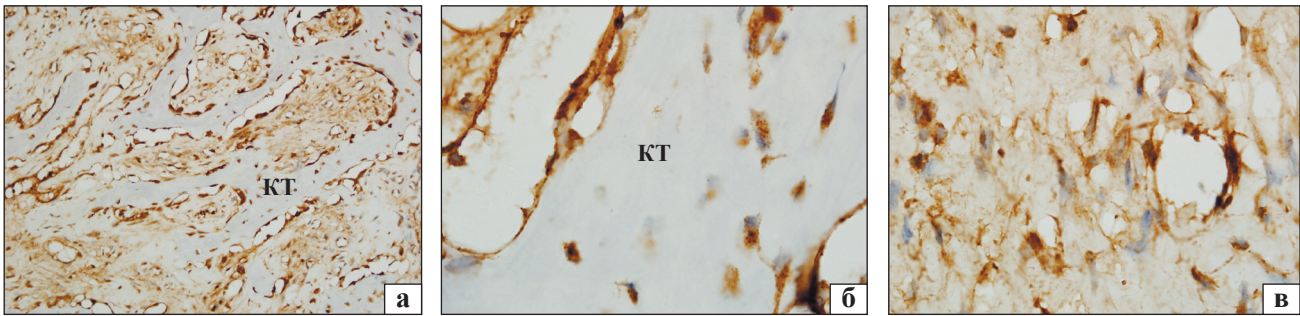
серійні зрізи з однієї ділянки біоптату: 3, б — забарвлені для виявлення VEGF; 3, в — TGF- $\beta$ . Відомо, що фактори росту родини TGF- $\beta$  відіграють ключову роль у процесі розвитку та диференціації більшості тканин хребетних, зокрема контролюють клітинну активність і метаболізм кістки та хряща в онтогенезі. Вони також беруть участь у регуляції різних етапів репаративного остеогенезу [24, 25]. Підвищену експресію лігандів TGF- $\beta$  виявлено в гематомі та сироватці крові пацієнтів із переломами довгих кісток [26].

У прилеглих до зони перелому м'язовій та жировій тканинах експресію TGF- $\beta$ , як і у випадку реакції на VEGF, ми відмічали в клітинах ендотелію, фібробластичного та остеобластичного диферонів, а також в окремих м'язових волокнах.

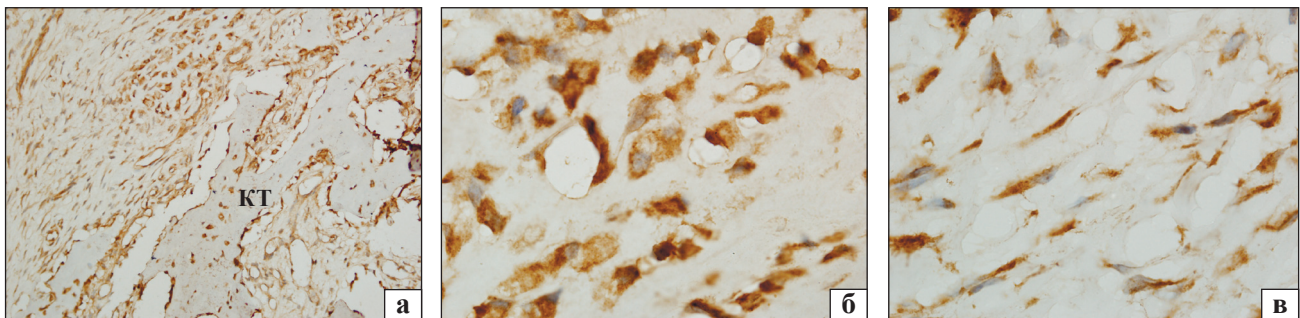
Зі збільшенням терміну спостереження (5–12-та доба) картина, яку візуалізували на гістопрепаратах біоптатів, отриманих із зони перелому та опрацьованих для виявлення TGF- $\beta$ , кардинально не змінювалася. Відповідно, позитивну реакцію виявляли в малодиференційованих клітинах, остеобластах, фібробластах, остеоцитах, ендотеліоцитах, періцитах (рис. 6), що на 12-ту добу співпадало з експресією та VEGF.

*Локалізація та розподіл VEGF і TGF- $\beta$  у фібринових згустках, отриманих з венозної крові у 6 пацієнтів.* Дифузну експресію VEGF спостерігали у фібрині, а TGF — у клітинах крові, які залишилися в ньому після центрифугування. Це дає змогу стверджувати, що аутологічний фібриновий згусток, отриманий за методом Choukroun [19], буде виконувати таку саму функцію, як і фібрин-кров'яні згустки, що утворюються навколо фрагментів кістки після її діафізарного перелому. Проте слід зазначити, що інтенсивність реакції на VEGF була нерівномірною: у верхній частині згустку (по відношенню до пробірки) вона була слабшою порівняно з нижньою, яка межувала з червоним осадом (рис. 7).

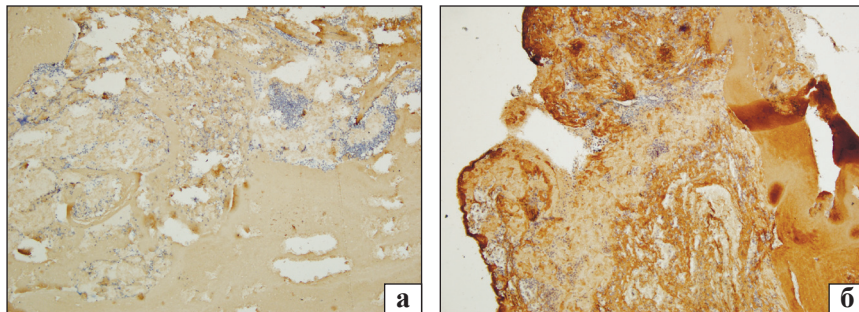




**Рис. 5.** Мікрофото. Молода дрібнопетляста кісткова тканина (КТ) з міжвідламкового регенерату, 12-та доба після перелому. Висока щільність кровоносних капілярів. Позитивна реакція на VEGF в остеюцитах, остеобластах, фібробластах, ендотеліюцитах: зб. 200 (а) і 1 000 (б, в)



**Рис. 6.** Мікрофото. Новоутворена дрібнопетляста кісткова та фіброретикулярна тканини з міжвідламкового регенерату, 12-та доба після перелому. Позитивна реакція на TGF-β в остеюцитах, остеобластах, фібробластах, ендотеліюцитах: а) зб. 200; б) остеобласти, зб. 1 000; в) фібробласти, зб. 1 000



**Рис. 7.** Мікрофото. Фібриновий згусток, отриманий шляхом центрифугування, реакція на VEGF: у верхній (а) і нижній (б) частинах згустку, зб. 100

Це, ймовірно, пов'язано з переміщенням елементів крові, які містять VEGF (зокрема тромбоцитів), у нижню частину згустку під дією відцентрової сили.

Таким чином, у результаті імуногістохімічних досліджень виявлено, що в навколівідламковому фібрин-кров'яному згустку концентрується VEGF. Ми припускаємо, що це відбувається автоматично в процесі коагуляції крові (полімеризації фібриногену) під час вивільнення факторів (зокрема й VEGF) із тромбоцитів, про що свідчить дифузний розподіл VEGF у фібрині. Цим створюється потужний локалізований сигнал, який активізує і спрямовує формування кровоносних капілярів, що є основною передумовою для диференціації клітин в остеобластичному напрямку [10].

Слід зазначити, що з перебігом часу ситуація швидко змінюється і суть змін полягає в тому, що впродовж 10–12 діб фібрин і, відповідно, реакція на VEGF зникає, а на його місці виникає нова тканина, в якій цей фактор уже концентрується в клітинах з активною функцією.

Тепер уявимо сценарій подій, коли фібрин-кров'яний згусток не утворився, що може відповідати реальній клінічній ситуації. Згусток може бути видалений під час операції, або він не сформувався через блокування аглютинації тромбоцитів, наприклад аспірином. У такому випадку кров, залишившись у рідкому стані, просочує тканини, віддаляючись від місця, де має утворитися регенерат. Дифузно розподілившись по тканинах, вона вже не здатна формувати згусток.

Тому висловимо припущення, що в разі порушення топічно локалізованого фібриноутворення в місці перелому необхідної концентрації VEGF не буде, що може спричинити порушення перебігу регенерації. Для перевірки цієї гіпотези необхідні подальші дослідження.

## Висновки

У результаті імуногістохімічного дослідження встановлено, що на 1–2-гу добу після перелому VEGF концентрується у фібрині, який утворює фібрин-кров'яний згусток у навколівдламковій зоні, що є потужним сигналом для відновлення кровопостачання (ангіогенезу) в ділянці ушкодження. Із перебігом часу (5–12-та доба) інтенсивність реакції на VEGF зменшується, або зникає фібрин, а експресія цього фактора виявляється в клітинах утвореного на місці фібрин-кров'яного згустку регенерату — остеоцитах, остеобластах, фібробластах, ендотеліоцитах. Дія VEGF детермінована в часі та реалізується на самому початку процесу загоєння перелому. Через 10–12 діб після травми ситуація змінюється — судинна сітка сформована, VEGF концентрується в ендотеліоцитах та остеобластах.

На відміну від VEGF реакцію на TGF- $\beta$  у фібрин-кров'яному згустку та тканинах регенерату, які його заміщували в подальшому, виявляли виключно в клітинах.

В аутологічних фібринових згустках, отриманих шляхом центрифугування за методом Choukroun, експресію VEGF спостерігали в фібрині, а TGF — у клітинах крові, які залишилися в ньому. Проте інтенсивність реакції на VEGF у фібрині, утвореному *in vitro*, була нерівномірною на відміну від ситуації *in vivo*.

**Конфлікт інтересів.** Автори декларують відсутність конфлікту інтересів.

## Список літератури

- Попсуйшапка А. К. Частота несращения и замедленного сращения отломков при изолированных диафизарных переломах длинных костей конечностей / А. К. Попсуйшапка, О. Е. Ужегова, В. А. Литвишко // Ортопедия, травматология и протезирование. — 2013. — № 1. — С. 39–43. — DOI: 10.15674/0030-59872013139-43.
- Корж Н. А. Репаративная регенерация кости: современный взгляд на проблему. Стадии регенерации (сообщение 1) / Н. А. Корж, Н. В. Дедух // Ортопедия, травматология и протезирование. — 2006. — № 1. — С. 77–84.
- Fracture Repair / С. Sfeir, L. Ho, В. А. Doll [et al.] // Bone regeneration and repair. Biology and clinical applications / Eds. J. R. Lieberman, G. E. Friedlaender. — Humana Press, 2005. — P. 21–44.
- Marti R. K. Osteotomies for posttraumatic deformities / R. K. Marti, R. J. van Heerwaarden. — Georg Thieme Verlag, 2008. — 704 p.
- Marsell R. The biology of fracture healing / R. Marsell, T. A. Einhorn // Injury. — 2011. — Vol. 42 (6). — P. 551–555. — DOI: 10.1016/j.injury.2011.03.031.
- Kanczler J. M. Osteogenesis and angiogenesis: the potential for engineering bone / J. M. Kanczler, R. O. Oreffo // Eur. Cell Mater. — 2008. — Vol. 15. — P. 100–114. — DOI: 10.22203/eCM.v015a08.
- Sivaraj K. K. Blood vessel formation and function in bone / K. K. Sivaraj, R. H. Adams // Development. — 2016. — Vol. 143 (15). — P. 2706–2715. — DOI: 10.1242/dev.136861.
- Angiogenesis in bone regeneration / K. D. Hankenson, M. Dishowitz, C. Gray, M. Schenker // Injury. — 2011. — Vol. 42 (6). — P. 556–561. — DOI: 10.1016/j.injury.2011.03.035.
- Tomlinson R. E. Skeletal blood flow in bone repair and maintenance / R. E. Tomlinson, M. J. Silva // Bone Research. — 2013. — Vol. 4. — P. 311–322. — DOI: 10.4248/BR201304002.
- Osteoblast precursors, but not mature osteoblasts, move into developing and fractured bones along with invading blood vessels / C. Maes, T. Kobayashi, M. K. Selig [et al.] // Dev. Cell. — 2010. — Vol. 19. — P. 329–344. — DOI: 10.1016/j.devcel.2010.07.010.
- Blood flow controls bone vascular function and osteogenesis / S. K. Ramasamy, A. P. Kusumbe, M. Schiller [et al.] // Nat. Commun. — 2016. — Vol. 7. — Article 13601. — DOI: 10.1038/ncomms13601.
- Hu K. The roles of vascular endothelial growth factor in bone repair and regeneration / K. Hu, B. R. Olsen // Bone. — 2016. — Vol. 91. — P. 30–38. — DOI: 10.1016/j.bone.2016.06.013.
- Van Meeteren L. A. TGF- $\beta$  receptor signaling pathways in angiogenesis; emerging targets for anti-angiogenesis therapy / L. A. van Meeteren, M. J. Goumans, P. ten Dijke // Curr. Pharm. Biotechnol. — 2011. — Vol. 12 (12). — P. 2108–2120. — DOI: 10.2174/138920111798808338.
- Moreno-Miralles I. New insights into bone morphogenetic protein signaling: focus on angiogenesis // I. Moreno-Miralles, J. C. Schisler, C. Patterson // Curr. Opin. Hematol. — 2009. — Vol. 16 (3). — P. 195–201. — DOI: 10.1097/MOH.0b013e32832a07d6.
- Raica M. Platelet-derived growth factor (PDGF)/PDGF receptors (PDGFR) axis as target for antitumor and antiangiogenic therapy / M. Raica, A. M. Cimpean // Pharmaceuticals. — 2010. — Vol. 3 (3). — P. 572–599. — DOI: 10.3390/ph3030572.
- Bastami F. Use of leukocyte-and platelet-rich fibrin for bone regeneration: a systematic review / F. Bastami, A. Khojasteh // Regeneration, Reconstruction & Restoration. — 2016. — Vol. 1 (2). — P. 47–68. — DOI: 10.7508/rrr.2016.02.001.
- Evaluation of the adjunctive effect of platelet-rich fibrin to enamel matrix derivative in the treatment of intrabony defects. Six-month results of a randomized, split-mouth, controlled clinical study / H. Aydemir Turka, S. Demirel, A. Dolgun, H. G. Keceli // J. Clin. Periodontol. — 2016. — Vol. 43 (11). — P. 955–964. — DOI: 10.1111/jcpe.12598.
- Григор'єв В. В. Використання аутофібрину для стимулювання остеорепації в лікуванні переломів довгих кісток / В. В. Григор'єв // Ортопедия, травматология и протезирование. — 2015. — № 4 (601). — С. 5–10. — DOI: 10.15674/0030-5987201545-10.
- An opportunity in perio-implantology: the PRF / J. Choukroun, F. Abba, C. Schoeffler, A. Vervelle // Implantodontie. — 2000. — Vol. 42. — P. 55–62.
- Саркисов Д. С. Микроскопическая техника / Д. С. Саркисов, Ю. Л. Перов. — М.: Медицина, 1996. — 542 с.
- Effect of the timing of surgery on the fracture healing process and the expression levels of vascular endothelial growth factor and bone morphogenetic protein-2 / L. Q. Dong, H. Yin, C. X. Wang, W. F. Hu // Exp. Ther. Med. — 2014. — Vol. 8 (2). — P. 595–599. — DOI: 10.3892/etm.2014.1735.
- Janmey P. A. Fibrin gels and their clinical and bioengineer-

- ing applications / P. A. Janmey, J. P. Winer, J. W. Weisel // *J. R. Soc. Interface.* — 2009. — Vol. 6. — P. 1–10. — DOI: 10.1098/rsif.2008.0327.
23. A proposed protocol for the standardized preparation of PRF membranes for clinical use / M. Kobayashi, T. Kawase, M. Horimizu [et al.] // *Biologicals.* — 2012. — Vol. 40. — P. 323–329. — DOI: 10.1016/j.biologicals.2012.07.004.
24. In vitro immunological and biological evaluations of the angiogenic potential of platelet-rich fibrin preparations: a standardized comparison with PRP preparations / M. Kobayashi, T. Kawase, K. Okuda [et al.] // *Int. J. Implant Dent.* — 2015. — Vol. 1 (1). — Article 31. — DOI: 10.1186/s40729-015-0032-0.
25. Transforming growth factor beta family: insight into the role of growth factors in regulation of fracture healing biology and potential clinical applications / L. A. Poniowski, P. Wojdasiwicz, R. Gasik, D. Szukiewicz // *Mediators of Inflammation.* — 2015. — Vol. 2015. — Article ID 137823. — DOI: 10.1155/2015/137823.
26. Elevated transforming growth factor-beta 1 (TGF- $\beta$ 1) levels in human fracture healing / K. Sarahrudi, A. Thomas, M. Mousavi [et al.] // *Injury.* — 2011. — Vol. 42 (8). — P. 833–837. — DOI: 10.1016/j.injury.2011.03.055.

Стаття надійшла до редакції 10.05.2017

## LOCALIZATION OF VASCULAR ENDOTHELIAL GROWTH FACTOR AND TRANSFORMING GROWTH FACTOR-B IN TISSUES IN PERIFRACTURAL ZONE AFTER FRACTURES OF LONG BONES OF LIMBS IN HUMANS

V. V. Grigoryev <sup>1</sup>, O. K. Popsuishapka <sup>2</sup>, N. O. Ashukina <sup>3</sup>, F. M. Galkin <sup>4</sup>

<sup>1</sup> CI «Cherkasy City Emergency Hospital № 3». Ukraine

<sup>2</sup> Kharkiv Medical Academy for Postgraduate Education of the Ministry of Health of Ukraine

<sup>3</sup> Sytenko Institute of Spine and Joint Pathology, Kharkiv. Ukraine

<sup>4</sup> Cherkasy Regional Oncology Center. Ukraine

✉ Vitaliy Grigoryev: grigoriev.doc@gmail.com

✉ Olexii Popsuishapka, MD, Prof. in Orthopaedics and Traumatology: alexecorn@gmail.com

✉ Nataliya Ashukina, PhD in Biol. Sci.: nataliya.ashukina@gmail.ru

✉ Fedor Galkin, MD: jackdow.f@gmail.com