

УДК 616.758:616.728.3]-001-089.844(045)

DOI: <http://dx.doi.org/10.15674/0030-59872017284-91>

Результаты восстановления передней крестообразной связки по технологии «все внутри»

М. Л. Головаха ¹, С. Н. Красноперов ¹, Р. В. Титарчук ², И. Н. Забелин ³,
А. О. Твердовский ³, В. Орлянский ⁴

¹ Запорожский государственный медицинский университет. Украина

² Клиника современной хирургии «Гарвис», Днепр. Украина

³ КУ «Запорожская областная клиническая больница». Украина

⁴ Венская частная клиника. Австрия

In spite of the new technology, the number of unsatisfactory results of anterior cruciate ligament reparation is not to be reduced. Improving of techniques goes by two directions: decreasing of surgical traumatization and improving the anatomical position of transplant. Objective: to evaluate the effectiveness of recovery by anterior cruciate ligament «all inside». Methods: results of anterior cruciate ligament restoring «all inside» in 346 patients (201 men, 145 women) operated in the period 2013–2015 analyzed. Average age: 20 years — 75 patients, 21–30 — 116, 31–40 — 101, over 40 — 54. Drilling tool RetroDrill made channels or FlipCutter were used, fixation in the femur and tibia using system TightRope or equivalent. Results: the recurrence of instability appeared in 3 patients, 2 cases — stable reactive synovitis. Pain at the site of the implants and their removal was not observed. Performance on a scale IKDC were: A-162, B-34, C-15, D-3. The main advantages of the method include a significant reduction in pain (VAS score on 1–3 on the 2nd day); rapid recovery of range of motion; no hematomas at the site exit channel tibia bone; employment of a single tendon only 92 % of cases, preservation of function m. gracilis, absence of implant in bones channels, which is important when you perform revision surgery. Conclusions: the method of anterior cruciate ligament reparation using technology «all inside» with fixing system type TightRope is the similar to other technologies and provides positive results in patients with anterior instability of the knee joint. Key words: knee, anterior instability, ligament plastics.

Незважаючи на створення нових технологій, кількість незадовільних результатів відновлення передньої схрещеної зв'язки не зменшуються. Удосконалення методики відбувається за двома напрямками, а саме: зменшення операційної травми та поліпшення анатомічної позиції транспланта. Мета: оцінити ефективність відновлення передньої схрещеної зв'язки методом «усе всередині». Методи: проаналізовано результати відновлення передньої схрещеної зв'язки методом «усе всередині» у 346 пацієнтів (201 чоловік, 145 жінок), прооперованих у період 2013–2015 рр. Розподіл за віком: до 20 років — 75 хворих, 21–30 — 116, 31–40 — 101, понад 40 — 54. Свердління каналів виконано інструментом RetroDrill або FlipCutter, фіксацію в стегновій і великогомілковій кістках — підвісною системою TightRope або її аналогом. Результати: рецидив нестабільності виник у 3 пацієнтів, у 2 випадках — стійкий реактивний синовіт. Болю в місці імплантатів та їхнього вилучення не було. Показники за шкалою IKDC становили: A-162, B-34, C-15, D-3. Основними перевагами методу є: істотне зменшення болю (1–3 бали за ВАШ на 2-гу добу); швидке відновлення обсягу рухів; відсутність гематом у місці виходу каналу на великогомілковій кістці; використання лише одного сухожилля в 92 % випадків, збереження функції m. gracilis, відсутність у каналах кісток імплантатів, що дуже важливо в разі виконання ревізійної операції. Висновки: методика відновлення передньої схрещеної зв'язки за технологією «усе всередині» з фіксацією системою типу TightRope не поступається іншим технологіям і забезпечує позитивні результати лікування пацієнтів із передньою нестабільністю колінного суглоба. Ключові слова: колінний суглоб, передня нестабільність, пластика зв'язок.

Ключевые слова: коленный сустав, передняя нестабильность, пластика связок

Введение

Несмотря на создание новых технологий, удельный вес неудовлетворительных результатов восстановления передней крестообразной связки (ПКС) не имеет тенденции к снижению. По данным разных авторов, рецидивы, связанные с повреждением трансплантата ПКС достигают 9–24 % [13, 19, 20, 22, 26, 28]. Возвращение пациента на прежний уровень физической активности после операции составляет от 54 до 86 % [11, 22, 23, 26].

Причины повреждений трансплантата приводят самые различные. Чаще всего говорят о нарушении его расположения, причиной которого является неправильное позиционирование каналов в бедренной и реже в большеберцовой кости [12, 13, 19, 20]. Идет дискуссия вокруг выбора трансплантата для пластики ПКС [2, 17, 21, 28]. Немаловажный фактор — недостаточно большой диаметр трансплантата [4, 6, 28]. Есть сведения о слабой фиксации трансплантата из-за неправильного применения имплантата или воспаления в месте его контакта с костью [1, 10, 14]. Нельзя не сказать о необходимости учитывать строение ПКС в свете двухпучковой концепции, игнорирование которой также обуславливает некоторые неудачи [12, 13, 16, 24, 28].

Следует отметить и роль комплексных повреждений связочного аппарата. Сочетание травм других мягкотканых структур с разрывом ПКС широко обсуждается в литературе, однако четкой концепции их лечения не выработано [4, 6, 22]. Немало работ свидетельствуют о важности адекватного послеоперационного восстановительного лечения [2, 3, 6, 11]. Имеются публикации о роли тиббиального слюпа как фактора врожденной предрасположенности к повреждению ПКС. Есть указания на фактор конституциональной варусной деформации в возникновении повреждения трансплантата ПКС [4, 8, 9, 22].

Таким образом, перечень причин, которые приводят к неудачам восстановления ПКС, получается достаточно длинным.

Однако основное внимание специалисты уделяют правильному выбору мест крепления трансплантата и виду фиксации. Мы убеждены, что наряду с этим использование достаточно толстого и прочного трансплантата не менее важно. Считаем также, что способ фиксации трансплантата может повлиять на геометрическую позицию точки его крепления. Например, при широко распространенной фиксации интерферирующим винтом трансплантат смещается по сечению канала,

а частичное заполнение канала трансплантатом может привести к попаданию синовиальной жидкости рядом с ним. Это нарушает интеграцию и несет дополнительный риск расширения канала.

Совершенствование методики пластики ПКС развивается по следующим направлениям: 1) уменьшение операционной травмы; 2) улучшение анатомической позиции трансплантата; 3) повышение прочности крепления трансплантата; 4) стимуляция регенерации мест крепления трансплантата; 5) модификация послеоперационного восстановительного лечения [2–4, 7, 10, 14, 20–22, 24, 27, 29].

В этой связи нас заинтересовала методика «все внутри» («all-inside»), которая отвечает большинству этих требований. Она позволяет установить трансплантат без имплантатов в области мест выхода каналов в полости сустава и полностью заполнить каналы трансплантатом. Метод не требует длинного трансплантата, что позволяет сделать его толще. В большинстве случаев достаточно одного сухожилия полусухожильной мышцы и нет необходимости полностью просверливать снаружи канал большеберцовой кости.

Цель работы: оценить эффективность методики «all-inside» при пластике передней крестообразной связки.

Задачи работы:

1. Оценить динамику болевого синдрома и восстановления функции в послеоперационном периоде.
2. Изучить ранние и поздние осложнения при применении методики «все внутри» для пластики ПКС.
3. Провести антропометрическое исследование длины и толщины трансплантата для пластики ПКС из одной полусухожильной мышцы.

Материал и методы

Проведение работы одобрено комитетом по биоэтике в рамках темы кафедры травматологии и ортопедии ЗГМУ (протокол № 7 от 27.10.2016). Проанализированы ближайшие и отдаленные результаты восстановления ПКС методом «все внутри» у 346 пациентов, прооперированных в период с начала 2013 по декабрь 2015 года включительно. Операции выполнены тремя ортопедами с опытом проведения пластики ПКС — более 50 операций в год на протяжении 5 лет и более. Хирургические вмешательства проводили под регионарной или общей анестезией. В группу вошли пациенты, которым кроме пластики ПКС выполняли удаление менисков, шов мениска, шейвинг хряща и микрофрактуризацию

небольших его дефектов (не более 3 см²). Пациентов с сопутствующими повреждениями других связочных структур в группу не включали.

Мужчин было 201, женщин — 145. Распределение по возрасту: до 20 лет — 75 человек (21,7 %), 21–30 — 116 (33,5 %), 31–40 — 101 (29,2 %), старше 40 — 54 (15,6 %). Каналы сверлили инструментом RetroDrill или FlipCutter. Фиксация в бедренной и большеберцовой костях была подвесной системой TightRope или ее аналогом (рис. 1).

Профилактику тромбозмембральных осложнений проводили на основе расчета риска по шкале «Caprini» [15]. При умеренном риске начинали профилактику после операции, при высоком — за 12 ч до вмешательства. Все пациенты получали препарат низкомолекулярного гепарина. Кроме медикаментозной профилактики использовали эластическую компрессию и лечебную физкультуру для мобилизации мышечного тонуса.

Антибактериальная профилактика. За 30 мин до операции внутривенно вводили цефазолин 2,0 г и продолжали в течение 72 ч — 1,0 г 3 раза в сутки.

Дренирование сустава после операции ранее использовали рутинно. В последнее время дренажи в суставе не оставляли. В данной группе у 264 пациентов был дренаж в суставе 1–2 сут, у 82 дренирование не проводилось.

Послеоперационный протокол восстановительного лечения был типичным [3–4], пациенты находились в больнице двое суток после операции и продолжали реабилитацию амбулаторно.

Обследование после операции. Пациентов осматривали в сроки: 2-е и 3-и сут, 1-я и 3-я недели, 1,5; 2,5; 4; 6; 9 и 12 мес. Часть пациентов (81, 23 %) не удалось обследовать в сроки позже 3 суток, поскольку они проходили восстановительное лечение по месту жительства.

Оценка боли в послеоперационном периоде проведена по визуальной аналоговой шкале (ВАШ).

Функцию оценивали по сроку восстановления сгибания 90°, наличию синовита и сроку его купирования, началу ходьбы без дополнительной опоры. Функциональный результат лечения через 12 мес. оценивали по шкалам IKDC, KOOS и Tegner.

Динамику регенерации трансплантата анализировали по данным магнитно-резонансной томографии (МРТ) в период от 3 до 12 мес. [5].

Проводили учет *осложнений и случаев рецидива нестабильности* до 12 мес.

Интраоперационно измеряли диаметр и длину трансплантата (рис. 2).

Результаты и их обсуждение

Ни в одном из случаев не возникла необходимость сверления сквозного канала в большеберцовой кости из-за проблем проведения трансплантата или его фиксации.

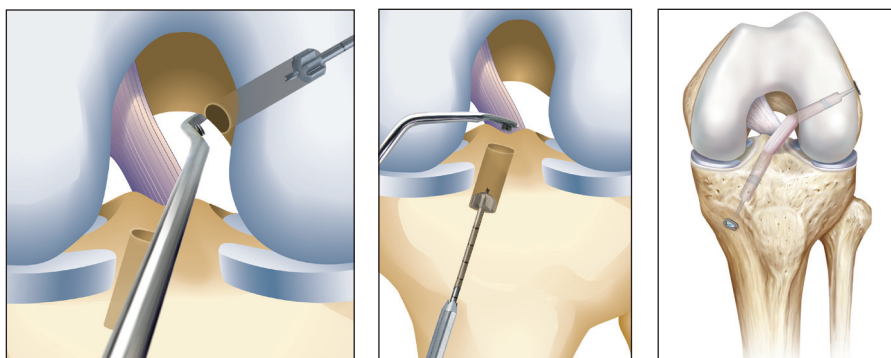


Рис. 1. Этапы реконструкции ПКС по технологии «все внутри»

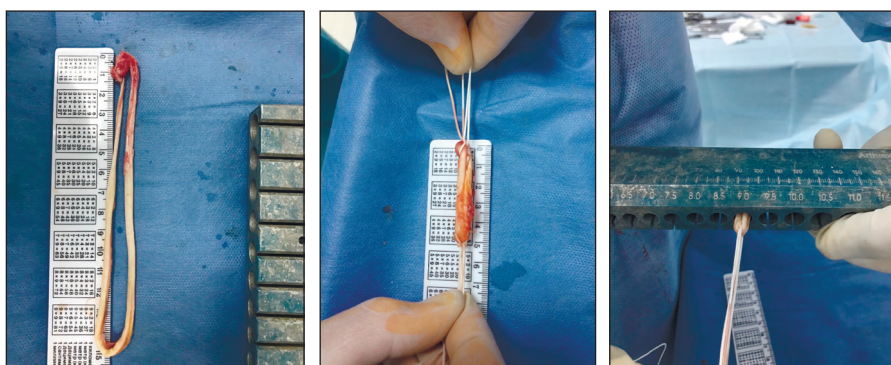


Рис. 2. Измерение трансплантата

Анализ динамики болевого синдрома по ВАШ проведен на протяжении 6 недель. Оценку выполняли в сроки: 2-е и 3-и сутки; 1, 3, 6 недель. Результаты приведены по 265 больным, что составило 77 %. По демографическим показателям и характеру повреждений обследованная группа достоверно не отличалась от всех прооперированных 346 пациентов. Результаты, представленные в табл. 1, свидетельствуют об умеренной и небольшой боли. Большой разброс показателей на 2-е сутки обусловлен видом анестезии во время операции (спинальная, проводниковая или общая). Аналогичную ситуацию через неделю после операции объяснить сложнее, возможно это обусловлено возрастными различиями.

Определение срока восстановления сгибания до угла 90° выполнено в те же сроки у 265 (77 %) пациентов. В табл. 2 указано количество пациентов, у которых было восстановлено активное сгибание до угла 90°. Отметим, что уже через неделю у 121 (45,7 %) пациента было восстановлено сгибание до угла 90°, а через 3-и недели — у 242 (91,3 %). Это свидетельствует как о малой травматичности, так и об отсутствии реактивного воспаления в суставе.

Оценку синовита проводили при клиническом обследовании (табл. 3) по наличию выпота в коленном суставе. Всего таких больных было

34 человека (12,8 %). У некоторых из них выпот в суставе обнаружен только на одном визите — 19 человек, у остальных 15 (9,4 %) — на двух и более (с этим связана общая сумма 34 в табл. 3).

Отдельно приведено количество пункций (всего 57) для эвакуации экссудата в эти же сроки (табл. 4).

Ходьбу без дополнительной опоры разрешали после купирования синовита и достижения угла сгибания в колене 90° (табл. 5). К 3-й неделе после операции 59 % пациентов, а к 6-й — уже 100 % ходили без дополнительной опоры. Данные приведены по 265 обследованным пациентам.

Анализ результатов показал, что сроки купирования синовита коррелировали с полной нагрузкой на конечность (коэффициент корреляции 0,69) и достижением сгибания в коленном суставе угла 90° (коэффициент корреляции 0,57).

Анализ продолжительности хирургического вмешательства показал, что оно редко продолжалось более 60 мин. Длительность большинства 196 (74 %) процедур была 30–45 мин. Этот показатель сильно зависел от объема хирургического вмешательства, когда выполняли другие манипуляции кроме пластики ПКС.

Диаметр и длина трансплантата. Измерения трансплантатов из сухожилия полусухожильной мышцы проведено у 150 пациентов.

Таблица 1

Динамика болевого синдрома после операции по ВАШ

Срок после операции	2 сут	3 сут	1 неделя	3 недели	6 недель
Оценка по ВАШ	2–7 4,35 ± 1,75 p > 0,05	2–5 3,11 ± 1,03 p < 0,01	0–4 2,73 ± 0,89 p > 0,05	0–4 2,03 ± 0,23 p < 0,01	0–3 1,11 ± 0,24 p < 0,01

Таблица 2

Срок восстановления сгибания до угла 90°

Срок после операции	2 сут	3 сут	1 неделя	3 недели	6 недель
Количество больных	11 (4,2 %)	23 (8,6 %)	121 (45,6 %)	242 (91,3 %)	265 (100,0 %)

Таблица 3

Динамика наличия выпота в коленном суставе после операции

Срок после операции	2 сут	3 сут	1 неделя	3 недели	6 недель
Количество пациентов с выпотом в суставе при посещении клиники	5	5	29	18	71

Таблица 4

Количество пункций для эвакуации экссудата из коленного сустава

Срок после операции	2 сут	3 сут	1 неделя	3 недели	6 недель	Всего
Пункции	0	0	21	25	12	57

Таблица 5

Срок начала ходьбы без дополнительной опоры

Срок после операции	2 сут	3 сут	1 неделя	3 недели	6 недель	Всего
Ходьба без дополнительной опоры	0	0	0	156 (59 %)	265 (100 %)	265 (100 %)

Таблица 6

Диаметр трансплантата из одного сухожилия полусухожильной мышцы (150 случаев)

Диаметр трансплантата (мм)	7	8	9	10
Количество	12 (8,0 %)	49 (32,7 %)	56 (37,3 %)	33 (22,0 %)

Таблица 7

Длина трансплантата из одного сухожилия полусухожильной мышцы (138 случаев)

Длина трансплантата (мм)	60–65	66–70	71–75
Количество	68 (49,3 %)	42 (30,4 %)	28 (20,3 %)

В 138 (92 %) случаях диаметр трансплантата был 8 мм и более (табл. 6), при этом его длина варьировала от 60 до 75 мм (табл. 7). У остальных 12 пациентов дополнительно выполняли забор сухожилия нежной мышцы для формирования трансплантата достаточного диаметра.

Расширение каналов по данным МРТ в срок до 9 мес. после операции зарегистрировано у 1 пациента (0,3 %).

Осложнения. Тромбоз глубоких вен прооперированной конечности выявлен у 2 больных (0,7 %), несмотря на стандартную профилактику согласно общепринятому протоколу.

Рецидив нестабильности возник у 3 пациентов. У одного случай связан с неудачным позиционированием трансплантата (повреждение через 14 мес.), второй получил повторную травму (через 18 мес.); третий через 4 мес. после операции упал, поскользнувшись на льду. При осмотре обнаружена небольшая (5–7 мм) передняя трансляция голени при тесте Лахмана. По данным МРТ трансплантат не поврежден. Через 6 мес. после операции пациент получил еще одну травму при падении на мотоцикле. Клиническая стабильность колена не менялась, осталась переднемедиальная нестабильность, которая проявляется субъективными ощущениями неустойчивости при игре в футбол. На МРТ через 8 мес. определялась нормальная перестройка трансплантата, отек кости и синовит в местах крепления в костных каналах не обнаружены (рис. 3).

У 2 больных (0,7 %) развился стойкий реактивный синовит к 3-й неделе, который расценен как проявления артрита. Бактериальной флоры не выявлено. Процесс был купирован путем ревизи-

онной артроскопии с частичной синовэктомией, сохранением имплантатов и курсом антибактериальной терапии. Удельный вес инфекционных осложнений после пластики ПКС, по данным разных авторов, колеблется в пределах 0,2–0,6 % [4, 25].

Боли в местах расположения имплантатов, как и их удаления, не было.

Функциональные результаты через 12 мес. после операции. В этот срок удалось обследовать 214 из 346 пациентов (70,0 %). По шкале Tegner показатели распределялись от 4 до 9, в среднем $(8,23 \pm 0,95)$ баллов ($p < 0,01$).

Оценка по шкале KOOS представлена в табл. 8. Полученные результаты восстановления функции коленного сустава существенно не отличались от данных литературы. Необходимо отметить, что показатели болевого синдрома и занятий спортом широко распределились. Их средние величины не могут отражать всю совокупность показателей пациентов, что согласуется многочисленными публикациями о недостаточно высоких результатах возвращения больных на прежний физический уровень — от 54 до 86 %.

Оценка по шкале IKDC проведена также в срок 12 мес. после операции и представлена в табл. 9.

Стоит указать на технические особенности методики, которые необходимо учитывать при выполнении операции. Метод требует четкого соответствия трансплантата и каналов как по диаметру, так и по длине. Любая ошибка чревата затруднениями. Трансплантат не должен оказаться толще канала, а его общая длина больше, чем сумма длин обоих каналов и внутрисуставной части ПКС.

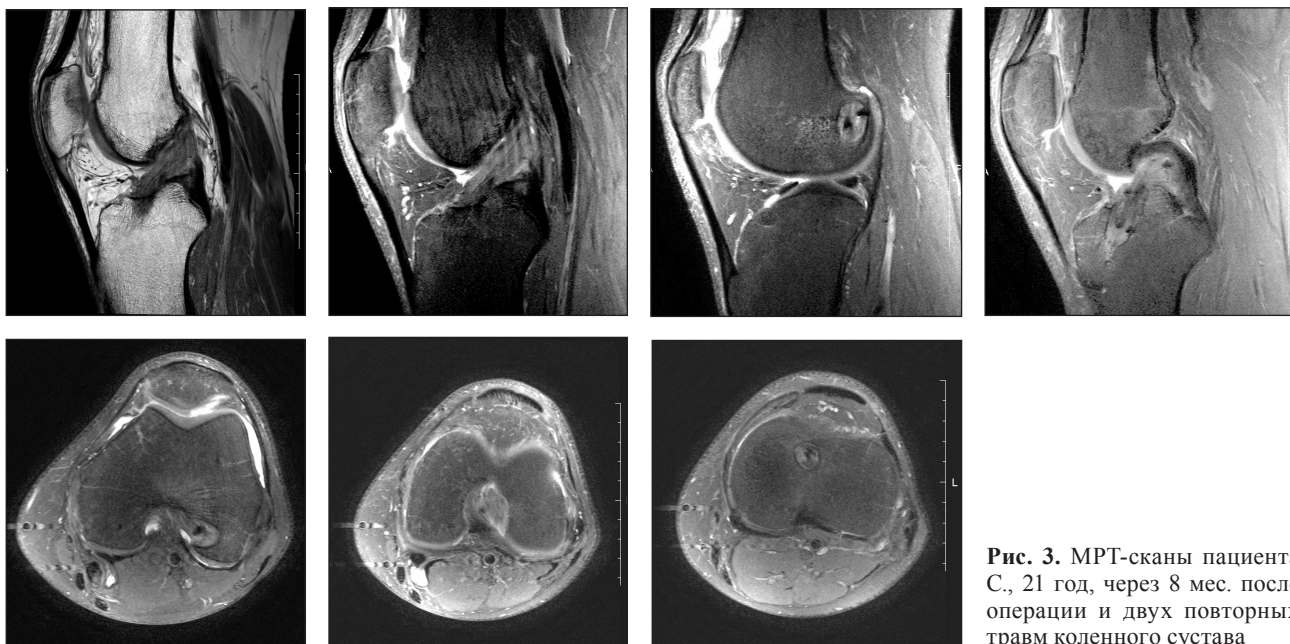


Рис. 3. МРТ-сканы пациента С., 21 год, через 8 мес. после операции и двух повторных травм коленного сустава

Несмотря на большой объем исследований и новых технологий, полное восстановление функции после пластики ПКС остается проблематичным [5, 11]. Поэтому новая, менее травматичная, методика «все внутри» все больше и больше применяется в клинической практике [29]. По данным L. Tibog и соавт. [27], в последние 4 года ежегодно на 12–13 % увеличивается использование подвесных методов фиксации трансплантата, к которым относится этот метод.

Использование технологии «все внутри» позволило получить функциональные результаты, сравнимые с другими методиками. Такие показатели, как объем движений, стабильность сустава, восстановление функции с возвращением к прежнему уровню физической активности не отличались от данных литературы. При оценке по шкале KOOS возвращение на прежний уровень составило 72 балла из 100 в среднем, однако разброс этого показателя оказался значительным — 42–100 баллов.

Основные преимущества метода заключаются в его меньшей травматичности. В 92 % случаев сохранилась функция *m. gracilis*. По данным A. Sharma [18], забор этой мышцы приводит к достоверному снижению силы сгибания в коленном суставе при углах более 90°. При этом мы получили трансплантаты достаточно большого диаметра (59,3 % — 9–10 мм). Необходимо учитывать, что измерения проводили по средней непрошитой ничем части трансплантата.

Методика позволяет сохранить костную ткань большеберцовой кости, т. к. канал полного диаметра не сверлится насквозь. По этой же причине не встречаются гематомы в области выхода канала на передней поверхности большеберцовой кости.

Немаловажным фактом является отсутствие как в полости сустава, так и в костных каналах имплантатов. Следовательно, площадь контакта трансплантата с каналом в кости больше. Кроме того, в случае ревизионной операции не нужно будет удалять имплантаты и легче заполнить

Таблица 8

Оценка результатов по шкале KOOS

Показатель	Величина в баллах	Достоверность различий, p
Боль	89,22 ± 9,15 (77,78–100)	> 0,05
Симптомы	81,30 ± 6,32 (83,57–100)	< 0,01
Активность повседневной жизни	94,16 ± 13,09 (71,47–100)	< 0,01
Спорт и свободное время	72,31 ± 29,94 (42,34 –100)	> 0,05

Таблица 9

Оценка результатов по шкале IKDC

Показатель	Количество больных
Подвижность	A-187, B-13, C-12, D-2
	87,4 %, 6,1 %, 5,6 %, 0,9 %
Стабильность	A-175, B-21, C-15, D-3
	81,8 %, 9,8 %, 7,0 %, 1,4 %
Функция	A-138 B-55, C-17, D-3
	64,9 %, 25,8 %, 7,9 %, 1,4 %
Общий результат	A-162, B-34, C-15, D-3
	75,7 %, 15,9 %, 7,0 %, 1,4 %

канал в большеберцовой кости. Костный блок от наружной ее поверхности до канала может быть забран корончатой фрезой.

Динамическое наблюдение за трансплантатом по данным МРТ показало, что расширение каналов не характерно для данной методики (0,3 %). По данным некоторых авторов [5, 17], расширение каналов происходит в период 3–6 мес. после операции.

Отличительной особенностью метода является низкий показатель боли (3–4 балла по ВАШ на 2-е и 3-и сутки) после операции, раннее восстановление функции и опороспособности конечности (к 3-й неделе в 91,3 % случаев 90° угол сгибания восстановлено, в 59 % начата полная нагрузка на конечность), а удельный вес осложнений не отличается от данных литературы.

Выводы

Отличительной особенностью метода «все внутри» является низкий показатель боли после операции (3–4 балла по ВАШ на 2–3-и сутки).

Удельный вес осложнений не отличается от данных литературы.

Метод позволяет больше чем в половине случаев получить трансплантат диаметром 9 мм и более при использовании одного сухожилия полусухожильной мышцы.

Методика восстановления ПКС по технологии «все внутри» с фиксацией системой типа TightRope не уступает другим технологиям и обеспечивает позитивные результаты лечения пациентов.

Конфликт интересов. Авторы декларируют отсутствие конфликта интересов.

Список литературы

1. Анализ результатов применения различных методов фиксации трансплантата при пластике передней крестообразной связки коленного сустава / М. Л. Головаха, В. Орлянский, Р. В. Титарчук [и др.] // Ортопедия, травматология и протезирование. — 2015. — № 2. — С. 53–59. — DOI: 10.15674/0030-59872015253-59.
2. Коструб А. А. Реабилитация после артроскопических операций у спортсменов / А. А. Коструб. — К. : ТОВ Видавнична компанія «Наш Формат», 2015. — 272 с.
3. Лікування патело-феморального больового синдрому у хворих після ревізійної пластики передньої хресто-подібної зв'язки / І. В. Рой, С. В. Богдан, О. І. Баяндіна, О. О. Костогриз // Вісник ортопедії травматології та протезування. — 2015. — № 1. — С. 21–26.
4. Орлянский В. Руководство по артроскопии коленного сустава / В. Орлянский, М. Л. Головаха. — Запоріжжя: Просвіта, 2016. — 264 с.
5. Перестройка трансплантата передней крестообразной связки по данным МРТ / С. Н. Красноперов, И. В. Диденко, Р. В. Титарчук [и др.] // Ортопедия, травматология и протезирование. — 2016. — № 4. — С. 48–54. — DOI: 10.15674/0030-59872016455-61.
6. Результаты восстановления комплексных повреждений связочного аппарата коленного сустава / М. Л. Головаха, О. В. Банит, Р. В. Титарчук [и др.] // Ортопедия, травматология и протезирование. — 2015. — № 3. — С. 76–86. — DOI: 10.15674/0030-59872015378-86.
7. Результаты консервативного лечения повреждений связочного аппарата коленного сустава / В. Г. Климовицкий, А. А. Тяжелов, Л. Д. Гончарова, Р. А. Щикота // Травма. — 2012. — Т. 13, № 1. — С. 79–82.
8. Результаты моделирования повреждений связочного аппарата коленного сустава / М. Ю. Карпинский, Е. Д. Карпинская, Р. А. Щикота [и др.] // Травма. — 2012. — Т. 13, № 3. — С. 164–171.
9. Страфун С. С. Прогнозирование результатов лечения больных с переднемедиальной нестабильностью коленного сустава / С. С. Страфун, Р. А. Сергиенко, А. С. Страфун // Ортопедия, травматология и протезирование. — 2012. — № 2 — С. 64–67. — DOI: 10.15674/0030-59872012264-67.
10. A comparison between a retrograde interference screw, suture button, and combine fixation on the tibial side in all-inside anterior cruciate ligament reconstruction: a biomechanical study in a porcine model / M. P. Walsh, C. A. Wijdicks, J. B. Parker [et al.] // Am. J. Sport Med. — 2009. — Vol. 37. — P. 160–167. — DOI: 10.1177/0363546508323747.
11. Anterior cruciate ligament reconstruction, rehabilitation, and return to play: 2015 update / J. Nyland, A. Mattocks, S. Kibbe [et al.] // Open Access J. Sports Med. — 2016. — Vol. 7. — P. 21–32. — DOI: 10.2147/OAJSM.S72332.
12. Arthroscopic double-bundle anterior cruciate ligament reconstruction: an anatomic approach / P. S. Cha, P. U. Brucker, R. V. West [et al.] // Arthroscopy. — 2005. — Vol. 21 (10). — P. 1275. — DOI: 10.2147/OAJSM.S72332.
13. Arthroscopic anatomic double bundle anterior cruciate ligament reconstruction: Our experience with follow-up of 4 years / V. M. Morey, H. L. Nag, B. Chowdhury [et al.] // J. Clin. Orthop. Trauma. — 2016. — Vol. 7 (1). — P. 17–22. — DOI: 10.1016/j.jcot.2015.06.003.
14. Bioabsorbable versus metallic interference screws for graft fixation in anterior cruciate ligament reconstruction / P. Debieux, C. E. Franciozi, M. Lenza [et al.] // Cochrane Database Syst. Rev. — 2016. — Vol. 7. — CD009772. — DOI: 10.1002/14651858.CD009772.pub2.
15. Caprini J. A. Identification of patient venous thromboembolism risk across the continuum of care / J. A. Caprini // Clin. Appl. Thromb. Hemost. — 2011. — Vol. 17 (6). — P. 590–599. — DOI: 10.1177/1076029611404217.
16. Comparison of Anatomic double- and single-bundle techniques for anterior cruciate ligament reconstruction using hamstring tendon autografts: a prospective randomized study with 5-year clinical and radiographic follow-up / I. Karikis, N. Desai, N. Sernert [et al.] // Am. J. Sports Med. — 2016. — Vol. 44 (5). — P. 1225–1236. — DOI: 10.1177/0363546515626543.
17. Correlation of tunnel widening and tunnel positioning with short-term functional outcomes in single-bundle anterior cruciate ligament reconstruction using patellar tendon versus hamstring graft: a prospective study / U. K. Biswal, G. Balaji, S. Nema [et al.] // Eur. J. Orthop. Surg. Traumatol. — 2016. — Vol. 26 (6). — P. 647–655. — DOI: 10.1007/s00590-016-1809-4.
18. Does gracilis preservation matter in anterior cruciate ligament reconstruction? A systematic review / A. Sharma, D. C. Flanigan, K. Randall [et al.] // Arthroscopy. — 2016. — Vol. 32 (6). — P. 1165–1173. — DOI: 10.1016/j.arthro.2015.11.027.
19. Long-term follow-up of ACL reconstruction with hamstring autograft / J. R. S. Leiter, R. Gourlay, S. McRae [et al.] // Knee Surg. Sports. Traumatol. Arthrosc. — 2014. — Vol. 22. — P. 1061–1069. — DOI: 10.1007/s00167-013-2466-3.

20. Papalia R. The anterior cruciate ligament remnant: to leave it or not? / R. Papalia, N. Maffulli, V. Denaro // *Arthroscopy*. — 2013. — Vol. 29 (11). — P. 1736–1737. — DOI: 10.1016/j.arthro.2013.03.078.
21. Patellar tendon versus hamstring tendon autograft for anterior cruciate ligament rupture in adults / N. G. Mohtadi, D. S. Chan, K. N. Dainty [et al.] // *Cochrane Database Syst. Rev.* — 2011. — Vol. 9. — DOI: 10.1002/14651858.CD005960.
22. Patient-reported outcomes and their predictors at minimum 10 years after anterior cruciate ligament reconstruction: a systematic review of prospectively collected data / R. A. Magnussen, M. Verlage, D. C. Flanigan [et al.] // *Orthop. J. Sports Med.* — 2015. — Vol. 3 (3). — P. 2325967115573706. — DOI: 10.1177/2325967115573706.
23. Ruano J. S. Prevalence of radiographic knee osteoarthritis after anterior cruciate ligament reconstruction, with or without meniscectomy: an evidence-based practice paper / J. S. Ruano, M. R. Sitler, J. B. Driban // *J. Athl. Train.* — 2016. — [Epub ahead of print]. — DOI: 10.4085/1062-6050-51.2.14.
24. Prospective randomized study of objective and subjective clinical results between double-bundle and single-bundle anterior cruciate ligament reconstruction / S. Sasaki, E. Tsuda, Y. Hiraga [et al.] // *Am. J. Sports Med.* — 2016. — Vol. 44 (4). — P. 855–864. — DOI: 10.1177/0363546515624471.
25. Risk factors for surgical site infections following anterior cruciate ligament reconstruction / M. V. Murphy, D. T. Du, W. Hua [et al.] // *Infect. Control Hosp. Epidemiol.* — 2016. — Vol. 37 (7). — P. 827–833. — DOI: 10.1017/ice.2016.65.
26. Return to sports after arthroscopic anterior stabilization in patients aged younger than 25 years / B. Y. Ozturk, T. G. Maak, P. Fabricant [et al.] // *Arthroscopy*. — 2013. — Vol. 29 (12). — P. 1922–1931. — DOI: 10.1016/j.arthro.2013.09.008.
27. Surgical technique trends in primary ACL reconstruction from 2007 to 2014 / L. Tibor, P. H. Chan, T. T. Funahashi [et al.] // *J. Bone Joint Surg. Am.* — 2016. — Vol. 98 (13). — P. 1079–1089. — DOI: 10.2106/JBJS.15.00881.
28. Twenty-year outcome of a longitudinal prospective evaluation of isolated endoscopic anterior cruciate ligament reconstruction with patellar tendon or hamstring autograft / S. M. Thompson, L. J. Salmon, A. Waller [et al.] // *Am. J. Sports Med.* — 2016. — Vol. 44 (12). — P. 3083–3094. — DOI: 10.1177/0363546516658041.
29. Yoshiya S. editorial commentary: all-inside anterior cruciate ligament reconstruction can afford satisfactory clinical outcome and functional stability / S. Yoshiya // *Arthroscopy*. — 2016. — Vol. 32 (2). — P. 338. — DOI: 10.1016/j.arthro.2015.12.016.

Статья поступила в редакцию 31.03.2017

RESULTS OF ANTERIOR CRUCIATE LIGAMENT RESTORATION USING «ALL INSIDE» TECHNIQUES

M. L. Golovakha¹, S. N. Krasnoperov¹, R. V. Titarchuk²,
I. M. Zabelin³, A. O. Tverdovsky³, W. Orljanski⁴

¹ Zaporizhzhia State Medical University. Ukraine

² Clinic of modern surgery «Garvis», Dnipro. Ukraine

³ CI «Zaporizhzhia Regional Clinical Hospital». Ukraine

⁴ Vienna Private Clinic. Austria

✉ Maksim Golovakha, MD, Prof.: golovaha@ukr.net

✉ Sergiy Krasnoperov, MD, PhD: krasnoperovserg@gmail.com

✉ Rostyslav Titarchuk: ros.titarchuk@rambler.ru

✉ Ivan Zabelin, MD, PhD: zabelin-ne@inbox.ru

✉ Anatoliy Tverdovsky: tverdovskyi.a.o@gmail.com

✉ Weniamin Orljanski, MD, Prof.: orljanski@hotmail.com