

УДК 616.728.3-08(048.8)

DOI: <http://dx.doi.org/10.15674/0030-598720172122-129>

Принципы лечения задней нестабильности коленного сустава (обзор литературы)

М. Л. Головаха¹, И. В. Диденко¹, С. Н. Красноперов¹, Р. В. Титарчук²,
К. П. Бенедетто³, В. Орлянский⁴

¹ Запорожский государственный медицинский университет. Украина

² Клиника современной хирургии «Гарвис», Днепр. Украина

³ Schwerpunktkrankenhaus, Фельдкирх. Австрия

⁴ Венская частная клиника. Австрия

Damage of posterior crucial ligament postern-lateral stabilizing structures is a significant injury to the knee. Incomplete diagnosis of lesions in the acute period of trauma and subsequent inadequate treatment leads to functional instability and rapid progression of degenerative processes. Objective: based on the analysis of scientific literature to identify further direction for improving surgical techniques and improving outcomes of patients with posterior instability of the knee joint. Methods: keyword search on problems of diagnosis, classification and selection method for treating posterior knee instability in the english-speaking academic libraries, databases Pubmed, Medline, Cochrane library and the Russian media over the past 15 years. Results: mechanisms of posterior crucial ligament injury are very diverse. Damage can be isolated or combined, have a chronic course. In recent years, increased interest in the reconstruction of all the internal structures of the knee. Reports of the functional results of posterior crucial ligament surgical treatment is less than anterior crucial ligament. The significance of the problem is associated with low frequency and less surgical treatment of posterior crucial ligament injuries, as well as the heterogeneity of acute, chronic and combined it with the potential damage involving posterolateral joint. Damage of posterior crucial ligament often remains unrecognized and therefore untreated. The authors analyzed the methods used today to treat patients with posterior instability of the knee joint, whereby defined prospects for improving surgical techniques and improving outcomes. Key words: knee, posterior crucial ligament, posterior instability, surgical treatment.

Ушкодження задньої схрещеної зв'язки (ЗСЗ) та задньо-бокових стабілізуючих структур є значною травмою для колінного суглоба. Неповна діагностика цих ушкоджень у гострому періоді травми і подальше неадекватне лікування призводить до розвитку функціональної нестабільності та швидкого прогресування дегенеративно-дистрофічних процесів. Мета: на підставі аналізу наукової літератури визначити перспективний напрям для вдосконалення хірургічної техніки й поліпшення результатів лікування пацієнтів із задньою нестабільністю колінного суглоба. Методи: проведено пошук за ключовими словами щодо проблем діагностики, класифікації, а також вибору способу лікування задньої нестабільності колінного суглоба в англійськомовних наукових бібліотеках, базах Pubmed, Medline, Кокранівській бібліотеці та російськомовних виданнях за останні 15 років. Результати: механізми травми ЗСЗ дуже різноманітні. Ушкодження можуть бути ізольованими або комбінованими, мати хронічний перебіг. Останніми роками підвищився інтерес до реконструкції всіх внутрішніх структур колінного суглоба. Кількість інформації про функціональні результати хірургічного лікування ЗСЗ менша порівняно з передньою. Значимість проблеми пов'язана з малою частотою та рідшим хірургічним лікуванням розривів цієї зв'язки, а також із неоднорідністю гострих, хронічних та комбінованих її травм із потенційним залученням задньолатерального відділу суглоба. Ушкодження ЗСЗ часто залишається нерозпізнаним і, відповідно, нелікованим. Автори проаналізували застосовувані сьогодні методи лікування пацієнтів із задньою нестабільністю колінного суглоба, на підставі чого визначили перспективи щодо вдосконалення хірургічної техніки та поліпшення результатів лікування. Ключові слова: колінний суглоб, задня схрещена зв'язка, задня нестабільність, хірургічне лікування.

Ключевые слова: коленный сустав, задняя крестообразная связка, задняя нестабильность, хирургическое лечение

Введение

Повреждения задней крестообразной связки (ЗКС) и заднебоковых стабилизирующих структур являются значительной травмой для коленного сустава [3, 7]. При этом голень находится в состоянии хронического заднего или заднебокового подвывиха, что неизбежно ведет к формированию компенсаторно-приспособительных механизмов в опорно-двигательной системе в виде асимметрий статики и динамики с обязательным вовлечением в патологический процесс других, ранее не поврежденных, пассивных и активных стабилизирующих структур с развитием хронических воспалительных и дегенеративных процессов в тканях сустава [1, 2].

Основной контингент травмированных — это лица молодого и трудоспособного возраста. Известные методики лечения задней нестабильности пока не позволяют добиться хорошего функционального восстановления и снизить частоту утраты трудоспособности. Таким образом, усовершенствование методов лечения данной патологии остается весьма актуальным [4, 5].

В научной литературе появляется все больше публикаций о хирургических вмешательствах и функциональных результатах лечения повреждений ЗКС [14, 19, 27, 34]. Однако по-прежнему остается много нерешенных проблем, связанных со сложностью повреждения. Неудовлетворительный итог лечения задней нестабильности обусловлен не только техническими трудностями, но и недооценкой роли других заднебоковых структур капсульно-связочного аппарата в стабилизации коленного сустава, а их повреждений — в формировании задних видов нестабильности [6, 7, 9].

Цель работы: на основе анализа литературы определить перспективное направление для усовершенствования хирургической техники и улучшения результатов лечения пациентов с задней нестабильностью коленного сустава.

Материал и методы

Проведен по ключевым словам информационно-аналитический поиск данных, касающихся проблем диагностики, классификации, а также выбора метода лечения задней нестабильности коленного сустава, в научных библиотеках, базах данных Pubmed, Medline и других источниках, опубликованных за последние 15 лет.

Выделяют три степени задней нестабильности коленного сустава: I. Нестабильность незначительной степени выражается в симптоме «заднего выдвигающего ящика» менее 10 мм. В этом случае рекомендовано консервативное лечение, силовые упражнения для *m. quadriceps femoris* и упражнения на растяжение ишиокруральных мышц. Согласно M. J. Strobel и соавт. [34] показания к хирургическому лечению в этой стадии должны быть сдержанными, т. к. не удастся достигнуть желаемого улучшения (уменьшения болевого синдрома); II. Нестабильность умеренной степени проявляется в симптоме «заднего выдвигающего ящика» от 10 до 20 мм. Если имеется объективная нестабильность и дополнительно субъективные жалобы, то можно говорить о хирургическом лечении. Однако взгляды на такую тактику противоречивы, а единые рекомендации относительно оптимального метода лечения до сих пор не сформулированы; III. Выраженная нестабильность характеризуется симптомом «заднего выдвигающего ящика» более 20 мм. При этом речь может идти о комбинированном повреждении ЗКС, заднемедиальных и/или заднелатеральных углов коленного сустава, а иногда и передней крестообразной связки (ПКС). В этом случае показано хирургическое лечение.

Боковая нестабильность. Боковые и заднебоковые структуры коленного сустава выступают вторичными стабилизаторами для ЗКС [20]. Поэтому важно точно знать биомеханику, диагностику этих повреждений для выбора оптимального метода лечения. Боковая нестабильность включает в себя заднелатеральную и/или заднемедиальную. Комбинация разрывов ЗКС и коллатеральных связок приводит к нестабильности в положении, близком к разгибанию. Как функциональная нестабильность она провоцирует раннее развитие артроза коленного сустава, а после изолированной реконструкции ЗКС часто сопровождается несостоятельностью трансплантата. Вследствие изменения механизма скольжения и появления элементов роликового качения возникают повреждения хряща и менисков коленного сустава [24].

Латеральные и заднелатеральные структуры важны в создании стабильности в положении разгибания. Подвздошно-большеберцовый тракт играет существенную роль в обеспечении латеральной стабильности, но должен рассматриваться отдельно от заднелатеральных структур. Он повреждается при массивной травме в варусном положении. Важно различать заднелатеральную нестабильность от комбинированной

латеральной и заднелатеральной. При заднелатеральной нестабильности увеличивается наружная ротация при сгибании в 30°. Ее не следует путать с переднелатеральной ротационной нестабильностью (ПЛРН). Центр ротации коленного сустава смещается при этом к заднемедиальной площадке большеберцовой кости, что вызывает стирание суставного хряща [24].

Если же имеется комбинированная латеральная и заднелатеральная нестабильность, то это приводит к увеличению ротации кнаружи и варусному захлопыванию, а также к варусному искривлению коленного сустава. При ходьбе возникает заднелатеральное «прихлопывание» коленного сустава («*varus thrust*»). В медиальном компартменте интенсивно увеличивается стирание хряща [24].

Изолированный разрыв медиальной коллатеральной связки коленного сустава благодаря широкой и уплощенной структуре имеет очень хорошую тенденцию к восстановлению. Комбинированные повреждения могут привести к медиальной нестабильности. Механизм повреждения связан с травмой в вальгусной позиции голени. Клинически это проявляется вальгусным раскрытием коленного сустава в положении сгибания 20°–30°. Если возникает такое раскрытие при полном разгибании, то скорее всего также повреждена ПКС. В случае варусной нестабильности в положении разгибания и ротации голени кнутри можно предположить сопутствующее повреждение ЗКС [24].

Во фронтальной плоскости следует различать заднелатеральную ротационную нестабильность (ЗЛРН), латеральную и ПЛРН. Структурами, участвующими в ЗЛРН, являются заднелатеральная капсула, связка надколенника, *lig. popliteofibulare* и *lig. popliteum arcuatum*. Клинически это проявляется увеличенной наружной ротацией при сгибании в 30°. Наружная боковая связка может считаться поврежденной, если определяется увеличенное варусное отклонение голени с латеральным раскрытием суставной щели в положении сгибания 30°. Если при сгибании до 90° увеличивается ротация кнаружи, то имеется комбинация ЗЛНР и несостоятельности ЗКС [24].

Латеральная нестабильность может возникнуть при изолированном разрыве латеральной боковой связки коленного сустава, что наблюдается весьма редко. В дополнение к этому часто травмируется подвздошно-большеберцовый тракт, ЗКС, иногда ПКС («латеральная шарнирная дислокация»). Клиническими признаками являются увеличение латерального раскрытия

при сгибании в 30° и полном разгибании, а также при переразгибании коленного сустава [24].

Структурами, участвующими в формировании ПЛРН, являются латеральная капсула, подвздошно-большеберцовый тракт, часто вовлекается ПКС. Клинически отмечают увеличение ротации кнутри, симптом «переднего выдвигаемого ящика» при сгибании в 90°, а при разрыве ПКС — положительный тест *Pivot-Shift* [24].

Классификация повреждений ЗКС. Существует много классификаций нестабильности ЗКС [7, 33, 39]. Повреждения ЗКС разделяют на четыре степени тяжести, отдельные из них могут дополнительно подразделяться на острые или хронические и различаться по наличию травмы хряща или менисков [33, 34, 39]. Классификация *Soreg* подходит для лечения в остром периоде травмы [39].

Чаще всего на практике используется классификация *S. D. Harner*, который различает 4 степени повреждения [32]. При этом выделяют изолированные и комбинированные травмы ЗКС и соответствующие дифференциальные показания к выбору метода лечения [33, 34, 39]. Классификация *Harner* подходит также для лечения хронических повреждений коленного сустава [32].

Классификация Harner. Изолированное повреждение I степени. Пальпируемое смещение голени кзади (0–5 мм), которое пружинит и возвращается назад. Рекомендовано консервативное лечение с лечебной физкультурой (ЛФК) для восстановления четырехглавой мышцы бедра. Клиническая эффективность иммобилизации не доказана [28].

Изолированное повреждение II степени. Небольшой задний ящик, который не пружинит и не возвращается назад (5–10 мм), однако плато большеберцовой кости невозможно сместить кзади за пределы медиального мышечка бедренной кости. Рекомендовано консервативное лечение с ЛФК для восстановления четырехглавой мышцы бедра. Клиническая эффективность иммобилизации не доказана.

Изолированное повреждение III степени. Полное повреждение ЗКС, при котором плато большеберцовой кости можно сместить кзади за пределы медиального мышечка бедренной (более 10 мм). Чаще рекомендуют консервативное лечение с ЛФК для восстановления четырехглавой мышцы бедра. Следует рассмотреть целесообразность реконструкции ЗКС. Клиническая эффективность иммобилизации не доказана.

При комбинированном повреждении ЗКС и боковых структур коленного сустава, показана реконструкция ЗКС и заднелатерального отдела.

При *отрывном переломе* обычно проводят первичное хирургическое лечение [38].

Временная характеристика травм: острая (менее 3 недель), подострая (от 3 недель до 3 мес.), хроническая (от 3 мес. до 5 лет) и длительно хроническая — свыше 5 лет [34].

Разновидности повреждений: острые (изолированные или комбинированные), а также хронические (изолированные или комбинированные). Эта классификация важна для лечения и определения дальнейшего прогноза [31].

Об изолированном повреждении ЗКС свидетельствует смещение большеберцовой кости кзади не более чем на 12 мм. Чаще всего оно возникает во время занятия спортом [31, 33]. О комбинированной задней нестабильности речь идет, когда смещение большеберцовой кости составляет более 12 мм. В этом случае дополнительно к разрыву ЗКС чаще всего имеется повреждение заднелатерального угла коленного сустава [31]. Комбинированные повреждения возникают при травмах, связанных с высокими скоростями, т. к. при этом происходит воздействие большой травмирующей силы на коленный сустав [31]. Вид лечения (консервативный или хирургический) зависит от степени боковой нестабильности [39].

Показания к пластике ЗКС зависят от многих факторов: изолированности разрыва, сопутствующих повреждений медиального и латерального отделов сустава, степени дислокации большеберцовой кости, деформации оси нижней конечности [15, 31].

К причинам, определяющим необходимость хирургического лечения, относят возраст и уровень активности пациента, фиксированный симптом «заднего выдвигающего ящика», наличие материала для трансплантации, выполненные ранее операции на коленном суставе. Фиксированный симптом «заднего выдвигающего ящика» должен быть заранее устранен. Важнейшую роль играют жалобы пациента. Субъективные ощущения нестабильности и боли являются параметрами, которые могут остаться, несмотря на интенсивную и адекватную первичную реабилитацию, без тенденции к улучшению [32–34].

В литературе представлен консенсус в отношении рекомендаций к консервативному лечению повреждений ЗКС I и II степени (по Harner) [27].

При незначительной нестабильности рекомендовано провести тест «Врасе». Пациенту назначается круглосуточное использование жесткого шарнирного PCL-ортеза в течение 6 недель. Если при этом жалобы уменьшаются, то можно планиро-

вать хирургическое вмешательство [34]. При изолированном повреждении III степени (по Harner) рекомендовано физиотерапевтическое лечение [27], а комбинированном — хирургическое, однако единое мнение в отношении метода реконструкции отсутствует [27, 33, 37].

Представляет интерес тактическая схема Лобенхофера, которой можно руководствоваться при определении показаний к хирургическому вмешательству (рисунок). Она незначительно отличается от классификации Harner, однако учитывает деформацию коленного сустава во фронтальной плоскости.

Возможности лечения — консервативное и хирургическое. Наиболее оптимальный способ, однако, остается спорным [35]. Определяющим фактором выбора является наличие изолированного или комбинированного повреждения, а также ответ на вопрос о характере травмы (острая или хроническая) [39]. Тактика лечения направлена на уменьшение болевого синдрома и устранение нестабильности [34].

Техники хирургического лечения и результаты реконструкции ЗКС не соответствуют таковым при пластике ПКС [34, 39]. Тяжело достичь полного анатомического восстановления ЗКС. Можно уменьшить симптом «заднего выдвигающего ящика», но сложно устранить его полностью. При хронической нестабильности, несмотря на уменьшение жалоб и улучшение стабильности сустава, возникшие дегенеративные изменения нельзя подвергнуть обратному развитию. Очень важно тщательно спланировать и обсудить с пациентом этапы лечения и последующей реабилитации [34]. Существует много вариантов операций с различными способами сверления каналов в большеберцовой кости и техниками имплантации трансплантата [12, 15, 17–19, 23, 32, 35, 39]. При комбинированных травмах с повреждением заднемедиальных и заднелатеральных

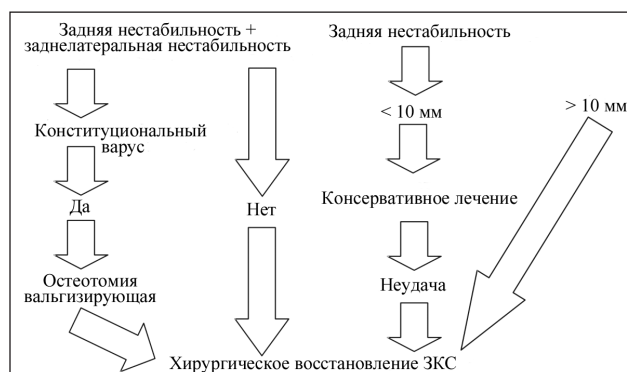


Рисунок. Алгоритм Лобенхофера для восстановления ЗКС

углов коленного сустава рекомендуется одновременно устранять боковую и ротационную нестабильность [16, 17, 33, 34]. Ургентные операции выполняют в случае вывиха в коленном суставе [39]. У пациентов ростом менее 160 см минимальная длина трансплантата ЗКС составляет 90 мм, для более высоких (выше 160 см) — 100 мм [34].

Реконструкции ЗКС должно предшествовать тщательное обследование под наркозом и сравнение обоих коленных суставов, а также артроскопия поврежденного [8, 21, 32, 37]. Необходимо оценить состояние связок, менисков и хрящевых поверхностей [8, 32, 37], провести варусный и вальгусный тесты с нагрузкой, а также подробный осмотр заднелатеральных и заднемедиальных углов сустава [32]. При выявлении сопутствующих повреждений необходимо проведение соответствующего хирургического вмешательства [19].

Методом выбора реконструкции ЗКС являются восстановительные операции с использованием одно- или двухпучкового трансплантата [10, 19, 23, 32, 35]. R. W. Campbell и соавт. [27], P. Christel [19] показали на трупном материале, что ни одна хирургическая техника реконструкции не позволяет обеспечить точное восстановление ЗКС. Просверливаемый канал для AL-пучка в правом коленном суставе имеет направление на 12:30 часовой стрелки, а в левом — на 11:30 [32, 34]. Независимо от выбранной техники реконструкции для функционального результата решающим фактором является позиционирование трансплантата ЗКС [19].

Транстибиальная техника. Просверливаемый через большеберцовую кость канал должен иметь направление спереди назад к месту прикрепления ЗКС. Протягивание трансплантата через задний отдел под острым углом к площадке большеберцовой кости в туннель проблематично из-за острого края верхней части канала, на котором трансплантат впоследствии может перетереться, вследствие этого происходит ранняя потеря натяжения трансплантата, его истончение и, возможно, несостоятельность [13, 25, 26, 29, 30, 31, 35].

Техника тиббиальной имплантации. При подобной технике имплантации трансплантатом является средняя часть сухожилия надколенника или часть сухожилия четырехглавой мышцы бедра с костным фрагментом. Под артроскопическим контролем в медиальной мышечке бедренной кости буром просверливается канал. После изменения положения пациента (поворот на живот) выполняют задний доступ с сохранением нервно-мышечных структур подколенной ямки,

проводят тупую препаровку задней капсулы сустава и костный блок трансплантата фиксируют винтом к большеберцовой кости непосредственно у места прикрепления ЗКС [17].

Артроскопическая техника тиббиальной имплантации с обратным сверлением канала инструментом Retro Drill с использованием сухожилия четырехглавой мышцы бедра [15].

Заднелатеральная реконструкция. В случае комбинированного повреждения ЗКС и структур заднелатерального угла коленного сустава не должна выполняться изолированная реконструкция ЗКС. Необходимо всегда восстанавливать и заднелатеральные структуры сустава [19, 29, 37, 39]. Предпочтение следует отдавать восстановлению анатомических образований [29].

Лечение латеральной/заднелатеральной нестабильности при незначительной ее степени возможно проводить консервативно с помощью физиотерапии, небольшого подъема наружного края обуви и ограничения физической активности, вызывающей боль. При выраженной нестабильности необходимо хирургическое лечение [24].

При изолированном повреждении ЗКС возможно консервативное лечение, т. к. она имеет большой потенциал к восстановлению [17, 31, 39].

Такое лечение рекомендуется при повреждениях ЗКС I и II степени (по Harner) [22, 33, 35]. При этом показано круглосуточное использование PCL-шины в течение 6 недель. По истечении 6 недель назначают пассивные упражнения в положении на животе, сгибание до 70°. В течение еще 6 недель следует одевать на ночь PCL-шину, а днем — шарнирный PCL-брэйс [34, 39]. Параллельно необходимо проводить укрепляющие упражнения для *m. quadriceps* и упражнения на растяжение мышц сгибателей голени [34].

Консенсус ESSKA. В 2002 г. в рамках конгресса ESSKA в Лозанне (Швейцария) были сформулированы рекомендации по лечению поврежденных ЗКС [19], согласно которым поврежденную ЗКС следует восстанавливать с одновременным лечением всех сопутствующих компонентов нестабильности. За реконструкцией должна следовать адекватная реабилитация или последующее лечение. Тактика лечения повреждений ЗКС, в том числе и выбор трансплантата, должна быть тщательно спланирована до операции. На основе этих положений в 2012 г. в рамках конгресса ESSKA в Женеве (Швейцария) были приняты рекомендации, касающиеся клинической и лучевой диагностики повреждений ЗКС. Согласно им

при клиническом обследовании необходимо определять симптом заднего смещения или «заднего выдвигающего ящика» при ротации голени кнутри, кнаружи и в нейтральном положении, а также проводить Dial-тест. Для визуализации подходят обычные рентгенограммы в передне-задней и боковой проекциях стоя. Дополнительно выполняют рентгенографию по Розенбергу в положении стоя при сгибании в коленном суставе под углом 35°. При хронической нестабильности необходим билатеральный рентген-снимок голени с коленным суставом для оценки тибиального свода, снимки с нагрузкой (по Varlett, Chambart Puddu, Telos).

Последствия повреждения ЗКС. При разрыве ЗКС и хронической задней нестабильности в коленном суставе изменяется центр ротации [15]. Это может привести к функциональным нарушениям при повседневной активности и занятиях спортом [30]. Смещение большеберцовой кости в дорзальном направлении повышает давление в переднемедиальном отделе сустава [15, 33, 35]. Это приводит к стиранию хряща плато большеберцовой и бедренной костей в этом отделе сустава. Далее повышается давление на надколенник, что приводит к повреждению хряща надколенника и блока бедренной кости [14, 29, 33]. М. Logan и соавт. [36] показали, что при повреждении ЗКС возникает большое давление на передний рог медиального мениска и переднюю часть плато большеберцовой кости.

При хронической нестабильности может возникнуть артроз в медиальном отделе коленного сустава, медиальная дегенерация пателлофemorального сустава. В таких случаях возможности пластики ЗКС с целью уменьшения болевого синдрома, весьма ограничены [34].

Дальнейшим последствием нестабильности коленного сустава является то, что мышечки большеберцовой кости остаются в положении заднего подвывиха [34].

Если одновременно у пациента присутствует конституциональный варусный морфотип, то дополнительно изменяется центр ротации в коленном суставе, что приводит к расширению латеральной и заднелатеральной щели коленного сустава. Это способствует прогрессированию варусной деформации с последующей нестабильностью в области заднелатерального капсульного комплекса [15].

Выбор трансплантата. Несмотря на большое количество видов трансплантатов, выбор оптимального остается спорным [7, 37]. Можно использовать сухожилия полусухожильной

и нежной мышц, четырехглавой мышцы, среднюю треть связки надколенника или аллотрансплантаты из Ахиллова сухожилия или сухожилия передней большеберцовой мышцы [21, 27, 33–35, 37, 39].

При боковой нестабильности иногда в качестве трансплантата используют сухожилие противоположной конечности или аллосухожилие [33, 34]. Осторожность необходима при использовании трансплантата из группы мышц разгибателей, т. к. они являются агонистами ЗКС. При использовании средней трети сухожилия связки надколенника возникает повышенный риск формирования фиксированного «заднего выдвигающего ящика». В дальнейшем повышается пателлофemorальное давление [34]. Сухожилие надколенника как трансплантат может оказаться очень коротким [27, 34, 37]. По структурным, анатомическим и биомеханическим характеристикам сухожилие четырехглавой мышцы бедра — хороший трансплантат [30, 34, 37]. Осложнения при его заборе редки [34, 37]. К его преимуществам относится костный блок на одном конце и мягкое сухожилие на втором. Сухожильный конец протягивают через просверленные каналы, поскольку костный блок при определенных обстоятельствах может заклинить [30]. Недостатком использования такого трансплантата является принадлежность сухожилия к агонистам ЗКС и, забирая трансплантат, мы ослабляем четырехглавую мышцу бедра [34, 35].

При соответствующем росте пациента сухожилие четырехглавой мышцы можно разделить и реконструировать ЗКС с помощью техники двойного пучка. При этом $\frac{2}{3}$ сухожильной части используют как переднелатеральный, а $\frac{1}{3}$ как заднемедиальный пучки. Т. Y. Chuang и соавт. [37] описывают, что при взятии трансплантата из сухожилия четырехглавой мышцы можно позволить более быструю и интенсивную реабилитационную программу и в более короткий срок восстановить функцию коленного сустава.

Согласно данным М. J. Strobel и соавт. [34], трансплантат из сухожилий мышц группы «семи» хорошо подходит для быстрой послеоперационной реабилитации. Эти сухожилия обладают высокой устойчивостью к разрыву и могут быть использованы для реконструкции двойным пучком. Они пригодны для техники введения трансплантата через большеберцовую кость и далее вверх в бедренную. При комбинированных повреждениях коленного сустава следует использовать аллотрансплантат [34]. Для этого хорошо подходит ахиллово сухожилие, имеющее достаточную

длину и диаметр для выполнения реконструкции [27, 35]. Преимущество аллотрансплантатов состоит в возможности избежать осложнений при их получении и небольшой длительности операции [11, 21, 35]. Однако существует риск передачи трансмиссивной инфекции [2]. Еще один недостаток заключается в высокой стоимости и их малой доступности [21, 35]. Таким образом, до операции следует иметь полное представление о повреждении сустава и выбрать наиболее подходящий вид трансплантата. Поскольку трансплантат, по возможности, должен быть забран вблизи коленного сустава, то его выбор следует обсудить с пациентом [34].

Выводы

В специальной литературе появляется все больше публикаций о хирургических вмешательствах и функциональных результатах лечения повреждений ЗКС, хотя они все же не достигают количества работ, посвященных лечению патологии ПКС. Точное знание анатомии, биомеханики и механизмов повреждения коленного сустава и его связочного аппарата — неременное условие при постановке диагноза, реконструкции и последующем лечении. Данные о случаях повреждения ЗКС весьма вариабельны. Такие повреждения встречаются чаще, чем о них подозревают. Это объясняется тем, что разрывы ЗКС редко встречаются в клинической практике, поэтому часто не диагностируются, а пациенты лишь спустя годы обращаются по поводу боли в коленном суставе. Механизмы повреждения ЗКС весьма различны. Повреждения могут быть изолированными или комбинированными, иметь хроническое течение. При комбинированных повреждениях следует помнить о необходимости устранения фронтальной нестабильности. Следует отметить, что реконструкции ЗКС приводят только к весьма приблизительному восстановлению сустава. Существенным фактором, влияющим на функциональный результат, является правильное положение (позиционирование) трансплантата ЗКС. Анализ данных литературы свидетельствуют о целесообразности дальнейшего изучения данной проблемы с внедрением новых малоинвазивных методик хирургического лечения задней нестабильности коленного сустава с возможностью раннего послеоперационного восстановления пациентов.

Конфликт интересов. Авторы декларируют отсутствие конфликта интересов.

Список литературы

1. Абдрахманов А. Ж. Клиническая диагностика задней нестабильности коленного сустава у спортсменов / А. Ж. Абдрахманов : тез. докл. науч. конф. [«Современные проблемы спортивной травматологии и ортопедии»]. — М., 1997. — С. 7.
2. Дубров В. Э. Хирургическая коррекция крестообразных и коллатеральных связок коленного сустава в остром периоде травмы. Клинико-экспериментальное исследование : автореф. дис. ... д-ра мед. наук / В. Э. Дубров. — М., 2003. — 48 с.
3. Котельников Г. П. Посттравматической нестабильности коленного сустава / Г. П. Котельников, Г. В. Куропаткин, М. В. Пивоваров // Биомеханические исследования в травматологии и ортопедии. — М., 1988. — С. 13–16.
4. Левенець В. М. Сучасні підходи до діагностики і лікування нестабільності колінного суглоба / В. М. Левенець, Я. В. Лінько, П. М. Москотін // Ортопедия, травматология и протезирование. — 2000. — № 1. — С. 10–14.
5. Лінько Я. В. Диагностика и лечение задней нестабильности коленного сустава / Я. В. Лінько // Вісник ортопедії, травматології та протезування. — 2001. — № 1 — С. 106–109.
6. Лінько Я. В. Анатомо-функціональні основи клінічних проявлень задньої нестабільності колінного суглоба / Я. В. Лінько // Зб. наук. пр. НМАПО ім. П. Л. Шупика. — 2000. — Вып. 9. — С. 47–51.
7. Лінько Я. В. Посттравматическая задняя нестабильность коленного сустава : клинико-экспериментальное исследование : автореф. дис. ... канд. мед. наук / Я. В. Лінько. — К., 2004. — 16 с.
8. Лисицын М. П. Артроскопическая диагностика и лечение острых и хронических повреждений капсульно-связочных структур коленного сустава у спортсменов: дис. ... канд. мед. наук / М. П. Лисицын. — М., 1996. — 196 с.
9. Малыгина М. А. Прочностные характеристики передней крестообразной связки коленного сустава и ее эндопротезов / М. А. Малыгина, А. М. Невзоров, Н. С. Гаврюшенко : сб. мат. III конгр. Российского артроскопического об-ва. — М., 1999. — С. 103.
10. Миронов С. П. Оперативное лечение повреждений крестообразных связок коленного сустава (ретроспективный анализ) / С. П. Миронов, З. С. Миронова, А. К. Орлецкий / Вестник травматологии и ортопедии им. Н. Н. Приорова. — 2001. — № 2. — С. 51–55.
11. Никитин В. В. Иммуно-физиологические аспекты клиники и хирургической тактики при повреждениях капсульно-связочного аппарата / В. В. Никитин, А. М. Пеньковая. — Уфа, 1992. — 121 с.
12. Орлецкий А. К. Оперативные методы лечения посттравматической хронической нестабильности коленного сустава : автореф. дис. ... д-ра мед. наук / А. К. Орлецкий. — М., 1998. — 38 с.
13. A biomechanical comparison of posterior cruciate ligament reconstruction techniques / J. A. Bergfeld, D. R. McAllister, R. D. Parker [et al.] // Am. J. Sports Med. — 2001. — Vol. 29 (2). — P. 129–136.
14. Anatomie characteristics and radiographic references of the anterolateral and posteromedial bundles of the posterior cruciate ligament / M. Osti, P. Tschann, K. H. Kunzel, K. P. Benedetto // Am. J. Sports Med. — 2012. — Vol. 40 (7). — P. 1558–1563. — DOI: 10.1177/0363546512445166.
15. Benedetto K. P. Arthroskopischer Ersatz des hinteren Kreuzbandes / K. P. Benedetto // Jatro Unfallchirurgie & Sporttraumatologie. — 2012. — № 4. — P. 6–8.
16. Benedetto K. P. The biomechanical characteristics of arthroscopic tibial inlay techniques for posterior cruciate ligament reconstruction: in vitro comparison of tibial graft

- tunnel placement / K. P. Benedetto, T. Hoffeiner, M. Osti // *Int. Orthop.* — 2014. — Vol. 38 (11). — P. 2363–2368. — DOI: 10.1007/s00264-014-2458-z.
17. Benedetto K. P. Tibial-inlay-Technik beim hinteren Kreuzbandersatz / K. P. Benedetto // *Arthroskopie.* — 2006. — Vol. 19 (6). — P. 258–264. — DOI: 10.1007/s00142-006-0361-3.
 18. Campbell R. B. Arthroscopic tibial inlay for posterior cruciate ligament reconstruction / R. B. Campbell, S. S. Jordan, J. K. Sekiya // *Arthroscopy.* — 2007. — Vol. 23 (12). — P. 1356.e1–1356.e4. — DOI: 10.1016/j.arthro.2007.01.020.
 19. Christel P. Basic principles for surgical reconstruction of the PCL in chronic posterior knee instability / P. Christel // *Knee Surg. Sports Traumatol. Arthrosc.* — 2003. — Vol. 11 (5). — P. 289–296. — DOI: 10.1007/s00167-003-0407-2.
 20. Comparison of tibial graft fixation between simulated arthroscopic and open inlay techniques for posterior cruciate ligament reconstruction / R. B. Campbell, A. Torrie, A. Hecker, J. K. Sekiya // *Am. J. Sports Med.* — 2007. — Vol. 35 (10). — P. 1731–1738. — DOI: 10.1177/0363546507302216.
 21. Double-bundle PCL reconstruction using autogenous quadriceps tendon and semitendinosus graft: surgical technique with 2-year follow-up clinical results / P. Cury Rde, M. B. Mestriner, C. C. Kaleka [et al.] // *Knee.* — 2014. — Vol. 21 (3). — P. 763–768. — DOI: 10.1016/j.knee.2014.02.021.
 22. Harner C. D. Evaluation and treatment of posterior cruciate ligament injuries / C. D. Harner, J. Hoher // *Am. J. Sports Med.* — 1998. — Vol. 26 (3). — P. 471–482.
 23. Jordan S. S. Posterior cruciate ligament reconstruction using a new arthroscopic tibial inlay double-bundle technique / S. S. Jordan, R. B. Campbell, J. K. Sekiya // *Sports Med. Arthrosc.* — 2007. — Vol. 15 (4). — P. 176–183. — DOI: 10.1097/JSA.0b013e3181595b95.
 24. Jung T. M. Periphere Instabilitäten bei Läsion des hinteren Kreuzbandes / T. M. Jung, A. Schmeling, A. Weiler // *Arthroskopie.* — 2006. — Vol. 19 (3). — P. 265–276. — DOI: 10.1007/s00142-006-0359-x.
 25. Mariani P. P. Full arthroscopic inlay reconstruction of posterior cruciate ligament / P. P. Mariani, F. Margheritini // *Knee Surg. Sports Traumatol. Arthrosc.* — 2006. — Vol. 14 (11). — P. 1038–1044.
 26. Markolf K. L. Cyclic loading of posterior cruciate ligament replacements fixed with tibial tunnel and tibial inlay methods / K. L. Markolf, J. R. Zemanovic, D. R. McAllister // *J. Bone Joint Surg. Am.* — 2002. — Vol. 84-A (4). — P. 518–524.
 27. McAllister D. R. Tibial inlay posterior cruciate ligament reconstruction: surgical techniques and results / D. R. McAllister, S. M. Hussain // *Sports Med. Arthrosc.* — 2010. — Vol. 8 (4). — P. 249–253. — DOI: 10.1097/JSA.0b013e3181faae1.
 28. Parolie J. M. Long-term results of nonoperative treatment of isolated posterior cruciate ligament injuries in the athlete / J. M. Parolie, J. A. Bergfeld // *Am. J. Sports Med.* — 1986. — Vol. 14 (1). — P. 35–38.
 29. Petersen W. Anatomie des hinteren Kreuzbandes sowie der posterolateralen und posteromedialen Strukturen / W. Petersen, T. Zantop, B. Tillmann // *Arthroskopie.* — 2006. — Vol. 19 (3). — P. 198–206. — DOI: 10.1007/s00142-006-0357-z.
 30. Posterior cruciate ligament reconstruction using an arthroscopic femoral inlay technique / F. Margheritini, F. Frascari Diotallevi, P. P. Mariani // *Knee Surg. Sports Traumatol. Arthrosc.* — 2011. — Vol. 19 (12). — P. 2033–2035. — DOI: 10.1007/s00167-011-1469-1.
 31. Russe K. Epidemiologie der hinteren Kreuzbandverletzung / K. Russe, M. S. Schulz, M. J. Strobel // *Arthroskopie.* — 2006. — Vol. 19 (3). — P. 215–220. — DOI: 10.1007/s00142-006-0354-2.
 32. Salata M. J. Arthroscopic posterior cruciate ligament tibial inlay reconstruction: a surgical technique that may influence rehabilitation / M. J. Salata, J. K. Sekiya // *Sports Health.* — 2011. — Vol. 3 (1). — P. 52–58. — DOI: 10.1177/1941738110385308.
 33. Schewe B. Die Rekonstruktion des hinteren Kreuzbandes — Operationstechnik / B. Schewe, J. Fritz // *SFA Arthroskopie Aktuell* / B. Schewe, J. Fritz. — 2007. — 20 p.
 34. Strobel M. J. Therapie der chronischen HKB-Läsion / M. J. Strobel, A. Weiler // *Arthroskopie.* — 2006. — Vol. 19 (3). — P. 243–257. — DOI: 10.1007/s00142-006-0360-4.
 35. Surgical management of PCL injuries: indications, techniques, and outcomes / S. R. Montgomery, J. S. Johnson, D. R. McAllister, F. A. Petrigliano // *Curr. Rev. Musculoskelet. Med.* — 2013. — Vol. 6 (2). — P. 115–123. — DOI: 10.1007/s12178-013-9162-2.
 36. The effect of posterior cruciate ligament deficiency on knee kinematics / M. Logan, A. Williams, J. Lavelle [et al.] // *Am. J. Sports Med.* — 2004. — Vol. 32 (8). — P. 1915–1922.
 37. Tibial inlay technique with quadriceps tendon-bone autograft for posterior cruciate ligament // T. Y. Chuang, C. H. Chen, S. W. Chou [et al.] // *Arthroscopy.* — 2004. — Vol. 20 (3). — P. 331–335. — DOI: 10.1016/j.arthro.2003.11.043.
 38. Torisu T. Isolated avulsion fracture of the tibial attachment of the posterior cruciate ligament / T. Torisu // *J. Bone Joint Surg. Am.* — 1977. — Vol. 59 (1). — P. 68–72.
 39. Weiler A. Management der akuten HKB-Verletzung / A. Weiler, A. Schmeling, T. M. Jung // *Arthroskopie.* — 2006. — Vol. 19 (3). — P. 229–242. — DOI: 10.1007/s00142-006-0356-0. 229-242.

Статья поступила в редакцию 27.09.2016

PRINCIPLES OF POSTERIOR KNEE JOINT INSTABILITY TREATMENT (LITERATURE REVIEW)

M. L. Golovakha¹, I. V. Didenko¹, S. N. Krasnoperov¹,
R. V. Titarchuk², K. P. Benedetto³, W. Orljanski⁴

¹Zaporizhzhia State Medical University. Ukraine

²Clinic of modern surgery «Garvis», Dnipro. Ukraine

³Schwerpunktkrankenhaus, Feldkirch. Austria

⁴Vienna Private Clinic. Austria

✉ Maksim Golovakha, MD, Prof.: golovaha@ukr.net

✉ Inna Didenko: didenkoinna1991@gmail.com

✉ Sergiy Krasnoperov, MD, PhD: krasnoperovserg@gmail.com

✉ Rostyslav Titarchuk: ros.titarchuk@rambler.ru

✉ Karl Benedetto, MD, Prof.: karl.benedetto3lkhf.at

✉ Weniamin Orljanski, MD, Prof.: orljanski@hotmail.com