

УДК 616.718.4-001.5-053.9-089.843(045)

DOI: <http://dx.doi.org/10.15674/0030-59872017385-90>

Віддалені результати лікування біполярною геміартропластикою осіб похилого та старечого віку з баготовідламковими переломами проксимального відділу стегнової кістки

А. В. Кальченко

Харківська медична академія післядипломної освіти. Україна

Харківська міська клінічна багатопрофільна лікарня № 17. Україна

Treatment of elderly and senile patients with fractures of the proximal femur remains an relevant problem in clinical medicine. Joint replacement in such patients is an alternative to osteosynthesis. Objective: to study the long-term results of treatment of elderly and senile patients with fragment fractures proximal femur by the method of bipolar hemiarthroplasty. Methods: the results of treatment of 20 patients (mean age (79.2 ± 9.1) years) with proximal femur fractures evaluated by cement bipolar hemiarthroplasty with augmentation and fixation with wires were evaluated. In 60 % of the patients there were fractures of type 31A2 according to AO/ASIF classification, in 25 % — 31A3. All have a concomitant pathology with the prevalence cardiovascular system diseases. The pain syndrome, the static-dynamic activity of the patients, the deformation and the amplitude of the movements of the operated limb were evaluated using the Harris score. Results: excellent and good results were obtained in 95 % of patients, unsatisfactory — in 5 %. The evaluation of the functional state according to the Harris score increased from (64.9 ± 13.4) scores on the 12th day to (86.3 ± 6.9) and (89.5 ± 4.8) scores at 2 months and 3–5 years respectively. Conclusions: the results of treatment of elderly and senile patients with fragment fractures of proximal femur using the method of bipolar hemiarthroplasty testify to its effectiveness. The use of this method allows to improve the quality of life in patients after surgery due to the early function of the hip joint and the damaged lower limb. Preservation of bone fragments and their wire fixation during joint replacement of lateral fractures of the femur provides stability of the implant, helps minimize its «subsidence» in the femoral canal. Key words: fragmentation fractures, proximal femur, elderly and senile subjects, hemiarthroplasty, long-term results of treatment.

Лечение пациентов пожилого и старческого возраста с переломами проксимального отдела бедренной кости (П ОБК) остается актуальной проблемой клинической медицины. Эндопротезирование тазобедренного сустава у таких пациентов является альтернативой остеосинтезу. Цель: изучить отдаленные результаты лечения пациентов пожилого и старческого возраста с осколочными переломами П ОБК методом биполярной геміартропластики. Методы: оценены результаты лечения 20 больных (средний возраст $(79,2 \pm 9,1)$ года) с переломами П ОБК, которым применена цементная биполярная геміартропластика с аугментацией, фиксацией спицами. У 60 % пациентов были переломы типа 31A2 по классификации AO/ASIF, у 25 % — 31A3. У всех выявлена сопутствующая патология с доминированием заболеваний сердечно-сосудистой системы. Болевой синдром, статико-динамическую активность пациентов, деформацию и амплитуду движений оперированной конечности оценивали с использованием шкалы Харриса. Результаты: отличные и хорошие результаты получены у 95 % больных, неудовлетворительные — у 5 %. Оценка функционального состояния по шкале Харриса увеличилась от $(64,9 \pm 13,4)$ баллов на 12-е сут до $(86,3 \pm 6,9)$ и $(89,5 \pm 4,8)$ баллов через 2 мес. и 3–5 лет соответственно. Выводы: полученные результаты лечения пациентов пожилого и старческого возраста с осколочными переломами П ОБК с использованием метода биполярной геміартропластики свидетельствуют об его эффективности. Применение этого метода позволяет улучшить качество жизни пациентов после операции за счет ранней функции тазобедренного сустава и поврежденной нижней конечности. Сохранение отломков кости и их фиксация спицами при эндопротезировании латеральных переломов бедренной кости обеспечивает стабильность ножки эндопротеза, способствует минимизации ее «проседания» в бедренном канале. Ключевые слова: осколочные переломы, проксимальный отдел бедренной кости, лица пожилого и старческого возраста, геміартропластика, отдаленные результаты лечения.

Ключові слова: багатовідламкові переломи, проксимальний відділ стегнової кістки, особи похилого та старечого віку, геміартропластика, віддалені результати лікування

Вступ

Найчастішою травмою в пацієнтів похилого та старечого віку є переломи проксимального відділу стегнової кістки (ПВСК) [2]. Згідно з прогнозами, до 2050 року кількість переломів цієї локалізації може досягти 6 млн 260 тис. [12].

Ефективність хірургічних методів лікування через- і міжвертлюгових переломів (типи 31A1, 31A2, 31A3 за класифікацією AO/ASIF) [6] за прогнозами виживаності пацієнтів цієї вікової групи значно перевершує консервативні методи завдяки ранній активізації хворих, що сприяє профілактиці загострення супутніх захворювань. Нині активна хірургічна тактика лікування переломів ПВСК є загально визнаною [4].

У випадку латеральних переломів ПВСК, зазвичай, перевагу віддають різним видам накісткового або інтрамедулярного остеосинтезу, що дає змогу стабільної фіксації відламків кісток і ранньої мобілізації пацієнта [1].

Частота незадовільних результатів та ускладнень, пов'язаних із різними видами остеосинтезу в разі черезвертлюгових переломів, становить від 0,5 до 20 % [5, 8].

На думку зарубіжних дослідників, ендпротезування кульшового суглоба є альтернативою остеосинтезу в лікуванні черезвертлюгових переломів у осіб похилого та старечого віку [13] і повністю виключає проблему, пов'язану з консолідацією перелому стегнової кістки [5]. Обговорюється можливість застосування різних методів фіксації відламків кісток під час лікування вертлюгових переломів стегнової кістки, а також конфігурація імплантатів для первинного ендпротезування кульшового суглоба [9].

Відомо, що причиною високої частоти післяопераційних ортопедичних ускладнень у разі нестабільних черезвертлюгових переломів є відсутність стегнового калькара (дуга Адамса) та незадовільна фіксація відламків кісток навколо проксимальної частини ніжки ендпротеза [10, 14].

Мета дослідження: вивчити віддалені результати лікування пацієнтів похилого та старечого віку з багатовідламковими переломами проксимального відділу стегнової кістки методом біполярної геміартропластики.

Матеріал та методи

Проаналізовано результати лікування переломів ПВСК у 20 хворих (5 чоловіків, 15 жінок), яким виконали цементну біполярну геміартропластику з аугментацією, фіксацією спицями та/або серкляжем. Для ендпротезування кульшового суглоба використовували біполярний ендпротез зарубіжного виробництва. До групи дослідження включено пацієнтів похилого та старечого віку (похилий вік, за класифікацією ВООЗ, становить 60–75 років, старечий — 75–90), середній вік хворих становив $(79,2 \pm 9,1)$.

Виконання роботи схвалено комітетом із біоетики Харківської медичної академії післядипломної освіти МОЗ України (протокол № 2 від 19.02.2015). У процесі дослідження пацієнтів із метою деталізації перелому ПВСК розподілено на групи відповідно до Універсальної класифікації переломів кінцівок, розробленої Асоціацією з вивчення внутрішньої фіксації (AO/ASIF) [6] (табл. 1).

У хворих діагностували переважно переломи типу 31A2 (60 %), тобто навколосуглобові переломи вертлюгової зони або надвертлюгові відламкові.

Для визначення стабільності вертлюгових переломів користувалися класифікацією E. Evans [7] (табл. 2).

Усі переломи були зі зміщенням і наявністю фрагментів кісток. У хворих з однаковою частотою спостерігали переломи 2, 3 і 4-го типів.

Через похилий вік у всіх хворих відмічено від 3 до 10 патологій як хронічного, так і гострого перебігу. Маючи значну кількість варіацій патологій органів і систем, усі захворювання розподілено на 9 великих груп, які аналізували окремо.

Таблиця 1

Розподіл переломів проксимального відділу стегнової кістки за AO/ASIF

Кількість пацієнтів (n = 20)	Тип перелому			
	31A1	31A2	31A2-3	31A3
абс.	1	12	2	5
%	5	60	10	25

Таблиця 2

Розподіл переломів проксимального відділу стегнової кістки за Evans

Кількість пацієнтів (n = 20)	Тип перелому за Evans					
	2	3	3-4	4	4-5	5
абс.	5	5	3	5	2	—
%	25	25	15	25	10	—

Більшість пацієнтів (до 90 %) госпіталізовано відразу після травми. Усі вони мали низькоенергетичну травму (падіння з висоти власного зросту). Термін перебування хворих у стаціонарі (доопераційний і післяопераційний періоди) становив у середньому 16 діб.

Усім хворим виконано хірургічне втручання за запропонованою нами методикою: цементна біполярна геміартропластика з аугментацією, фіксацією спицями та/або серкляжем із приводу переломів ПВСК (патент України № 101594 «Спосіб лікування осколкових переломів проксимального відділу стегнової кістки»).

Техніка виконання хірургічного втручання. Операцію виконували в положенні хворого на здоровому боці передньозовнішнім доступом за Хардингом під регіонарною анестезією. Проводили ревізію місця перелому, оцінювали характер розташування, розміри та кількість відламків (рис. 1, а). Після видалення головки стегнової кістки з вертлюгової западини (рис. 1, б) виконували резекцію шийки стегнової кістки, оцінювали стан кісткової тканини, обробляли кістковомозковий канал розвертками, а потім римерами, кісткові фрагменти фіксували за допомогою спиць Кіршнера та/або серкляжу (рис. 1, в). Цементували кістковомозковий канал і вводили ніжку ендпротеза (рис. 1, г, д). Кінці спиць, які виходили за межі кістки, скусували на рівні коркового шару (рис. 2). Реалізовували вправлення головки ендпротезів під інтраопераційним рентгенологічним контролем. Післяопераційну рану зашивали пошарово (з обов'язковим відновленням середнього сідничного м'яза). Дренування виконано у 9 пацієнтів. Із 2015 року його не виконують свідомо. Середня тривалість операції становила

45 хв. Усі хворі впродовж першої доби перебували у відділенні реанімації та інтенсивної терапії.

Треба зазначити, що в лікарні помер 1 пацієнт через 3 год після операції, причина смерті — серцево-судинна патологія.

Усі хворі встали з ліжка на 2-гу добу післяопераційного періоду, пересувалися за допомогою ходунків.

Оцінювання больового синдрому, статико-динамічної активності пацієнтів, кількості деформацій і амплітуди рухів оперованої нижньої кінцівки проводили з використанням шкали Харріса для кульшового суглоба [11]. Кожну категорію оцінювали в балах, максимальна кількість яких дорівнювала 100. Результат вважали відмінним у разі суми балів понад 90, хорошим — 80–89, задовільним — 70–79, незадовільним — менше ніж 70.

Первинну підготовку даних проводили в програмі Excel, подальше опрацювання — в пакеті для статистичної обробки SPSS [3].

Результати та їх обговорення

Проаналізувавши віддалені результати лікування хворих після виконання біполярної геміартропластики кульшового суглоба з приводу перелому проксимального відділу стегнової кістки, виявили відмінні та добрі в 95 % осіб, незадовільні — в 5 %.

Вивчали динаміку змін функціонального стану пацієнтів, яким було проведено ендпротезування із використанням шкали Харріса через 12 діб, 2 міс. та 3–5 років після операції. Аналіз проводили за непараметричним критерієм Фрідмана для к-пов'язаних вибірок (табл. 4).

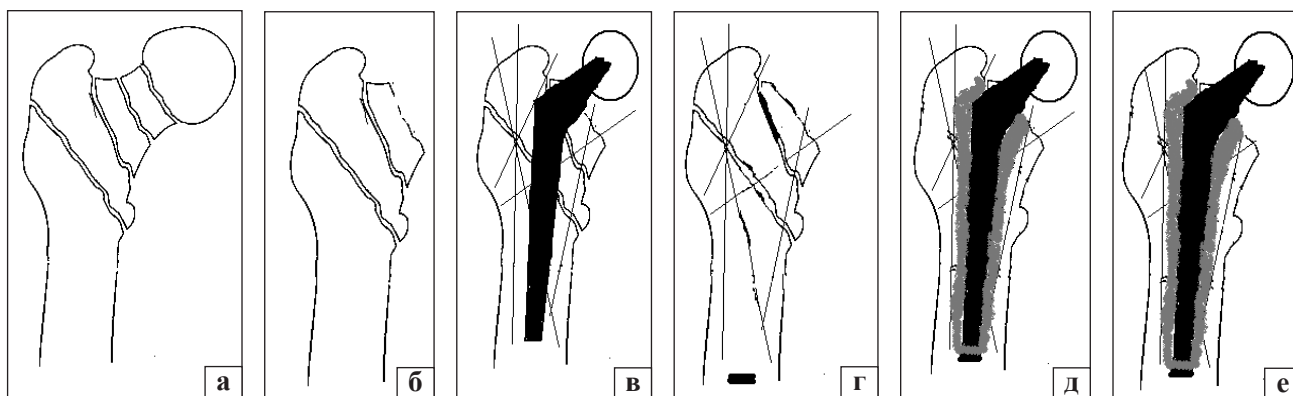


Рис. 1. Схема методики лікування відламкових переломів ПВСК: а) багатовідламковий перелом проксимального відділу стегнової кістки; б) резекція головки стегнової кістки; в) репозиція та фіксування відламків спицями Кіршнера (ніжка ендпротеза на цьому етапі без цементної фіксації); г) видалення ніжки ендпротеза, встановлення кісткової пробки в кістковомозковий канал; д) цементування каналу та встановлення ніжки ендпротеза, скусування кінців спиць Кіршнера, які виходили за межі кістки; е) кінцевий вигляд способу лікування відламкових переломів ПВСК

Таблиця 3

Аналіз розподілу супутніх захворювань у пацієнтів

Кількість хворих		Супутні захворювання								
		серцево-судинна патологія	ішемічна хвороба серця	гіпертонічна хвороба	неврологічна патологія	цукровий діабет	органів травлення	дихальної системи	сечовивідної системи	крові
Хворі (n = 20)	абс.	20	19	18	6	2	4	3	3	2
	%	100	95	90	30	10	20	15	15	10

Таблиця 4

Динаміка функціонального стану пацієнтів після операції (Mo / min ÷ max)

Термін спостереження		Показник								деформація	сума балів (M ± SD)
		біль	функції						сидіння		
			ходьба			активність					
			кульгавість	опора	відстань	сходи	взуття				
12 діб	44 20 ÷ 44	5 5 ÷ 8	2 0 ÷ 2	5 2 ÷ 11	2 0 ÷ 2	2 0 ÷ 2	3 0 ÷ 5	4	64,9 ± 13,4		
2 міс.	44	8 5 ÷ 11	7 5 ÷ 11	11 2 ÷ 11	2 1 ÷ 4	4 2 ÷ 4	5	4 2 ÷ 4	86,3 ± 6,9		
Віддалений період	44 20 ÷ 44	8 5 ÷ 11	7 0 ÷ 11	8 2 ÷ 11	2 1 ÷ 4	4 2 ÷ 4	5	4 1 ÷ 4	89,5 ± 4,8		
Критерій Фрідмана	χ^2 p	6,000 0,050	10,182 0,006	15,077 0,001	5,583 0,061	9,364 0,009	14,889 0,001	12,000 0,002	2,000 0,368	13,000 0,002	

Біль. На 12-ту добу після операції хворі оцінювали больові відчуття, переважно як випадкові, які не заважали активності, лише деякі з них скаржилися на помірний біль, що обумовлював прийом протибольових препаратів. Через 2 міс. після операції пацієнти відзначали відсутність больових відчуттів. Але у віддаленому періоді деякі обстежені знову стали скаржитись на помірний біль.

Функціональні навички. На 12-ту добу після операції у хворих спостерігали легку або помірну кульгавість, через 2 міс. і пізніше — легку.

Опора. На 12-ту добу всі пацієнти користувалися ходунками (за показанням). Через 2 міс. більшість хворих під час ходьби використовували

палицю або пересувалися без додаткової опори взагалі. Проте у віддаленому періоді спостереження деякі пацієнти не могли ходити самостійно, що пояснюється похилим віком.

Відстань, яку могли подолати пацієнти значно відрізнялася за періодами спостереження. У перші 12 діб після операції більшість із них повернулися до дистанції, яку проходили до травми. Через 2 міс. практично всі пацієнти могли ходити без обмежень, хоча деякі не виходили з дому. У віддаленому періоді активність хворих знижувалася та відстань зменшувалася.

Активність. Сходи. На 12-ту добу майже всі пацієнти під час ходьби сходами користувалися перилами. На 2-му міс. у віддаленому періоді

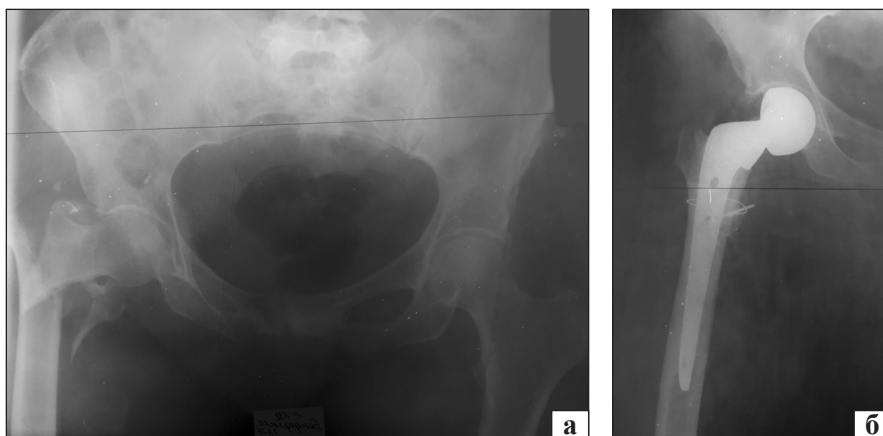


Рис. 2. Рентгенограми хворої Б.: а) закритий багатовідламковий перелом проксимального відділу правої стегнової кістки зі зміщенням (АО 31A2); б) після біполярної геміартропластики кульшового суглоба, металоостеосинтезу спицями і серкляжем за розробленою методикою

спостереження деякі хворі вже могли підніматися чи спускатися сходами без додаткової опори, хоча більшість продовжувала користуватися перилами.

Шкарпетки та взуття. У перші 2 тижні одягати шкарпетки і взуття хворим було заборонено, виходячи з рекомендацій щодо післяопераційного періоду. Через 2 міс. і надалі більшість із них справлялися з цим завданням доволі легко.

Сидіння. На 12-ту добу хворі переважно могли сидіти не більше ніж півгодини, що пов'язано з ділянкою хірургічного втручання. У пізніші терміни спостереження всі хворі могли сидіти необмежений час.

Деформація. В одній пацієнтки виявили незначне (до 3 см) вкорочення оперованої кінцівки, що пояснюється тяжкістю перелому (31A3), надлишковою вагою пацієнтки і наявністю остеопорозу.

Сума балів. Упродовж спостереження оцінка функціонального стану збільшилася з (64,9 ± 13,4) бала на 12-ту добу до (86,3 ± 6,9) через 2 міс., (89,5 ± 4,8) — у віддаленому періоді. Таким чином, хворі адаптувалися до ендопротеза, поступово повертаючись до рівня стану до травми, а в деяких пацієнтів протезування усунуло проблеми з кульшовим суглобом.

Наведений метод хірургічного лікування пацієнтів із переломами ПВСК забезпечує стабільність ніжки ендопротеза завдяки збереженню та фіксації кісткових відламків, дає змогу зберегти кісткові орієнтири та відповідно, м'язовий апарат. Також є можливість встановити ніжку імплантата на правильну глибину в кісткомозковому каналі і, найголовніше, досягти ходьби з повним навантаженням на оперовану кінцівку в ранні терміни, що є профілактикою ускладнень і загострень наявних супутніх захворювань.

Клінічний приклад

Хвора Б., 79 років, діагноз: закритий багато-відламковий перелом ПВСК зі зміщенням (за класифікацією АО тип 31A2). На 3-тю добу виконано хірургічне втручання: біполярна геміартропластика лівого кульшового суглоба, металоостеосинтез спицями та серкляжем. На 2-гу добу після операції хвору вертикалізували, вона почала пересуватися за допомогою ходунків із повним навантаженням на здорову нижню кінцівку. Виписана на 11-ту добу після операції з оцінкою за шкалою Харріса 71 бал. На контрольному огляді через 3 міс. оцінка за шкалою Харріса становила 88 балів (рис. 2).

Висновки

Запропонований метод лікування осіб похилого та старечого віку із переломами ПВСК біпо-

лярною геміартропластикою є ефективним і дає можливість отримати відмінні та добрі результати лікування в 95 % випадків.

Збереження відламків кістки і їхня фіксація спицями під час ендопротезування латеральних переломів стегнової кістки забезпечує стабільність фіксації ніжки ендопротеза.

Зазначений метод створює можливість покращити якість життя пацієнта після операції завдяки відновленню ранньої функції кульшового суглоба й ушкодженої нижньої кінцівки.

Конфлікт інтересів. Автор декларує відсутність конфлікту інтересів.

Список літератури

1. Азизов М. Ж. К вопросу о лечении вертельных переломов бедренной кости / М. Ж. Азизов, М. М. Алибеков, Э. Ю. Валиев // Вестник травматологии и ортопедии им. Н. Н. Приорова. — 2000. — № 3. — С. 56–59.
2. Корж Н. А. Факторы риска остеопороза / Н. А. Корж, Н. В. Дедух // Международный медицинский журнал. — 2007. — № 2. — С. 70–74.
3. Неследов А. SPSS 19: профессиональный статистический анализ данных / А. Неследов. — СПб. : Питер, 2011. — 400 с.
4. Опыт по лечению пациентов старших возрастных групп с переломами проксимального отдела бедра в ЦКБ РАН / В. Г. Голубев, А. Н. Старостенков, А. П. Воронцов [и др.] : тезисы Всерос. науч.-практ. конф. с междунар. участием : «Проблемы диагностики и лечения поврежденных и заболелаваний тазобедренного сустава». — Казань, 2013. — С. 27–35.
5. Остеосинтез переломов шейки бедренной кости: динамический бедренный винт (DHS) или мини инвазивная система Targon FN / А. К. Дулаев, А. Н. Цед, И. Г. Джусоев, К. Н. Усубалиев // Травматология и ортопедия России. — 2015. — № 3. — С. 12–22. — DOI: 10.21823/2311-2905-2015-0-3-12-21.
6. Травматология и ортопедия : в 4 т. Т. 3 : Травмы и заболевания нижних конечностей / под ред. Н. В. Корнилова, Э. Г. Грязнухина. — СПб. : Гиппократ, 2006. — 1053 с.
7. Травматология и ортопедия. Т. 2 / под ред. Ю. Г. Шапошников. — М. : Медицина, 1997. — 592 с.
8. Atypical femoral fractures: retrospective radiological study of 319 femoral fractures and presentation of clinical cases / V. Bottai, S. Giannotti, G. Dell'osso [et al.] // Osteoporosis International. — 2014. — Vol. 25 (3). — P. 993–997. — DOI: 10.1007/s00198-013-2546-8.
9. Bonnaire F. Trochanteric femoral fractures: anatomy, biomechanics and choice of implants / F. Bonnaire, T. Lein, P. Bula // Unfallchirurg. — 2011. — Vol. 114 (6). — P. 491–500. — DOI: 10.1007/s00113-011-1973-2.
10. Complications of bipolar hemiarthroplasty for the treatment of unstable intertrochanteric fractures in the elderly / N. R. Bao, J. N. Zhao, L. W. Zhou [et al.] // Zhongguo Gu Shang. — 2010. — Vol. 23 (5). — P. 329–331.
11. Harris W. H. Traumatic arthritis of the hip after dislocation and acetabular fractures: treatment of mold arthroplasty / W. H. Harris // J. Bone Joint Surg. — 1969. — Vol. 54-A. — P. 61–76.
12. Little E. A. A systematic review of the effectiveness of interventions to improve post-fracture in vestigation and management of patients at risk of osteoporosis / E. A. Little, M. P. Eccles // Implementation Science. — 2010. — Vol. 5. — Article 80. — DOI: 10.1186/1748-5908-5-80.

13. Mazen S. The effective ness of primary bipolar arthroplasty in treatment of unstable intertrochanteric fractures in elderly patients / S. Mazen, G. Julien, K. Hassan // *N. Am. J. Med. Sci.* — 2010. — Vol. 2 (12). — P. 561–568. — DOI: 10.4297/najms.2010.2561.
14. Thakkar C. Calcar femoral grafting in the hemiarthroplasty of the hip for unstable intertrochanteric fractures / C. Thakkar, R. Kathalgere, M. Kumar // *Indian J. Orthop.* — 2015. — Vol. 49 (6). — P. 602–609. — DOI: 10.4103/0019-5413.168762.

Стаття надійшла до редакції 12.07.2017

LONG-TERM RESULTS OF BIPOLAR HEMARTHROSCOPIC TREATMENT OF ELDERLY AND SENILE WOMEN WITH MULTIPLE FRAGMENT FRACTURES OF THE PROXIMAL FEMUR

A. V. Kalchenko

Kharkiv Medical Academy for Postgraduate Education of the Ministry of Health of Ukraine
CHI «17 municipal multidisciplinary hospital of Kharkiv». Ukraine

✉ Andrii Kalchenko: didandrij@ukr.net