

УДК 616.718.4-092.9:599.325.11](045)

DOI: <http://dx.doi.org/10.15674/0030-59872017348-53>

Розвиток дистального метаепіфіза стегнової кістки в умовах тимчасового двобічного блокування наросткової зони (експериментальне дослідження)

С. О. Хмизов¹, В. С. Рокутов², Д. В. Єршов³

¹ ДУ «Інститут патології хребта та суглобів ім. проф. М. І. Ситенка НАМН України», Харків

² КЗ «Дніпропетровське клінічне об'єднання швидкої медичної допомоги» ДОР». Україна

³ КЗ «Дніпропетровський спеціалізований клінічний медичний центр матері та дитини ім. проф. М. Ф. Руднева» ДОР». Україна

The use of minimally invasive methods of blocking the long bones growth zone to eliminate the difference in the length of the lower extremities in children is a modern and promising direction. The technique of temporary bilateral blocking of growth zone with screw plates has potential advantages, however, the formation of secondary frontal deformations remains an insufficiently studied issue. Objective: to evaluate the formation of the distal metaepiphysis of the femur in conditions of temporary bilateral blocking of growth zone with plates of different types. Methods: temporary bilateral blocking of the distal growth zone of the right femur is performed in 10 white rabbits at the age of 8 weeks and weighing (1.8 ± 0.2) kg. Animals were divided into groups: 1 (5 rabbits) — non-blocking plates were used, 2 (5) — blocked. An overview radiograph of the lower extremities of the animals was performed immediately after the operation after 3, 5 and 7 weeks. The radiographs were evaluated according to the Paley protocol, mL DFA, PSA, DSA, distance between the «wires-growth zone» in three zones (medial, middle and lateral) were determined. Results: the inhibition of longitudinal growth of growth zone was revealed when both types of plates were used. There were no differences in the angular parameters of the distal femur (mL DFA) between the groups. In group 1, the PSA and DSA values increased significantly during the growth process ($p < 0.05$), in group 2 — remained unchanged for the entire follow-up period. A significant increase in the «spine-growth zone» distance on the limb in question was noted in group 1 rabbits in the middle zone in dynamics. Conclusions: temporary bilateral blocking growth zone using both types of plates with screws leads to inhibition of its longitudinal growth. During blocking, there were no secondary deformations of the distal metaepiphysis of the femur. Slight growth of the distal growth zone, especially in the middle zone, indicates a residual growth in temporary bilateral blocking conditions with non-blocking plates. Key words: experimental research, growth zone, temporary bilateral blocking, secondary deformations.

Использование малоинвазивных методик блокирования зоны роста (ЗР) длинных костей для устранения разницы в длине нижних конечностей у детей является современным и перспективным направлением. Методика временного двухстороннего блокирования (ВДБ) ЗР пластинами с винтами имеет потенциальные преимущества, однако формирование вторичных фронтальных деформаций остается недостаточно изученным вопросом. Цель: оценить формирование дистального метаэпифиза бедренной кости в условиях временного двухстороннего блокирования ЗР пластинами разных типов. Методы: ВДБ дистальной ЗР правой бедренной кости выполнено у 10 белых кролей в возрасте 8 недель и массой (1,8 ± 0,2) кг. Животных разделили на группы: 1 (5 кролей) — использованы неблокируемые пластины, 2 (5) — блокируемые. Обзорную рентгенографию нижних конечностей животных проводили сразу после операции, через 3, 5 и 7 недель. Рентгенограммы оценивали в соответствии с протоколом Paley, определяли: mL DFA, PSA, DSA, расстояние «спица – ЗР» в трех зонах (медиальной, средней и латеральной). Результаты: выявлено угнетение продольного роста ЗР при использовании обоих типов пластин. Различий в изменении угловых параметров дистального отдела бедренной кости (mL DFA) между группами не обнаружено. В группе 1 показатели PSA и DSA достоверно увеличились в процессе роста ($p < 0,05$), в группе 2 — остались без изменений за весь период наблюдения. Отмечено значимое увеличение расстояния «спица – ЗР» на исследуемой конечности у кролей группы 1 в средней зоне в динамике. Выводы: ВДБ ЗР с использованием обоих типов пластин с винтами приводит к угнетению ее продольного роста. Во время блокирования не отмечено вторичных деформаций дистального метаэпифиза бедренной кости. Незначительный рост дистальной ЗР, особенно в средней зоне, свидетельствует об остаточном росте в условиях ВДБ неблокируемыми пластинами. Ключевые слова: экспериментальное исследование, зона роста, временное двухстороннее блокирование, вторичные деформации.

Ключові слова: експериментальне дослідження, зона росту, тимчасове двобічне блокування, вторинні деформації

Вступ

На сучасному етапі відзначається підвищення інтересу до використання малоінвазивних способів блокування наросткової зони (НЗ) довгих кісток для лікування різниці довжини нижніх кінцівок у дітей [1–4]. Тимчасове двобічне блокування (ТДБ) НЗ пластинами з гвинтами є привабливою методикою, адже не передбачає руйнування НЗ. Незважаючи на популярність та широке клінічне впровадження зазначеної методики, залишаються невирішеними багато питань, які мають науково-практичне значення. Серед них — розвиток вторинних деформацій у процесі блокування фіксаторами різних типів. За інформацією деяких авторів [5, 6], у процесі ТДБ формуються вторинні епіметафізарні деформації, які для епіфізів великогомілкової та стегнової кісток отримали назви «volcano effect» та «pagoda effect» відповідно. Поглиблене вивчення ефектів ТДБ НЗ фіксаторами різних типів і змін у ній можливе в експерименті на тваринах.

На сьогодні дослідження методу ТДБ із метою корекції різниці довжини нижніх кінцівок триває, про що свідчить збільшення кількості експериментальних робіт, в яких оцінено вплив модельованого двобічного блокування НЗ на її функцію. Т. К. Ross та L. E. Zions [7] в експерименті на кролях порівняли результати блокування НЗ за допомогою різних методів: відкритого епіфізеодезу за Фемістером, черезшкірного епіфізеодезу та степливання. Згідно з результатами дослідження, відкритий епіфізеодез і степливання швидше приводять до пригнічення функції НЗ, ніж черезшкірний епіфізеодез.

R. F. Widmann і співавт. [8] показали ефективність радіочастотної абляції для досягнення епіфізеодезу в експерименті на кролях. Зрощення НЗ було відмічено через 12 тижнів після її руйнування. Ушкодження суглобового хряща суглоба не спостерігали. Хоча методику було визнано ефективною, автори доповіли про формування кутової вторинної деформації колінного суглоба в однієї тварини внаслідок нерівномірного (неповного) руйнування НЗ.

M. Gottliebsen і співавт. [9] в експерименті на свинях довели зворотність методу ТДБ у разі використання пластин. За допомогою МРТ автори виміряли інтерфізарну дистанцію проксимальної НЗ тварин. Було відзначено відсутність ефекту «rebound growth», тобто зміни функціональ-

ності НЗ після видалення пластин, що свідчить про збереження її функції під час блокування.

У результаті експериментального дослідження на кролях за допомогою радіологічного та сцинтиграфічного методів доведено, що після блокування НЗ протягом 3 тижнів повністю зберігається її функціональна активність [10].

Проте майже відсутні роботи, в яких оцінювали формування вторинних деформацій після виконання ТДБ НЗ довгих кісток, що залишається актуальним і невирішеним.

Мета: оцінити формування дистального метаепіфіза стегнової кістки кролів в умовах тимчасового двобічного блокування НЗ пластинами різних типів.

Матеріал та методи

Дослідження проведено в експериментально-біологічній клініці ДУ «ПХС ім. проф. М. І. Ситенка НАМН». Використано експериментальну модель, раніше валідизовану E. C. V. Hall-Craggs та C. A. Lawrence [11]. Дизайн експериментів на тваринах затверджений комітетом із біоетики ДУ «ПХС ім. проф. М. І. Ситенка НАМН» (протокол № 14 від 06.04.2015). Для проведення ТДБ НЗ довгих кісток в експерименті виготовлені два види пластин: неблокована, яка дозволяє кутове відхилення гвинтів до 10°, та блокована із кутовою стабільністю гвинтів (рис. 1).

Загалом використано 10 білих кролів, віком на початок експерименту 8 тижнів, масою тіла ($1,8 \pm 0,2$) кг. Усім тваринам проведено ТДБ дистальної НЗ правої стегнової кістки. Залежно від типу використаних пластин кролів розподілили на групи: 1 (5 кролів) — ТДБ проведено неблокованими пластинами, 2 (5) — блокованими.

Протокол хірургічного втручання. Під внутрішньовенною анестезією препаратом Кетовет (3 мг/кг) через розрізи шкіри до 1,5 см по медіальній і латеральній поверхнях у зоні дистального епіметафіза стегнової кістки екстраперіостально виконували фіксацію медіальної, а потім латеральної сторони відповідної НЗ пластиною з двома гвинтами, один з яких вводили в епіфіз, а інший — у метафіз стегнової кістки. Розташування гвинтів контролювали рентгенологічно. Довжина гвинтів, які фіксують пластину, не перевищувала половини поперечного розміру проксимального епіфіза стегнової кістки у фронтальній площині. Додатково в дистальну частину оперованої та

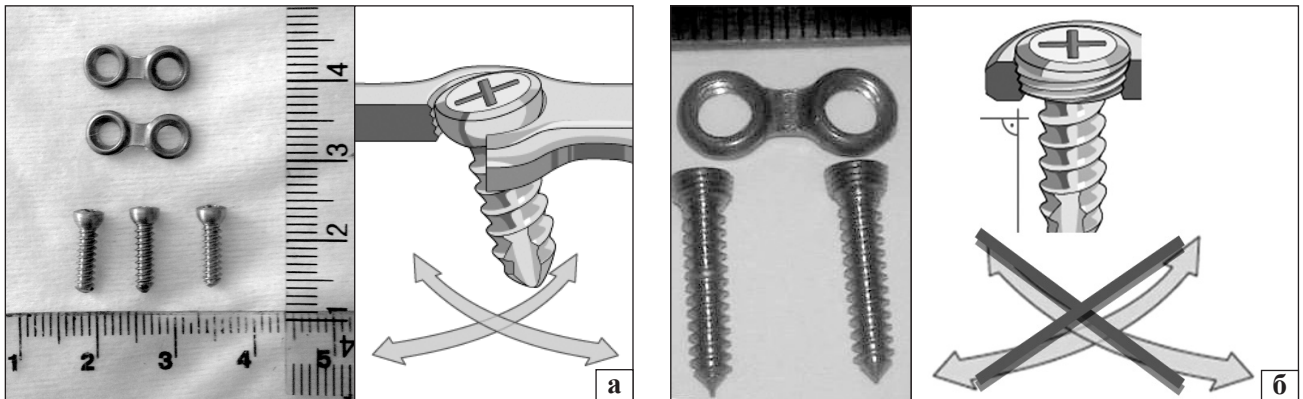


Рис. 1. Фіксатори, використані в експерименті: неблокована (а) і блокована (б) пластини з гвинтами. Схематично зображено кутове відхилення гвинта в пластинах

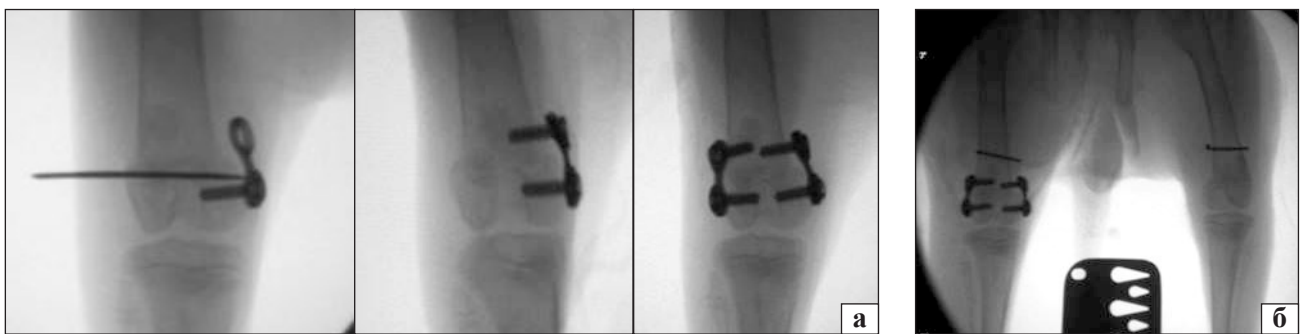

Рис. 2. ТДБ дистальної НЗ стегнової кістки в експерименті: а) ілюстрація етапів операції; б) оглядова рентгенограма нижніх кінцівок кроля після імплантації пластин із гвинтами та спицями Кіршнера

контралатеральної стегнової кістки вводили спицю Кіршнера (рис. 2). У передопераційному періоді та протягом 2 діб після операції проводили антибіотикопрофілактику цефазоліном (5 мг·кг/добу). Тварини були розміщені в окремих клітках та забезпечені повноцінним раціоном харчування і водою *ad libitum*. Протягом перших 3 діб після операції виконували перев'язки післяопераційних ран. Кролів виводили з експерименту шляхом передозування наркотичних препаратів.

Після операції, а також через 3, 5 і 7 тижнів під седатцією препаратом Кетовет виконували обзорну передньо-задню рентгенографію нижніх кінцівок. Оцінювали рентгенограми відповідно до протоколу D. Paley [12], визначали такі параметри:

- mLDFA (*англ.* mechanical Lateral Distal Femoral Angle) — механічний латеральний кут дистального відділу стегнової кістки (рис. 3, а);
- кут нахилу проксимального гвинта — PSA (*англ.* Proximal Screw Angle);

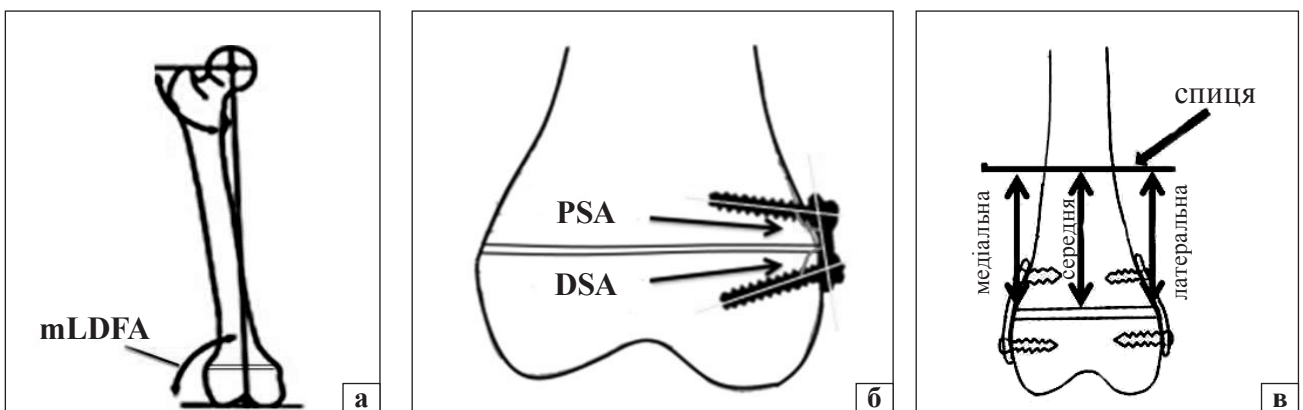


Рис. 3. Схема визначення параметрів, оцінених в експерименті: а) кута mLDFA; б) кутів PSA і DSA; в) відстані «спиця – НЗ»

– кут нахилу дистального гвинта — DSA (англ. Distal Screw Angle) (рис. 3, б);

– для дослідження зростання дистальної НЗ стегнової кістки кролів в умовах ТДБ фіксаторами різних типів проведені виміри відстані «спиця – НЗ» у трьох зонах: медіальній, середній і латеральній (рис. 3, в).

Усі виміри проводили на цифрових рентгеновських знімках із використанням програми «Angle» [13]. Обробку та порівняння отриманих даних виконували за допомогою статистичних методів (t-критерій).

Результати та їх обговорення

Показник mL DFA дистального відділу стегнової кістки дослідної та контрольної кінцівки в обох групах майже не змінився за весь період спостереження ($p > 0,05$) (табл. 1, рис. 4).

У групі 1 виявлено збільшення показників PSA і DSA в процесі росту. Після операції показники PSA і DSA становили $86,4^\circ \pm 1,5^\circ$ та $89,6^\circ \pm 1,5^\circ$ відповідно, через 7 тижнів — $93,8^\circ \pm 2^\circ$ та $97,3^\circ \pm 1,5^\circ$ відповідно ($p < 0,05$).

У групі 2 показники PSA і DSA залишилися без змін протягом періоду спостереження та дорівнювали $89,2^\circ \pm 1,0^\circ$ і $89,5^\circ \pm 1,0^\circ$ відповідно (рис. 5).

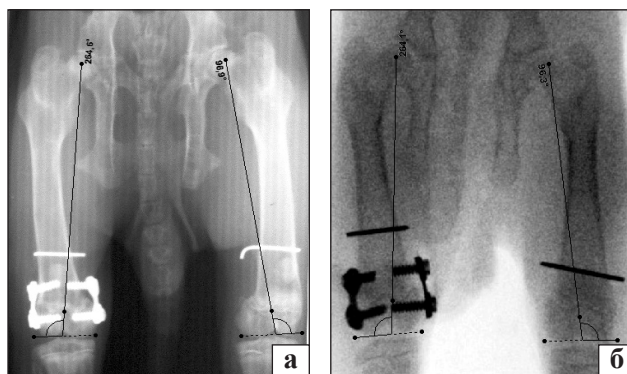


Рис. 4. Оглядові рентгенограми нижніх кінцівок кролів: а) група 1; б) група 2

Відстань «спиця – НЗ» дослідної кінцівки у групі 1 поступово змінювалась із перебігом часу, що може бути пояснено відхиленням гвинтів в отворах стандартної пластини. За результатами вимірів визначені значні зміни відстані «спиця – НЗ» у середній зоні: через 3 тижні — на $(0,96 \pm 0,04)$ мм, через 5 — на $(1,5 \pm 0,03)$ мм, через 7 — на $(2,1 \pm 0,09)$ мм ($p < 0,05$). У групі 2 відстань «спиця – НЗ» у трьох досліджуваних зонах змінювалась незначно ($p > 0,05$) (табл. 2, рис. 6, 7).

Таким чином, ТДБ дистальної наросткової зони стегнової кістки заблокованими та заблокованими

Таблиця 1

Середні показники mL DFA дослідної та контрольної стегнових кісток експериментальних тварин

Показник	Кінцівка	Термін дослідження			
		після операції	3 тижня	5 тижнів	7 тижнів
Група 1 (неблокована пластина)					
mL DFA, град.	дослідна	$97,58 \pm 0,94$	$97,62 \pm 0,39$	$97,32 \pm 0,58$	$98,44 \pm 0,36$
	контрольна	$98,75 \pm 0,57$	$98,35 \pm 0,48$	$96,89 \pm 0,52$	$98,24 \pm 0,3$
Група 2 (блокована пластина)					
mL DFA, град.	дослідна	$96,55 \pm 0,69$	$97,67 \pm 0,76$	$97,46 \pm 0,92$	$97,89 \pm 0,67$
	контрольна	$97,4 \pm 0,82$	$97,69 \pm 0,35$	$98,55 \pm 0,72$	$98,39 \pm 1,08$

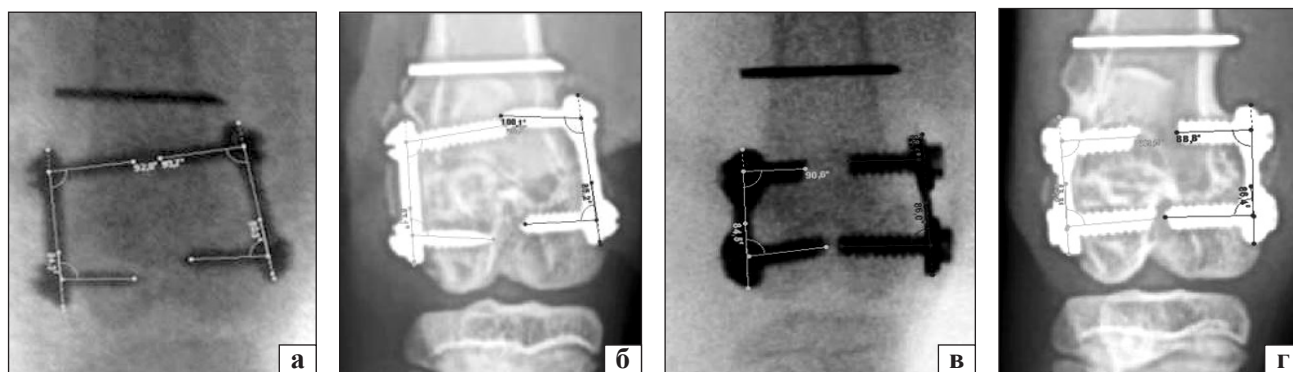


Рис. 5. Рентгенограми нижніх кінцівок кролів, показники PSA і DSA: група 1, після операції (а) і через 7 тижнів (б); група 2, після операції (в) і через 7 тижнів (г)

Таблиця 2

Середні показники відстані «спиця – НЗ» дистального відділу дослідної стегнової кістки експериментальних тварин

Термін дослідження	Середні показники відстані «спиця – НЗ» (зона, мм)					
	медіальна		середня		латеральна	
	група 1	група 2	група 1	група 2	група 1	група 2
Після операції	10,86 ± 0,7	11,69 ± 1,97	11,5 ± 0,9	11,65 ± 2,0	12,4 ± 1,4	11,9 ± 2,45
3 тижні	11,3 ± 0,7	11,67 ± 1,98	12,46 ± 0,9	11,68 ± 2,0	12,8 ± 1,37	11,9 ± 2,48
5 тижнів	11,58 ± 0,9	11,6 ± 1,85	13,0 ± 0,9	11,67 ± 1,95	13,0 ± 1,33	11,89 ± 2,43
7 тижнів	11,8 ± 0,8	11,69 ± 1,92	13,6 ± 0,78	11,69 ± 2,0	13,3 ± 1,3	11,89 ± 2,47

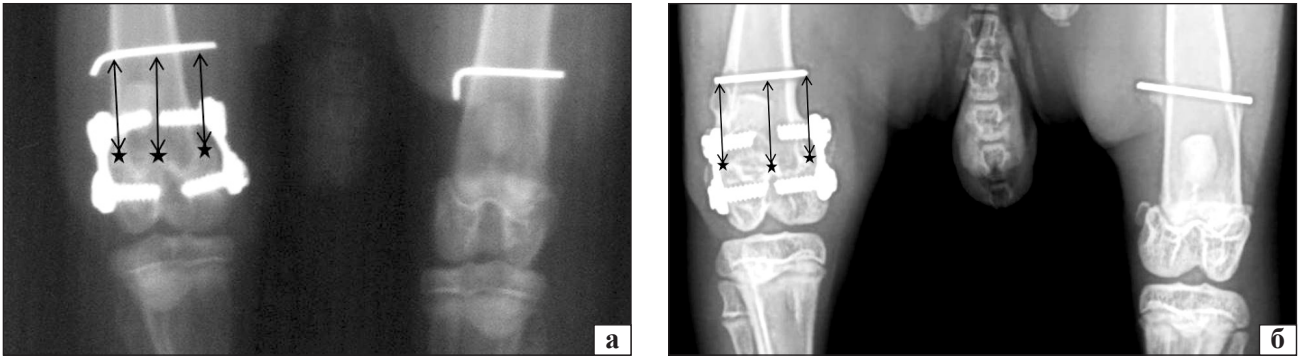


Рис. 6. Рентгенограми нижніх кінцівок кролів: а) група 1; б) група 2

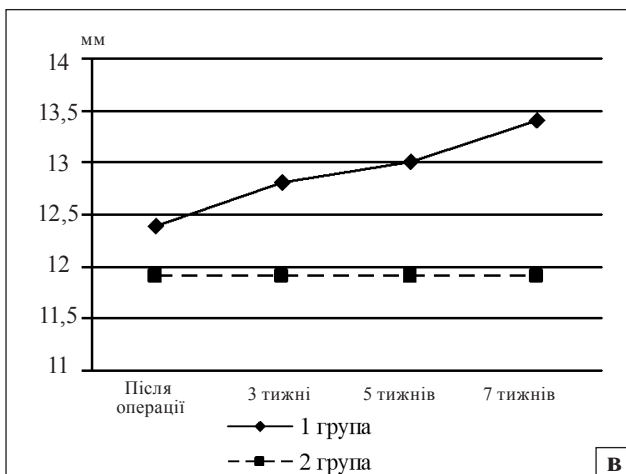
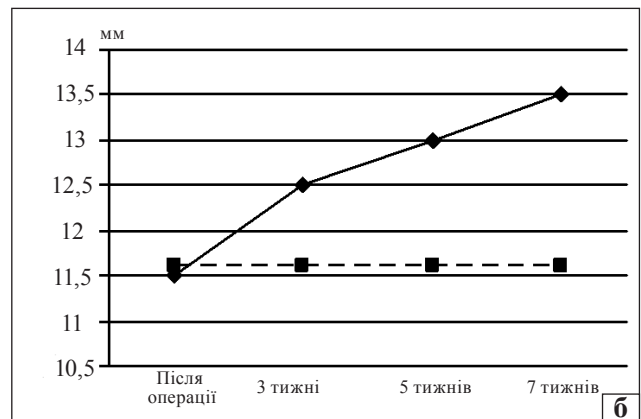
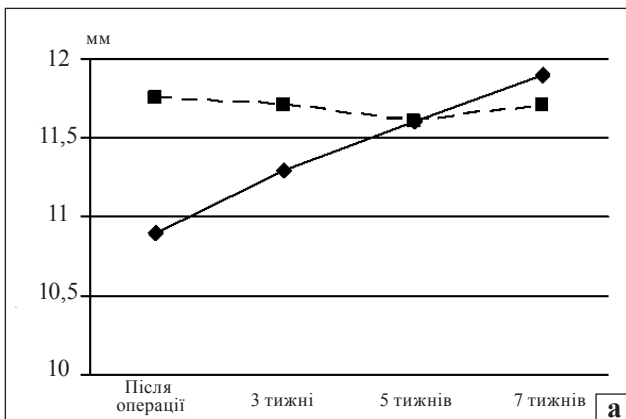


Рис. 7. Графіки зміни середнього показника відстані «спиця – НЗ» дослідної кінцівки в кролів групи 1 та групи 2: медіальна (а), середня (б), латеральна (в) зони

пластинами привело до пригнічення поздовжнього її зростання, при цьому вторинних фронтальних кутових деформацій дослідної кінцівки у кролів 1 і 2-ї групи не виявлено. Відмічено значне збільшення відстані «спиця – НЗ» на дослідній кінцівці в кролів групи 1 у середній зоні в динаміці.

У поданій роботі ми дослідили формування дистального епіметафіза стегнової кістки в умовах ТДБ НЗ неблокованими та блокованими фіксаторами. Установлено, що коректне положення пластин у ділянці НЗ та симетричне розташування гвинтів у неблокованих пластинах, дає змогу уникнути формування вторинних деформацій. До обмежень виконаного дослідження слід віднести особливості експериментальних тварин, які

є квадripедальними і мають дещо іншу біомеханіку ходьби. Крім того, у декількох тварин у післяопераційному періоді розвинулась контрактура колінного суглоба, що ускладнювало проведення рентгенологічних досліджень і вимірів. Згідно з протоколом експерименту рентгенологічні дослідження проводили лише в прямій проекції, що обмежує оцінювання можливих деформацій у сагітальній площині. Тому, на нашу думку, для отримання точніших вимірів слід проводити КТ-обстеження тварин.

Висновки

Тимчасове двобічне блокування дистальної НЗ стегнової кістки з використанням блокованих та неблокованих пластин із гвинтами приводить до пригнічення поздовжнього її зростання.

Під час блокування вторинних фронтальних кутових деформацій дистального метаепіфіза стегнової кістки не відмічено в обох групах.

Незначне зростання дистальної НЗ, особливо в середній зоні, свідчить про наявність залишкового росту в умовах тимчасового двобічного блокування неблокованими пластинами.

Використання блокованих пластин може забезпечити жорсткіше блокування НЗ і потребує менше часу для корекції різниці довжини нижніх кінцівок.

Конфлікт інтересів. Автори декларують відсутність конфлікту інтересів.

Список літератури

- Ghanem I. Surgical epiphysiodesis indications and techniques: update / I. Ghanem, J. A. Karam, R. F. Widmann // *Curr Opin Pediatr.* — 2011. — Vol. 23 (1). — P. 53–59. — DOI: 10.1097/MOP.0b013e32834231b3.
- Upper and lower limb length equalization: diagnosis, limb lengthening and curtailment, epiphysiodesis / G. Burnei, C. Vlad, S. Gavrilu [et al.] // *Rom. J. Intern. Med.* — 2012. — Vol. 50 (1). — P. 43–59.
- Ilharreborde B. Efficacy and late complications of percutaneous epiphysiodesis using transphyseal screws / B. Ilharreborde, E. Gaumetou, P. Souchet [et al.] // *J. Bone Joint Surg. Br.* — 2012. — Vol. 94 (2). — P. 270–275. — DOI: 10.1302/0301-620X.94B2.27470.
- Pendleton A. M. Guided growth for the treatment of moderate leg-length discrepancy / A. M. Pendleton, P. M. Stevens, M. Hung // *Orthopedics.* — 2013. — Vol. 36 (5). — P. e575–e580. — DOI: 10.3928/01477447-20130426-18.
- Stewart D. Dual 8-plate technique is not as effective as ablation for epiphysiodesis about the knee / D. Stewart, A. Cheema, E. A. Szalay // *J. Pediatr. Orthop.* — 2013. — Vol. 33 (8). — P. 843–846. — DOI: 10.1097/BPO.0b013e3182a11d23.
- Poor efficiency of eight-plates in the treatment of lower limb discrepancy / E. Gaumetou, C. Mallet, P. Souchet [et al.] // *J. Pediatr. Orthop.* — 2016. — Vol. 36 (7). — P. 715–719. — DOI: 10.1097/BPO.0000000000000518.
- Ross T. K. Comparison of different methods used to inhibit physal growth in a rabbit model / T. K. Ross, L. E. Zionts // *Clin. Orthop. Relat. Res.* — 1997. — Vol. 340. — P. 236–243.
- Widmann R. F. Percutaneous radiofrequency epiphysiodesis in a rabbit model. A pilot study / R. F. Widmann, T. D. Amaral, C. Yildiz [et al.] // *Clin. Orthop. Relat. Res.* — 2010. — Vol. 468 (7). — P. 1943–1948. — DOI: 10.1007/s11999-010-1286-8.
- Controlled longitudinal bone growth by temporary tension band plating: an experimental study / M. Gottliebsen, B. Moller-Madsen, H. Stodkilde-Jorgensen, O. Rahbek // *Bone Joint J.* — 2013. — Vol. 95–B (6). — P. 855–860. — DOI: 10.1302/0301-620X.95B6.29327.
- Permanent and temporary epiphysiodesis: an experimental study in a rabbit model / B. Komur, M. Coskun, A. A. Komur, A. Oral // *Acta Orthop. Traumatol. Turc.* — 2013. — Vol. 47 (1). — P. 48–54.
- Hall-Craggs E. C. The effect of epiphysal stapling on growth in length of the rabbits tibia and femur / E. C. Hall-Craggs, C. A. Lawrence // *J. Bone Joint Surg. Br.* — 1969. — Vol. 51 (2). — P. 359–365.
- Paley D. Principles of deformity correction around the knee / D. Paley, J. Pfeil // *Orthopade.* — 2000. — Vol. 29 (1). — P. 18–38.
- Теоретичне обґрунтування підбору ніжки безцементного ендопротеза кульшового суглоба / В. А. Філіпенко, З. М. Мітелева, Д. Є. Петренко [та ін.] // *Вісник ортопедії, травматології та протезування.* — 2003. — № 2. — С. 32–36.

Стаття надійшла до редакції 11.02.2017

DEVELOPMENT OF DISTAL METAEPHYSIS OF THE FEMUR IN CONDITIONS OF TEMPORARY BILATERAL BLOCKING OF THE GROWTH ZONE (EXPERIMENTAL STUDY)

S. O. Khmyzov¹, V. S. Rokutov², D. V. Iershov³

¹ Sytenko Institute of Spine and Joint Pathology, Kharkiv, Ukraine

² CI «Dnipropetrovsk city hospital of emergency care». Ukraine

³ CI «Dnipropetrovsk clinical medical center for mother and child named by prof. Rudnev» DRC». Ukraine

✉ Sergey Khmyzov, MD, Prof. in Orthopaedics and Traumatology: s.khmyzov@gmail.com

✉ Victor Rokutov: v_rokutov@ua.fm

✉ Dmytro Iershov PhD: tnm100@gmail.com