

УДК 616.718.4+616.718.5/.6]-018-07(045)

DOI: <http://dx.doi.org/10.15674/0030-59872018268-77>

Дослідження вторинних змін у тканинах хворих із післятравматичними позасуглобовими деформаціями стегнової кістки та кісток гомілки

К. К. Романенко¹, Я. А. Долуда², Р. В. Златнік², С. М. Яковенко²,
О. Д. Карпінська², Д. В. Прозоровський², К. С. Поплавська²

¹ Харківська медична академія післядипломної освіти. Україна

² ДУ «Інститут патології хребта та суглобів ім. проф. М.І. Ситенка НАМН України», Харків

One of complications after shaft fractures is formation of angular deformities. Clinical significance of axial infringement can influence on the leg function. Objective: to study the changes which occur in the tissues of injured segments, they have influence on the method of treatment in patients with posttraumatic extraarticular deformities of femur and tibia. Methods: we analyzed the results of treatment of 38 patients with posttraumatic extraarticular deformities of femur and tibia. All patients were examined with complex clinical, radiologic methods according to suggested plan. It included the analysis of general patient state and injured leg; X-rays with comparative evaluation of joints, localization and severity of deformity, state of regeneration process and bone state; ultrasound examination of soft tissues (ligaments, muscles); biomechanical studies. Results: all methods of examination are described. The most significant secondary changes of injured leg are pointed out: the magnitude, type and localization of deformity; regeneration process and bone state; arthritis changes in the joints; infringement of soft tissues; changes in podogramme. Conclusions: usage of suggested plan of examination of patients with extraarticular deformities of the tibia and femur allowed us to determine parameters of anamnesis, general and local status, secondary changes in soft tissues which have influence on the choice of method of treatment. Key words: deformity, femur, tibia, plan of examination, secondary changes.

Одним из осложнений лечения пациентов с диафизарными переломами костей нижней конечности является формирование выраженной угловой деформации. Клиническая значимость таких нарушений осевых взаимоотношений обусловлена степенью влияния их на функцию конечности в целом. Цель: изучить изменения в тканях поврежденных сегментов и конечности в целом, которые влияют на выбор лечебной тактики у пациентов с посттравматическими внесуставными деформациями бедренной кости и костей голени. Методы: проанализированы результаты лечения 38 пострадавших с посттравматическими внесуставными деформациями бедренной кости и костей голени. Всем больным проведено комплексное клиничко-инструментально-лучевое обследование согласно предложенной схеме. Оно включало: анализ общего статуса пациента и состояния поврежденной конечности; рентгенографию со сравнительной оценкой суставов, выраженности и локализации деформации, состояния репаративного процесса и костной ткани; ультрасонографию мягкотканых структур (сухожилия и мышцы); биомеханические (статографические) исследования. Результаты: описаны методики проведения всех видов обследования. Указаны наиболее значимые вторичные изменения в поврежденной конечности: величина, вид и локализация деформации; состояние репаративного процесса и костной ткани; артрозные изменения в суставах; нарушение структуры и экзогенности мышечной ткани; изменение параметров статограммы. Выводы: использование предложенной схемы обследования больных с посттравматическими внесуставными деформациями бедра и голени позволяет выделить параметры анамнеза заболевания и общего/локального статуса, вторичных изменений в тканях поврежденной конечности, влияющие на выбор лечебной тактики. Ключевые слова: деформация, бедренная кость, кости голени, схема исследования, вторичные изменения.

Ключові слова: деформація, стегнова кістка, кістки гомілки, схема дослідження, вторинні зміни

Вступ

Незрощення переломів стегнової кістки та кісток гомілки незалежно від локалізації становлять 5–10 % [1]. Частота порушення відновлення цілісності довгих кісток кінцівок після ізольованих діафізарних переломів складає від 4 до 26 % [2]. За наявності псевдоартрозу або незрощення приблизно в третині випадків зафіксовано формування значних ригідних діафізарних деформацій на рівні стегна та гомілки. У таких пацієнтів порушуються нормальні анатомічні співвідношення в сегменті, змінюється баланс навантаження та хода, а зміщення відламків по довжині та/або дефект кістки призводять до відчутного вкорочення ушкодженої кінцівки [3–6]. В експериментах на тваринах доведено, що за умов моделювання позасуглобової деформації стегнової кістки артрозні зміни виникають уже через місяць і прогресують із часом [7]. Практикуючі лікарі відмічають значне зменшення обсягу рухів у суглобах (у тому числі прилеглих) у пацієнтів із деформаціями нижніх кінцівок аж до їхнього повного блокування, що спричинює розвиток артрозу [8–10].

Клінічно важливими позасуглобові деформації стегна та гомілки вважають лише за умов значного обмеження функції кінцівки, відновлення якої і є кінцевою метою лікування. У сучасній фаховій літературі відсутній аналіз впливу деформацій на суглоби, а лікування не передбачає заходів щодо прогнозування його результатів та шляхів запобігання цієї патології [4, 5].

Мета роботи: дослідити зміни, які впливають на вибір лікувальної тактики, у тканинах ушкодженого сегмента та кінцівки хворих із післятравматичними позасуглобовими деформаціями стегнової кістки та кісток гомілки.

Матеріал і методи

Робота заснована на досвіді лікування 38 пацієнтів у віці від 17 до 62 років із різними видами деформацій, після закритих (67,5 %) і відкритих (32,5 %) діафізарних переломів. Виконання дослідження схвалено комітетом із біоетики ДУ «ІПХС ім. проф. М. І. Ситенка НАМН» (протокол № 139 від 12.01.2015).

Усіх хворих обстежено згідно зі схемою клініко-інструментально-променевого дослідження, спрямованого на аналіз вторинних змін у тканинах кінцівки з післятравматичними позасуглобовими деформаціями стегнової кістки та кісток гомілки (рис. 1). На першому етапі уточнювали анамнез хвороби, визначали соматичний і локальний статус. Оцінювання всієї ушкодженої кінців-

ки (локального статусу) починали зі загальноклінічного обстеження з обов'язковим порівнянням із контралатеральною: вимірювали довжину кінцівки (загалом та за сегментами) і обсяг м'яких тканин (довжину окружності на різних рівнях сегмента); визначали обсяг рухів у суглобах; досліджували стан зв'язкового апарата суглобів та особливості ходи.

На другому етапі обстеження використано додаткові та спеціальні методи, які дозволили деталізувати виявлені раніше порушення й оцінити їхній вплив на функціональну придатність кінцівки [11]. Серед них: рентгенографія, ультразвукове (УЗД), статиграфічне та/або стабілографічне дослідження.

Рентгенологічне дослідження обох нижніх кінцівок виконували в положенні стоячи з вимірюванням механічних і анатомічних осей кінцівки та сегментів. Проводили порівняльний аналіз між ураженою кінцівкою та контралатеральною, оцінювали стан суглобів на ушкодженому боці.

Виконували цифрову осьову рентгенографію (фокусна відстань 150–180 см — телерентгенографія) нижніх кінцівок від кульшового до надп'яtkовогомілкового суглоба в прямій задній проекції в положенні «вертикальне двохопорне стояння». Стопи досліджуваних кінцівок розміщені паралельно одна до одної (за можливості) та перпендикулярно до цифрової панелі, розташованої в площині стола. Колінні суглоби зводили, встановлювали симетрично, наколінки центрували вперед.

Було зроблено 3–4 знімки залежно від довжини кінцівок. Центральний промінь направляли на проекцію суглобової щілини колінного суглоба (на 1,5–2 см нижче верхівки наколінка) — перша цифрова рентгенограма. Якщо проксимальні епіметафізи малоомілкових кісток були перекриті на третину латеральними виростками великогомілкових (тобто кінцівки встановлені правильно), продовжували обстеження і виконували знімки стегнових кісток із кульшовими суглобами та кісток гомілки з надп'яtkово-гомілковими. З'єднували отримані рентгенограми в програмі Mугian® 1.15.0 за допомогою набору інструментів OFFIS DICOM Toolkit DCMTK.

Для виявлення деформацій нижніх кінцівок вивчали референтні лінії та кути (РЛК) у фронтальній і сагітальній площинах: анатомічні, механічні вісі довгих кісток, лінії суглобів, анатомічні та механічні кути [5].

Ультразвукове дослідження

Проведено порівняльну сонографію м'яких тканин ураженої та контралатеральної нижніх

кінцівок за допомогою апарата Toshiba Aplio 500 із мультичастотним лінійним датчиком (5–12 МГц).

У пацієнтів із локалізацією деформації на рівні стегна досліджено *m. biceps femoris*, *m. rectus femoris*, *m. vastus medialis*, *m. vastus lateralis*, на рівні гомілки — *m. tibialis anterior*, *caput mediale m. gastrocnemius*, *caput laterale m. gastrocnemius* та *m. adductor hallucis*.

Обстеження проводили у двох площинах — поздовжній і поперечній, використовуючи кісткові орієнтири. Вивчали підшкірну жирову клітковину, м'язи, сухожилки. Під час поздовжнього сканування датчик розташовували на вершині м'язового черевця, а для вимірювання поперечного — розвертали на 90°. М'язи обстежували у спокої та під час напруження. Усі дослідження нижніх кінцівок проводили в положенні пацієнта лежачи.

У процесі УЗД визначали якісні та кількісні критерії м'язів обох кінцівок.

Серед якісних критеріїв вивчали такі: контур та структуру м'яза (чіткий, рівний, розмитий, переривчастий; однорідна, неоднорідна); ехогенність (гіпоехогенні, ізоехогенні, гіперехогенні); включення (є, немає); наявність травм, ушкоджень і зон перебудови (фіброз, некроз, жирова тканина).

До кількісних показників належали: товщина м'язів у спокої та під час напруження; ехоцильність (кількісна оцінка ехогенності) м'яких тканин; ступінь і коефіцієнт гіпотрофії м'язів, коефіцієнти їхньої скоротності й ехоцильності.

Ступінь гіпотрофії (СГ) (% норми) м'язів вихаровували за формулою:

$$СГ = T_y/T_i \cdot 100 \%, \quad (1)$$

де T_y — товщина шару враженого м'яза (мм), T_i — товщина шару відповідного інтактного м'яза контралатеральної кінцівки в спокої, яку приймає за норму [12].

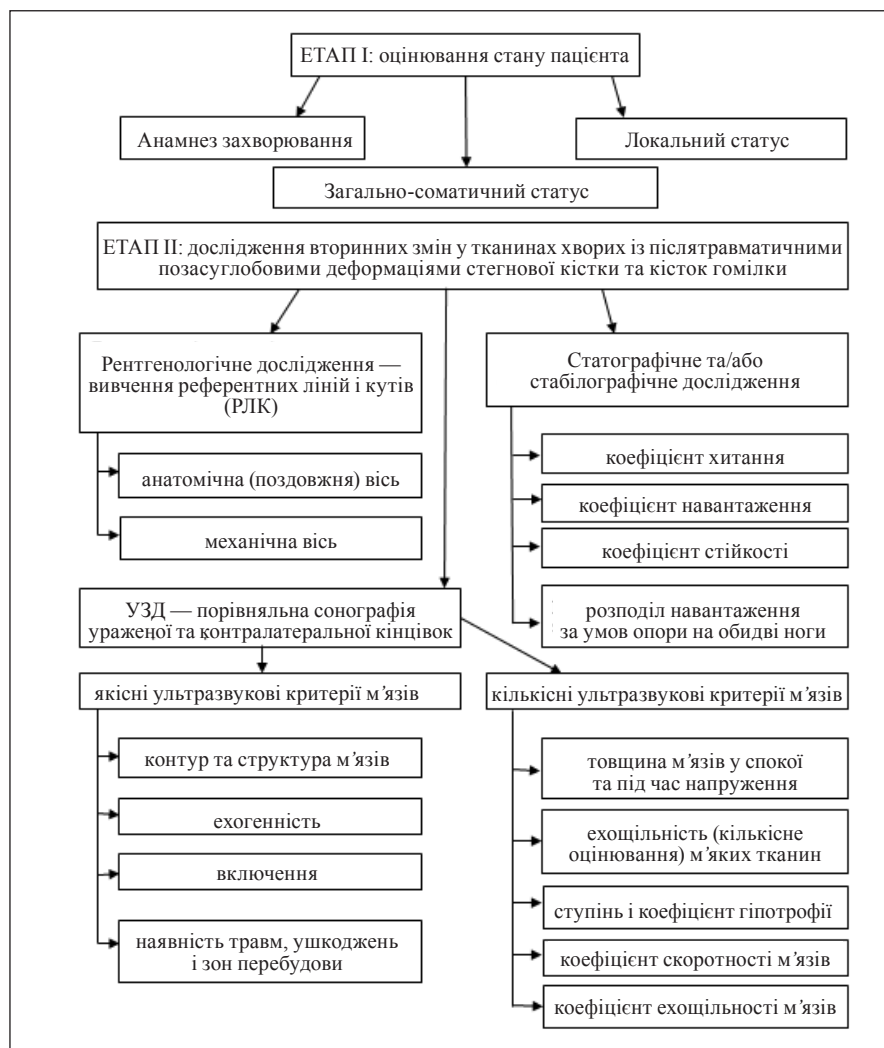


Рис. 1. Схема клініко-інструментально-променевого обстеження хворих із післятравматичними позасуглобовими деформаціями стегна та гомілки

СГ характеризувала відносно зменшення товщини ураженого м'яза відносно до норми. На основі показника СГ визначали коефіцієнт гіпотрофії (КГ) (%) ураженого м'яза [12]:

$$\text{КГ} = 100 - \text{СГ} \quad (2)$$

Коефіцієнт скоротності (КС) м'яза характеризував різницю його товщини в напруженому та розслабленому стані, тобто відображав амплітуду скорочення, його розраховували за формулою:

$$\text{КС} = 100 - \text{Тр}/\text{Тс} \cdot 100 \%, \quad (3)$$

де Тр — товщина м'яза в розслабленому, Тс — у скороченому стані.

Порівняння показника КС на ураженій та інтактній кінцівках дає змогу оцінити ступінь порушень скорочувальних властивостей ураженого м'яза [12].

Статографічне та/або стабілографічне дослідження

Особливості опороспроможності хворих із післятравматичними позасуглобовими деформаціями стегнової кістки та кісток гомілки наведені нами раніше [13]. Стандартні статографічні дослідження пацієнтам із переломами довгих кісток нижньої кінцівки, які зрослися із залишковою деформацією, виконували за методикою визначення функціональної опороспроможності нижніх кінцівок під час двоножного стояння та з переважною опорою на кожен з кінцівок [14].

Далі вивчали динамічні параметри сигналу, а саме аналіз Detrend, який дає можливість прогнозувати напрямок розвитку процесу (зміщення статограми у той чи інший бік, збільшення амплітуди та ін.). Динамічний і спектральний аналізи часових послідовностей та їхні статистичні характеристики проводили в пакеті AutoSignal for Windows Version 1.6 [15].

Результати та їх обговорення

На підставі власного досвіду, повідомлень вітчизняних і зарубіжних дослідників, ми дійшли висновку, що комплекс обстеження пацієнтів зі зазначеною патологією в доопераційному періоді має включати не менше двох стадій [11]. Огляд на першій із них слід проводити за трьома напрямками: уточнення анамнезу захворювань, оцінювання соматичного та локального статусу.

Важливе значення має ретельно зібраний анамнез захворювань. Як показали проведені нами раніше дослідження [16, 17], тяжкість травматичного ураження, обрана терапія, особливо на етапі надання кваліфікованої допомоги, необгрунтова-

на заміна методів лікування є важливими чинниками, які визначають результати лікування.

Оцінювання локального статусу дає змогу визначити різні ситуації, які можуть бути як наслідками первинного ушкодження, так і розвинутих після формування деформації. Обов'язковими елементами клінічного обстеження є вимірювання кутів деформації та довжини сегмента для встановлення анатомічного (абсолютного) або проєкційного (відносного) вкорочення, а також обсягу активних і пасивних рухів у суміжних суглобах, із оцінюванням функціональної придатності стопи.

Проведені раніше експерименти та клінічні спостереження дають змогу припустити розвиток різноманітних змін у тканинах ушкодженої кінцівки [6, 18–20]. На характер змін у сухожилково-м'язових комплексах впливає їхнє розташування відносно напрямку деформації (увігнута або випукла сторона), термін її існування та ступінь вираженості (оцінюємо за розміром кута деформації). На структурно-функціональні перетворення в суглобах ушкодженої кінцівки впливає співставлення напрямку площини деформації та осі руху суглоба. Чим точніший збіг у цих площинах, тим більша можливість компенсації за рахунок різних установок у суглобах.

Під час виконання *рентгенологічних досліджень* брали до уваги різні параметри [5].

Анатомічна (поздовжня) вісь кожної довгої кістки є середньодіафізарною лінією. Необхідно враховувати, що термін «вісь» у цьому випадку є умовним: довгі кістки скелета непрямолінійні. Проте їхня фізіологічна кривизна відповідно до клінічних критеріїв у фронтальній, сагітальній або обох площинах у деяких випадках може бути апроксимована до прямої, а в інших випадках анатомічна вісь прийнята як зігнута або ламана лінія. За наявності двох і більше кісткових фрагментів виділяють анатомічні осі кожного з них у фронтальній і сагітальній площинах.

Механічна вісь кінцівки з'єднує центри проксимального, проміжного і дистального великих суглобів. Якщо є два та більше кісткових фрагменти, виділяють механічні осі кожного з них у фронтальній та сагітальній площинах.

Лінії суглобів проводять за спеціально обраними для них анатомо-рентгенологічними орієнтирами в зазначених площинах.

За умови перетину анатомічної осі з лініями суглобів утворюються анатомічні (епідіафізарні) кути — проксимальний і дистальний — для кожної з кісток у фронтальній і сагітальній площинах.

За перетину механічної осі з лініями суглобів утворюються, відповідно, механічні кути. Анатомічні та механічні кути визначають як референтні.

Зауважимо, що вершини цих кутів мають бути розташованими в чітко визначеній точці на лінії суглоба, які є індивідуальними для кожної кістки. За локалізацією вершин кутів і їхніми величинами роблять висновок про наявність/відсутність деформації кістки.

Фізіологічність навантаження на суглоби, механіка рухів у них багато в чому залежить від правильної просторової орієнтації суглобових поверхонь (ліній суглобів) відносно механічної й анатомічної осей. Проте інформація щодо референтних ліній та кутів (РЛК) досить розрізненна, що ускладнює їхнє практичне використання. Крім того, потребують подальшого розвитку схеми, які дають змогу адекватно побудувати РЛК за відсутності можливості коректного визначення одного або декількох референтних компонентів.

РЛК стегнової та великогомілкової кісток

На гомілці анатомічна та механічна осі у фронтальній площині розташовані паралельно, на відстані близько 4 мм (анатомічна вісь медіальніше). Тому під час планування корекції деформації великогомілкової кістки у фронтальній площині здебільшого можна вважати їх збіжними.

Механічна вісь нижньої кінцівки (рис. 2, а, б) — пряма, яка з'єднує центр головки стегнової кістки, середину колінного та надп'яtkово-гомілкового суглобів. На відміну від механічної, анатомічна вісь кожної довгої кістки (рис. 2, в, г) є середньдіафізарною лінією. У сагітальній площині анатомічна вісь стегна — вигнута лінія (рис. 2, г). Осі великогомілкової кістки розташовуються па-

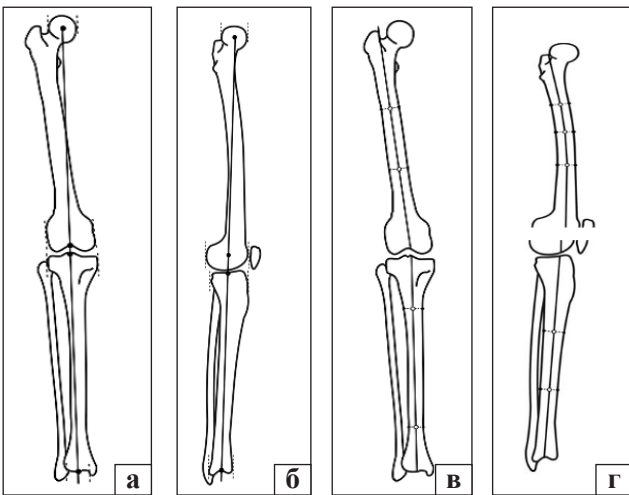


Рис. 2. Схеми референтних ліній стегнової кістки: механічна (а, б) та анатомічна (в, г) вісі [5]

ралельно: у фронтальній площині анатомічна — дещо досередини від механічної (~ 4 мм), а в сагітальній — наперед від неї.

«Ідеальне» проходження механічної осі у фронтальній площині (через центри головки стегнової кістки, колінного та надп'яtkово-гомілкового суглобів) відбувається не у всіх випадках. Відхилення механічної осі (*англ.* mechanical axis deviation, MAD), за даними різних авторів, коливається від 4 до 16 мм, умовно його нормою в медіальному напрямку можна вважати ($4,1 \pm 4,0$) мм (рис. 3). У разі сумнівних випадків необхідно виконувати контрольні рентгенограми контралатеральної (неушкодженої кінцівки).

Для планування реконструктивно-відновних операцій необхідно враховувати орієнтацію суглобових поверхонь стегнової і великогомілкової кісток щодо анатомічних (рис. 4, а, б) і механічних осей (рис. 4, в, г).

Для побудови РЛК у фронтальній площині користуються такими орієнтирами:

- у проксимальному відділі — центр головки стегнової кістки, вершина великого вертлюга, центр шийки стегнової кістки, грушоподібна ямка (рис. 5, а);

- центри колінного суглоба щодо стегнової та великогомілкової кісток; точки виростків стегнової кістки, що найбільш виступають; точки, розташовані в центрах увігнутих суглобових поверхонь виростків великогомілкової кістки (рис. 5, б);

- у дистальному відділі використовують центр надп'яtkово-гомілкового суглоба; крайні точки на горизонтальній частині суглобової поверхні; із внутрішньої сторони — це основа медіальної кісточки, із зовнішньої — точка на межі з ділянкою міжгомілкового синдесмозу (рис. 5, в);

Проаналізовано результати рентгенологічного обстеження 38 хворих, серед яких у 20 виявлено порушення кісткового зрощення та деформацію великогомілкової кістки (переважно варусну від 8° до 40° — у 12 пацієнтів, вальгусну від 10° до 30° — у 8)

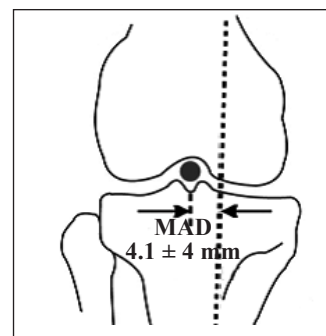


Рис. 3. Схема відхилення механічної осі — варіанти норми [5]

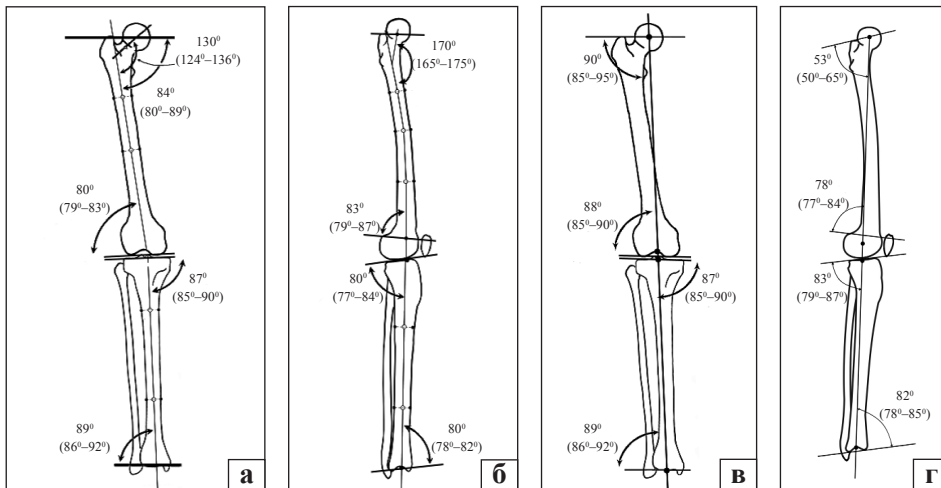


Рис. 4. Схема орієнтації суглобів щодо анатомічної осі у фронтальній (а) і сагітальній (б) площинах; щодо механічної — у фронтальній (в) і сагітальній (г) площинах [5]

після ушкодження кісток гомілки на рівні діафіза та метадіафіза. У 18 осіб зафіксовано деформацію стегнової кістки (варусну від 5° до 35° — у 10, а вальгусну від 5° до 40° — у 8). Строки існування деформації становили від 3 до 15 міс.

Аналіз рентгенологічних змін у колінному та надп'яtkово-гомілковому суглобах за умов існування післятравматичної деформації стегнової кістки або кісток гомілки упродовж 3–12 міс. показав відсутність у них ознак артрозних порушень на фоні наявності больового синдрому. Якщо деформація існувала понад 12 міс., на рентгенограмах виявлено прояви артрозу в зазначених суглобах, що свідчить про негативний вплив на них.

Проведене УЗД довело, що характер змін у сухожилково-м'язових комплексах залежить від їхнього розташування відносно напрямку деформації, терміну її існування та ступеня вираженості.

У пацієнтів із локалізацією деформації на рівні стегна на ураженій кінцівці виявлено зменшення товщини *m. biceps femoris*, *m. rectus femoris*, *m. vastus medialis*, *m. vastus lateralis*. Більш виражене на *m. vastus medialis* і *m. vastus lateralis*. У спокої та під час напруження товщина м'язів

змінювалася незначно порівняно з контралатеральною кінцівкою. Найбільше зниження скорочувальної можливості спостерігали на *m. rectus femoris* та *m. vastus lateralis* — майже 6,0 та 6,6 % відповідно (табл. 1)

Контур м'язів був чітким, рівним на обох кінцівках. Ехогенність *m. biceps femoris*, *m. rectus femoris*, *m. vastus medialis*, *m. vastus lateralis* травмованої кінцівки в 100 % обстежених підвищена, структура місцями неоднорідна, що свідчить про більшу щільність м'язової тканини та її перебудову.

У пацієнтів із локалізацією деформації на рівні гомілки на ураженій кінцівці виявлено зменшення товщини *m. tibialis anterior*, *caput mediale m. gastrocnemius*, *caput laterale m. gastrocnemius* та *m. adductor hallucis*. Найбільше зниження скорочувальної можливості спостерігали на *m. tibialis anterior* — 6,1 % порівняно з інтактним м'язом (табл. 2).

Контур м'язів був чітким, рівним на обох кінцівках. Ехогенність *m. tibialis anterior*, *caput mediale m. gastrocnemius*, *caput laterale m. gastrocnemius* та *m. adductor hallucis* ураженої кінцівки в 100 % пацієнтів підвищена, структура місцями неоднорідна, що відображає більшу щільність м'язової тканини, її перебудову і, як наслідок, порушення скорочувальної функції.

Таким чином, під час УЗД на травмованій кінцівці виявлено зниження товщини м'язової тканини, порушення її структури, підвищення ехогенності. Зазначені зміни свідчать про збільшення щільності м'язової тканини та зниження її скорочувальної здатності та, відповідно, розвиток дегенеративно-дистрофічних процесів. Їхнє подальше прогресування може призвести

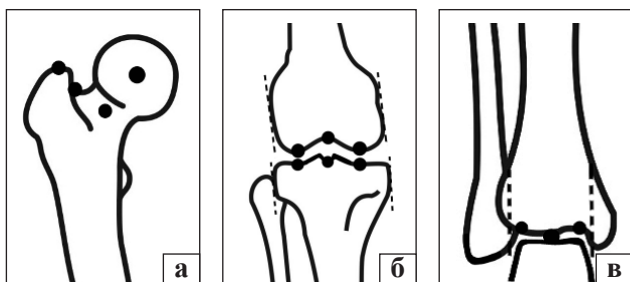


Рис. 5. Схема орієнтирів для визначення осей і суглобових ліній у фронтальній площині: проксимальний відділ (а); колінний (б) і надп'яtkово-гомілковий (в) суглоби

Таблиця 1

Показники ступеня гіпотрофії (СТ) та коефіцієнта гіпотрофії (КГ) (%) м'язів ураженого стегна

М'яз	СТ	КГ	КС		Різниця між КС _і та КС _у
			інтактне (і)	уражене (у)	
<i>m. rectus femoris</i>	93,0 ± 6,5	7,0 ± 6,5	29,6 ± 1,2	23,6 ± 0,8	6,0
<i>m. biceps femoris</i>	83,0 ± 5,1	17,0 ± 5,1	15,0 ± 2,0	10,5 ± 1,5	4,5
<i>m. vastus medialis</i>	69,5 ± 9,6	30,5 ± 9,6	24,3 ± 2,6	20,0 ± 1,7	4,3
<i>m. vastus lateralis</i>	81,5 ± 6,9	18,5 ± 6,9	20,6 ± 0,3	14,0 ± 0,5	6,6

Таблиця 2

Показники ступеня гіпотрофії (СТ) та коефіцієнта гіпотрофії (КГ) (%) м'язів ураженої гомілки

М'яз	СТ	КГ	КС		Різниця між КС _і та КС _у
			інтактне (і)	уражене (у)	
<i>m. tibialis anterior</i>	89,2 ± 1,6	10,8 ± 1,6	21,6 ± 1,9	15,5 ± 1,5	6,1
<i>caput mediale m. gastrocnemius</i>	92,0 ± 2,7	8,0 ± 2,7	13,0 ± 1,4	8,6 ± 2,1	4,4
<i>caput laterale m. gastrocnemius</i>	89,0 ± 3,6	11,0 ± 3,6	15,3 ± 1,4	12,3 ± 1,4	3,0
<i>m. adductor hallucis</i>	86,5 ± 1,0	14,0 ± 1,0	28,0 ± 6,0	24,0 ± 6,0	4,4

до обмеження функціональних можливостей ураженої кінцівки.

Аналіз результатів *статометричних досліджень* хворих із післятравматичними позасуглобовими деформаціями стегнової кістки та кісток гомілки показав, що в разі двоножного стояння пацієнти намагаються змістити центр ваги тіла у бік неушкодженої кінцівки. В осіб із деформаціями великогомілкової кістки відмічено помітніше хитання тіла у фронтальній площині порівняно з випадками деформації стегнової кістки, де виявлено збільшення хитання в сагітальній площині. У результаті вивчення геометричних параметрів статометричних встановлено зміщення центра ваги в бік не ушкодженої кінцівки, зростання площини проекції та зменшення коефіцієнта стійкості, спектральний аналіз визначив підвищення енергетики сигналу в сагітальній площині разом зі зниженням частоти в цій площині і, навпаки, збільшенням частоти у фронтальній із відносно меншою енергетикою сигналу [13] в пацієнтів із післятравматичними позасуглобовими деформаціями стегнової кістки порівняно з показниками обстежених із деформаціями кісток гомілки.

Клінічний приклад

Хворий Б., 45 років, госпіталізований із діагнозом: лівобічний варусний гонартроз III стадії, больовий синдром, післятравматична варусна деформація діяфіза лівої стегнової кістки, порушення функції опори та ходьби. Травму отримав у 1995 році, лікування здійснювали за допомогою апарата Ілізарова. Стегнова кістка зрослася із залишковою деформацією. Через рік після де-

монтажу апарата в умовах повного осьового навантаження на оперовану кінцівку з'явилися болі в колінному суглобі.

Під час клінічного обстеження лівої нижньої кінцівки визначено: кульгавість, варусну деформацію на рівні стегна (рис. 6, а), зону чутливості на внутрішній поверхні суглобової щілини колінного суглоба (обсяг рухів у ньому — 0°/0°/90°), зниження м'язової сили до 4 балів, укорочення кінцівки до 3,5 см.

На рентгенограмах, виконаних у прямій проекції в положенні стоячи (рис. 6, б), визначено: консолидований перелом діяфіза лівої стегнової кістки, який зрісся з варусною деформацією (кут 30°); укорочення нижньої кінцівки; переки кісток таза. Суглобова щілина колінного суглоба нерівномірно звужена, більше в медіальному відділі, перебудова латеральних виростків стегнової та великогомілкової кісток після навантаження. Кісткові структури остеопоротичні, ознаки артрозу лівого кульшового суглоба.

Ураховуючи результати клініко-інструментально-променевого обстеження виконано хірургічне втручання: коригувальна остеотомія діяфіза лівої стегнової кістки, що вальгізує; металоостеосинтез інтрамедулярним стрижнем та пластиною (рис. 6, в). Післяопераційний період перебігав без ускладнень, рана загоїлася первинним натягом, рекомендована ходьба за допомогою милиць протягом 3 тижнів, препарати кальцію, лікувальна фізична культура, масаж.

На контрольному обстеженні через 6 тижнів виявлено позитивну динаміку консолидації зони

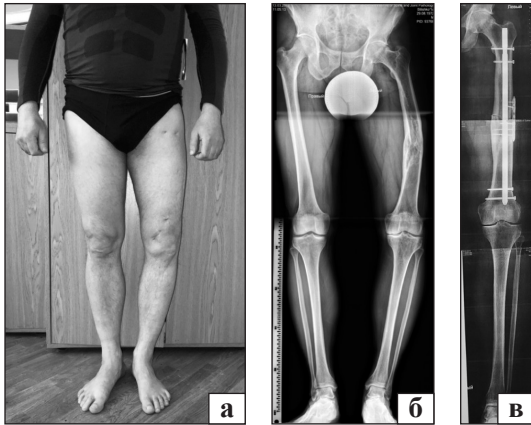


Рис. 6. Пацієнт Б. із варусною деформацією стегна до лікування: зовнішній вигляд, двонопорне стояння (а); б) рентгенограми нижніх кінцівок у прямій ортогональній проекції в положенні стоячи до операції (б) та після остеосинтезу (в)

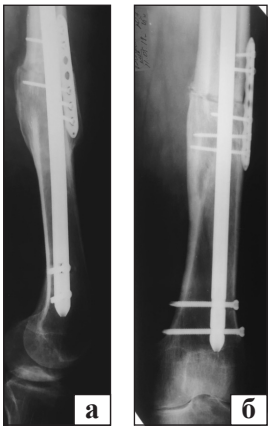

Рис. 7. Рентгенограми стегнової кістки хворого Б. через 6 тижнів після операції: а) бічна проекція; б) пряма ортогональна проекція

остеотомії (рис. 7). Досягнуто відновлення обсягу рухів у суміжних суглобах (рис. 8). Хворий ходить із дозованим навантаженням (30–40 %) оперованої кінцівки. За даними УЗД-обстеження всі судини прохідні, кровотік магістральний. Під час електронейроміографії виявлено збереження провідності нервів нижніх кінцівок, а за електроміографією — суттєве покращення функції м'язів нижніх кінцівок, зокрема й ушкодженої.

Позитивну динаміку встановлено під час аналізу показників статоподометрії та плантографії, які на 10 % кращі порівняно з початковими результатами дослідження.

Висновки

Використання схеми клініко-інструментально-променевого обстеження пацієнтів із післятравматичними позасуглобовими деформаціями стегна та гомілки дозволило дослідити параметри анамнезу захворювання та загального/локального статусів (I етап обстеження), а також вторинних змін у тканинах ушкодженого сегмента та кінців-

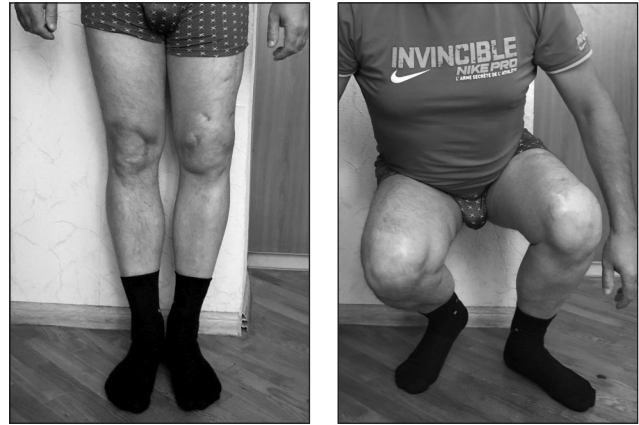

Рис. 8. Функціональний результат хірургічного лікування хворого Б. через 6 тижнів після операції

ки (II етап), які впливають на вибір лікувальної тактики та планування хірургічного втручання.

Найбільш значущими параметрами на I етапі обстеження виявилися результати попередніх хірургічних втручань, укорочення сегмента/кінцівки, біль та обмеження руху в суглобах ушкодженої кінцівки, порушення функції опори та ходьби.

На II етапі обстеження найбільш значущими вторинними змінами в тканинах ушкодженого сегмента та кінцівки вважали:

- величину, вид і локалізацію деформації; стан репаративного процесу та кісткової тканини; артрозні зміни в суміжних суглобах;
- зниження товщини м'язової тканини, порушення її структури та підвищення ехогенності;
- зміщення центра ваги тіла, збільшення площини проекції та зменшення коефіцієнта стійкості, енергетики сигналу та частоти в сагітальній і фронтальній площинах (двонопорне стояння).

Для аналізу наведених параметрів схема клініко-інструментально-променевого обстеження пацієнтів із післятравматичними позасуглобовими деформаціями довгих кісток нижніх кінцівок має містити:

- аналіз загального стану пацієнта й ушкодженої кінцівки (вимірювання довжини кінцівки та її сегментів, встановлення обсягу рухів у суглобах);
- рентгенологічне дослідження ушкодженого сегмента і кінцівки в порівнянні з контралатеральною, що дає змогу точно визначити величину кутової деформації, виявити вторинні зміни в суглобах ушкодженої кінцівки, оцінити перебудову кісткової тканини залежно від боку деформації, діагностувати різницю довжини контралатеральних сегментів і кінцівок. За необхідності додаткову інформацію щодо структурної перебудови кісток, а також зони перелому можна отримати після виконання комп'ютерної томографії;

– УЗД м'якотканинних структур нижніх кінцівок для виявлення на ураженій кінцівці структурно-функціональних змін м'язової тканини, подальше прогресування яких може призвести до обмеження функціонування ураженої кінцівки;

– біомеханічні (статографічні) дослідження для з'ясування характеристик стояння й оцінювання в динаміці опороспроможності кінцівки.

Конфлікт інтересів. Автори декларують відсутність конфлікту інтересів.

Список літератури

- The role stem cells in fracture healing and nonunion / C. Y. Fayaz, C. V. Giannoudis, M. S. Vrahas [et al.] // *Int. Orthop.* — 2011. — Vol. 35. — P. 1586–1597. — DOI: 10.1007/s00264-011-1338-z.
- Попсуйшапка А. К. Частота несращения и замедленного сращения отломков при изолированных диафизарных переломах длинных костей конечностей / А. К. Попсуйшапка, О. Е. Ужегова, В. А. Литвишко // *Ортопедия, травматология и протезирование.* — 2013. — № 1. — С. 39–43. — DOI: 10.15674/0030-59872013139-43.
- Improved function and joint kinematics after correction of tibial malalignment / J. Engsborg, S. Leduc, W. Ricci, J. Borrelli Jr // *Am. J. Orthop.* — 2014. — Vol. 43 (12). — P. E313–318.
- Marti R. K. Osteotomies for posttraumatic deformities / R. K. Marti, R. J. van Heerwaarden. — Georg Thieme Verlag, 2008. — 704 p.
- Paley D. Principles of deformity correction / D. Paley. — Springer, 2002. — 806 p.
- Математичне моделювання впливу деформації стегнової кістки на навантаження суглобів нижньої кінцівки / М. О. Корж, К. К. Романенко, М. Ю. Карпінський [та ін.] // *Ортопедия, травматология и протезирование.* — 2015. — № 4. — С. 25–30. — DOI: 10.15674/0030-59872015425-30.
- Морфологія суглобового хряща колінного суглоба шурів за умов позасуглобової деформації стегнової кістки / К. К. Романенко, Н. О. Ашукіна, І. О. Батура, Д. В. Прозоровський // *Ортопедия, травматология и протезирование.* — 2017. — № 1. — С. 63–71. — DOI: 10.15674/0030-59872017163-71.
- Fan C. H. One-stage femoral osteotomy and computer-assisted navigation total knee arthroplasty for osteoarthritis in a patient with femoral subtrochanteric fracture malunion / C. H. Fan // *Case Rep. Orthop.* — 2014. — Vol. 2014. — Article 645927. — DOI: 10.1155/2014/645927.
- Lonner J. H. Simultaneous femoral osteotomy and total knee arthroplasty for treatment of osteoarthritis associated with severe extra-articular deformity / J. H. Lonner, J. M. Siliski, P. A. Lotke // *J. Bone Joint Surg. Am.* — 2000. — Vol. 82 (3). — P. 342–348.
- Xiao-Gang Z. One-stage total knee arthroplasty for patients with osteoarthritis of the knee and extra-articular deformity / Z. Xiao-Gang, K. Shahzad, C. Li // *Int. Orthop.* — 2012. — Vol. 36 (12). — P. 2457–2463. — DOI: 10.1007/s00264-012-1695-2.
- Романенко К. К. Клинико-диагностический алгоритм при посттравматических деформациях длинных костей — основа тактики лечения (сообщение № 1) / К. К. Романенко, Л. Д. Горидова, Д. В. Прозоровский // *Український медичний альманах.* — 2005. — Т. 8, № 2 (додаток). — С. 115–117.
- Гайко О. Г. Структурно-функціональні порушення у м'язах хворих з травмою кінцівок (діагностика, моніторинг та прогнозування перебігу) : дис. ... д-ра мед. наук : 14.01.21 — *Травматологія та ортопедія* / О. Г. Гайко. — Київ, 2013. — 319 с.
- Особенности опороспроможності хворих із післятравматичними позасуглобовими деформаціями стегнової кістки та кісток гомілки (статографічні дослідження) / К. К. Романенко, Я. А. Долуда, М. Ю. Карпінський, Д. В. Прозоровський // *Ортопедия, травматология и протезирование.* — 2017. — № 2. — С. 35–44. — DOI: 10.15674/0030-59872017235-44.
- Обґрунтування та аналіз геометричних параметрів статограм для оцінювання стану опорно-рухової системи людини / О. А. Тяжелов, М. Ю. Карпінський, О. Д. Карпінська, С. Ю. Ярьомін // *Ортопедия, травматология и протезирование.* — 2014. — № 3. — С. 62–67. — DOI: 10.15674/0030-59872014362-67.
- Наследов А. SPSS 19: профессиональный статистический анализ данных / А. Наследов. — СПб: Питер, 2011. — 400 с.
- Корж Н. А. Принципы лечения различных нарушений репаративного остеогенеза, развившихся после диафизарных переломов голени / Н. А. Корж, Л. Д. Горидова, К. К. Романенко // *Актуальні питання сучасної ортопедії та травматології.* — Київ, 2004. — С. 267–273.
- Романенко К. К. Несросшиеся диафизарные переломы длинных костей (факторы риска, диагностика, лечение) : дис. ... канд. мед. наук : 14.01.21 — *Травматологія та ортопедія* / К. К. Романенко. — Харків, 2002. — 226 с.
- Математичне моделювання діафізарних деформацій довгих кісток / О. А. Тяжелов, Н. Ю. Полетаєва, К. К. Романенко [та ін.] // *Ортопедия, травматология и протезирование.* — 2010. — № 3. — С. 61–63. — DOI: 10.15674/0030-59872010361-63.
- Тактичні підходи до лікування післятравматичних діафізарних деформацій кісток / М. О. Корж, К. К. Романенко, Л. Д. Горидова, Д. В. Прозоровський : мат. IV Польсько-Української конференції ортопедів (м. Замость, 11–12 червня 2011 р.). — Замость, 2011. — С. 46.
- Горидова Л. Д. Предоперационное планирование в лечении посттравматических внесуставных деформаций бедра и голени / Л. Д. Горидова, Н. А. Корж, Д. В. Прозоровский : зб. наук. праць XVI з'їзду ортопедів-травматологів України (Харків, 3–5 жовтня 2013 р.). — Харків, 2013. — С. 451–452.

STUDY OF SECONDARY CHANGES IN PATIENTS TISSUES AFTER POSTTRAUMATIC EXTRAARTICULAR FEMUR AND TIBIA DEFORMITIES

K. K. Romanenko ¹, Ya. A. Doluda ², R. V. Zlatnik ², S. M. Yakovenko ²,
O. D. Karpinska ², D. V. Prozorovskiy ², K. S. Poplavska ²

¹ Kharkiv Medical Academy for Postgraduate Education. Ukraine

² Sytenko Institute of Spine and Joint Pathology National Academy of Medical Sciences of Ukraine, Kharkiv

✉ Kostiantin Romanenko, PhD in Traumatology and Orthopaedics: konstantin.romanenko@gmail.com

✉ Yaroslav Doluda, PhD in Traumatology and Orthopaedics: dr.doluda@gmail.com

✉ Ruslan Zlatnik: ruslan.zlatnik@gmail.com

✉ Svetlana Yakovenko: jakobzs@mail.ru

✉ Olena Karpinska: helen.karpinska@gmail.com

✉ Dmytro Prozorovskiy, Phd in Traumatology and Orthopaedics: prozorovskiy1973@gmail.com

✉ Karolina Poplavska: karolina.krivoru@gmail.com

ДО УВАГИ СПЕЦІАЛІСТІВ

ДУ «Інститут патології хребта та суглобів ім. проф. М. І. Ситенка НАМН України»
проводить післядипломну підготовку фахівців на курсах інформації та стажування
з актуальних питань ортопедії та травматології
(ліцензія Міністерства освіти і науки України АЕ № 285527 від 27.11.2013)

Курси для середнього медичного персоналу:

№	Назва	Керівники
1.	Функціональні та фізіотерапевтичні методи лікування хворих з ортопедо-травматологічною патологією	Проф. Маколінець В. І. К. м. н. Стауде В. А.
2.	Гіпсово-ортопедична техніка та лікування хворих з ортопедо-травматологічною патологією	Д. м. н. Мателенок Є. М. Д. м. н. Мезенцев А. О.
3.	Лікувальний масаж	К. м. н. Стауде В. А.

Телефон для довідок: (057) 704-14-78