

УДК 616.711-006-076(045)

DOI: <http://dx.doi.org/10.15674/0030-59872018244-48>

## Пункційна біопсія в діагностиці новоутворень грудного та поперекового відділів хребта

**А. І. Попов**

ДУ «Інститут патології хребта та суглобів ім. проф. М. І. Ситенка НАМН України», Харків

*The final stage of spine neoplasm diagnostics is histological examination. In order to obtain the tissue from neoplasm puncture biopsy is used. Objective: to assess the efficacy of puncture biopsy with further pathohistological examination in patients with neoplasm in thoracic and lumbar spine. Methods: we analyzed 259 case histories of patients with pathological spine changes. Results: puncture biopsy was made in 238 patients (89 %). In 30 (11 %) patients it was not effective because of the large amount of obtained material, in 27 (10 %) pathohistological diagnosis was not established. Repeated biopsy was made in these cases. As a result at primary and secondary biopsies the diagnosis was confirmed in 95.5 %. Conclusions: puncture biopsy with pathohistological examination is integral part of diagnostic process at spine neoplasm. It allows to obtain enough material for studying (in spite of the dense of tissues) to decrease the risks of contamination of surrounded tissues. Such minimalinvasive method gives possibility to use it in patients with comorbidities. Most of primary spine cancer is represented by myeloma and malignant lymphoma. Episodic were cases of hondrosarcoma, osteosarcoma and fibrosarcoma, when the lesion was spread on one or two vertebrae. Most frequent non malignant lesions were haemangioma and eosinophilic granuloma. Metastatic disease were revealed in 74 (28 %) of patients and often appeared in cases of low grade cancer and adenocarcinoma. Key words: diagnostics, puncture biopsy, pathological spine changes.*

*Заключительным этапом диагностики опухолевых заболеваний позвоночника является гистологическое исследование. Для получения ткани из очага поражения используют пункционную биопсию. Цель: оценить эффективность пункционной биопсии (с последующим патогистологическим исследованием) у пациентов с новообразованиями в грудном и поясничном отделах позвоночника. Методы: проанализировано 259 историй болезни пациентов с патологическими изменениями в позвоночнике. Результаты: пункционная биопсия выполнена всем больным. При этом у 30 (11 %) человек она оказалась неэффективной из-за небольшого количества полученного материала, а у 27 (10 %) не установлен патогистологический диагноз. Этим 57 (21 %) пациентам проведена повторная биопсия очага поражения. В результате первичной и вторичной биопсии у 95,5 % обследованных патоморфологически диагноз подтвержден. Выводы: пункционная биопсия с последующим патогистологическим исследованием является неотъемлемым этапом диагностического процесса при новообразованиях позвоночника. Она позволяет получить достаточное количество материала (независимо от плотности ткани) для изучения и уменьшить риск контаминации окружающих тканей. Малоинвазивность метода дает возможность использовать его у пациентов с тяжелыми сопутствующими соматическими патологиями. Большинство злокачественных первичных поражений позвоночника представлены плазмноклеточной миеломой (миеломной болезнью) и злокачественной лимфомой; одиночными были случаи хондросаркомы, остеосаркомы и фибросаркомы, когда очаг поражения распространялся на один или два позвонка. Наиболее часто обнаружены такие доброкачественные поражения позвоночника, как гемангиома и эозинофильная гранулема. Метастатические изменения в позвоночнике выявлены у 74 (28 %) пациентов и чаще всего развивались в случае низкодифференцированного рака и аденокарциномы. Ключевые слова: диагностика, пункционная биопсия, патологические изменения позвонков.*

**Ключові слова:** діагностика, пункційна біопсія, патологічні зміни хребців

## Вступ

У структурі захворювань хребта пухлини посідають одне з провідних місць за складністю перебігу, діагностики та лікування. Різноманітність патології, труднощі виявлення, відсутність єдиного підходу до лікування пухлин хребта не дозволяють об'єктивно оцінити результати терапії та визначити стандартні підходи у вирішенні цієї проблеми.

Добре відомо, що ефективність лікування будь-якого онкологічного захворювання залежить від гістологічного типу пухлини та своєчасного її виявлення. У разі підозри на пухлинне ураження хребта в діагностичному алгоритмі використовують усі можливі обстеження для комплексного оцінювання великих і малих ознак неопластичного процесу [1].

Здебільшого, заключним етапом виявлення є гістологічне дослідження з метою визначення клітинного складу пухлини. Для цього використовують закрити (пункційну) або відкрити (інтраопераційну) біопсії. Відмінності цих методик полягають у ступені їхньої інвазії та інформативності. Пункційну біопсію вважають кращою через менший ризик контамінації прилеглих тканин. Її інформативність є максимальною в разі дослідження м'якотканинного або остеобластичного компонентів пухлини, а не зони кісткової тканини або некрозу. Для підвищення ефективності пункційної біопсії рекомендують ретельне попереднє обстеження вогнища ураження за допомогою сучасних променевих і непроменевих методів діагностики. Для дослідження тіла хребця або паравертебрального компонента пухлини кращим вважають транспедикулярний доступ, оскільки він дає змогу знизити ризик контамінації прилеглих тканин і за необхідності виконати надійний гемостаз [2, 3, 10]. Кровотеча з утворенням гематоми є частим явищем під час пункційної біопсії добре васкуляризованих пухлин хребта, що може призвести до розвитку неврологічних ускладнень [3, 4].

Показання для відкритої біопсії сьогодні дуже обмежені через високу травматичність цієї маніпуляції, ризик контамінації прилеглих тканин і прогресування первинної пухлини у відповідь на механічне ушкодження. Тому її виконують в разі збільшення неврологічних симптомів, коли передбачено резекцію пухлини після біопсії та дренивання зони вогнища ураження [2, 3].

Необхідно відзначити, що навіть за умов патологоанатомічної верифікації пухлини у хворих із пі-

дозрою на метастатичне ураження кісткової тканини у 20–30 % випадків локалізація первинного вогнища залишається невідомою [5]. Це прямо залежить від клітинного складу пухлини. Зокрема, аденокарциноми складають до 60 %, недиференційований рак — до 30 %, а плоскоклітинний — до 5–10 % цих пухлин [5–7, 10]. Із урахуванням високої імовірності негативного впливу відкритої біопсії як на новоутворення, так і на прилеглі тканини, її рекомендують виконувати лише в крайньому разі для вирішення питання про тактику лікування пацієнта, а не з метою швидкого отримання інформації про клітинний склад пухлини.

Метод пункційної біопсії, за даними закордонних і вітчизняних авторів, не має достовірно позитивного результату в 7–25 % випадків [8–10].

*Мета роботи:* оцінити ефективність пункційної біопсії з наступним гістологічним дослідженням у пацієнтів із патологічними змінами грудного та поперекового відділів хребта.

## Матеріал і методи

Виконання роботи схвалено комітетом із біоетики ДУ «ІПХС ім. проф. М. І. Ситенка НАМН» (протокол № 164 від 18.04.2017).

Проаналізовано історії хвороб 259 пацієнтів із патологічними змінами в хребті, які перебували на стаціонарному лікуванні з 2007 по 2015 рр. Вік хворих становив від 6 до 75 років, серед них було 135 чоловіків і 124 жінки.

Пункційну біопсію виконано під місцевою анестезією та внутрішньовенною седатцією. На грудному відділі хребта переважно використаний задньолатеральний доступ (рис. 1).

Проведення пункційної біопсії на поперековому відділі хребта виконували транспедикулярно (рис. 2).

Дослідження пункційного матеріалу проводили в атестованій лабораторії морфології сполучної тканини ДУ «ІПХС ім. проф. М. І. Ситенка НАМН» (свідоцтво про атестацію № 100-147/2014 від 21 липня 2014 р. чинно до 20 липня 2018 р.). Обробляли отримані біоптати за рекомендаціями Д. С. Саркісова та Ю. Л. Перова [11]. Гістологічні зрізи виготовляли на санному мікротомі «Reichert» та забарвлювали гематоксилином Вейгера й еозином.

Аналіз отриманих гістологічних препаратів виконували під світловими мікроскопами «PrimoStar» (Carl Zeiss) та «Olympus BX-63».

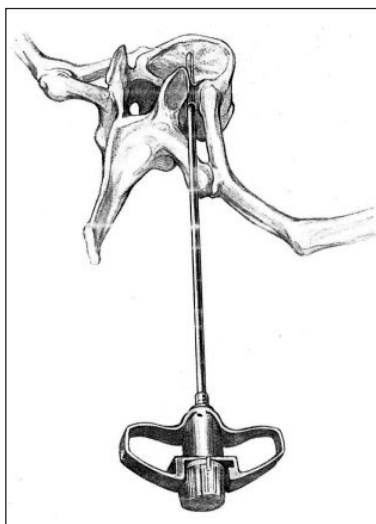


Рис. 1. Задньо-латеральний доступ до хребців грудного відділу хребта

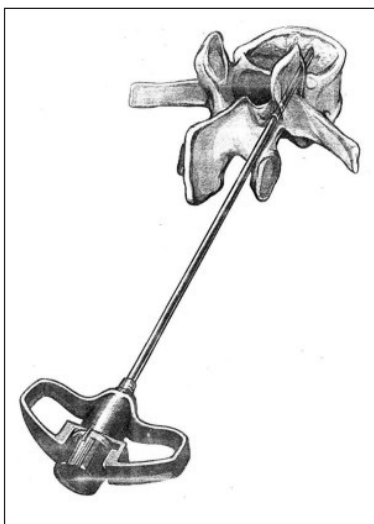


Рис. 2. Транспедиклярний доступ до хребців поперекового відділу хребта

## Результати та їх обговорення

На підставі аналізу історій хвороб виявлено, що пункційну біопсію проведено у 259 пацієнтів. У 30 хворих (11 %) вона виявилася неефективною через одержання недостатньої кількості матеріалу, а у 27 (10 %) патогістологічний діагноз не встановлено. Цим 57 пацієнтам (21 %) виконано повторну біопсію вогнища ураження і у 12 (4,5 %) клінічний діагноз не було підтверджено. Згідно з даними результатів патогістологічних досліджень за період з 2007 по 2015 рр. верифіковано первинні новоутворення хребта (табл. 1) [12–14].

Найчастіше виявляли патологічні зміни, пов'язані з мієломною хворобою — 35 (28 %) хворих, гемангіомою — 22 (17 %). Злоякісні первинні хря-

Таблиця 1

### Розподіл пацієнтів за первинними пухлинами хребта (за класифікацією ВООЗ [14])

Нозологія	Кількість хворих
Саркома Юїнга	1
Хондросаркома	2
Остеогенна саркома	2
Поліморфноклітинна саркома	1
Остеїдна остеома	3
Злоякісна фіброзна гістіоцитом	1
Остеохондрома	1
Гангліонейрома	1
Фіброзна дисплазія	4
Кавернозна гемангіома	4
Неврома	1
Злоякісна лімфома	9
Хордома	5
Гігантоклітинна пухлина	3
Злоякісна гігантоклітинна пухлина	3
Аневризмальна кісткова кіста	6
Остеобластома	4
Фібросаркома	4
Гемангіома	22
Плазмоклітинна мієлома (мієломна хвороба)	35
Ангіосаркома	2
Еозинофільна гранульома	10
Усього	124

щові та остеогенні новоутворення траплялися значно рідше.

У табл. 2 приведено вторинні пухлинні (мета-статичні) ураження хребта. Виявлено, що найчастіше вони були пов'язані з низькодиференційованим раком (23 (31 %) хворих) і аденокарциномою (15 (20 %) осіб). Рідше визначали метастази темноклітинного раку, семіноми, злоякісної хемодиктоми, меланобластоми, дрібноклітинного раку.

Крім новоутворень, у результаті патогістологічного аналізу біопсій, виявлені інші патологічні зміни у хребті (табл. 3).

Серед проаналізованих історій хвороби 12 пацієнтам заключний діагноз не встановлено через описовий характер патогістологічного висновку.

#### Клінічний приклад № 1

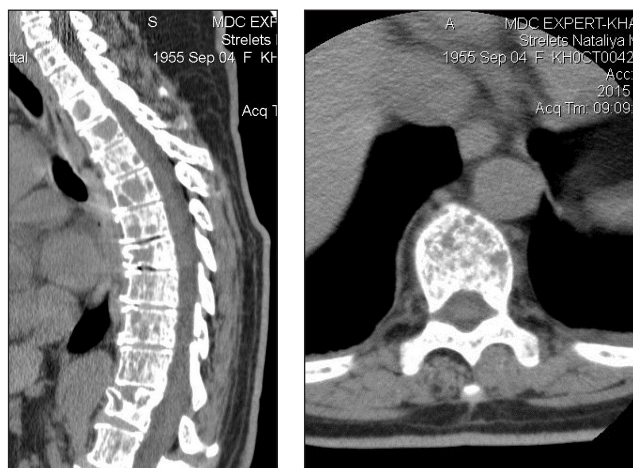
Пацієнт В., 48 років. Клінічний діагноз: мієломна хвороба, множинні осередки літичної деструкції хребців грудного відділу хребта з патологічними переломами (рис. 3). Задньо-латеральним доступом виконано пункційну біопсію Th<sub>VII</sub> хребця з використанням способу та при-

строю для м'якотканинних уражень (рис. 4). У результаті виконаного патогістологічного дослідження встановлено плазмоклітинну мієлому.

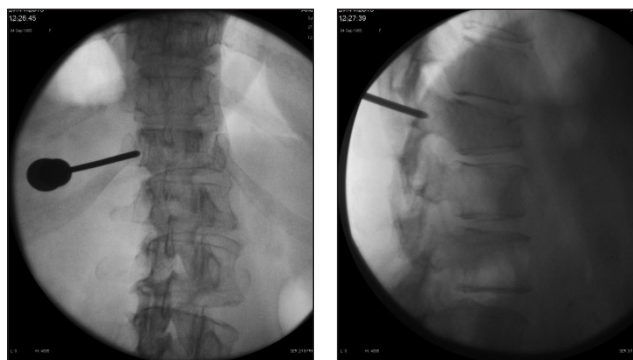
Таблиця 2

**Вторинні пухлинні ураження хребта**

Захворювання, які спричинили метастатичні ураження хребта	Кількість хворих
Рак молочної залози	6
Низькодиференційований рак	20
Світлоклітинний нирковий рак	5
Темноклітинний рак	1
Семінома	1
Злоякісна хемодиктома	1
Меланобластома	1
Дрібноклітинний рак	1
Аденокарцинома	15
Недиференційований рак	12
Плоскоклітинний рак	7
Рак щитовидної залози	4
Усього	74



**Рис. 3.** МРТ-скани пацієнта В. Множинні вогнища літичної деструкції хребців грудного відділу хребта з патологічними переломами



**Рис. 4.** Рентгенконтроль пункційної біопсії ThVII хребця пацієнта В.

Заключний діагноз: мієломна хвороба, множинні осередки літичної деструкції хребців грудного відділу хребта з патологічними переломами.

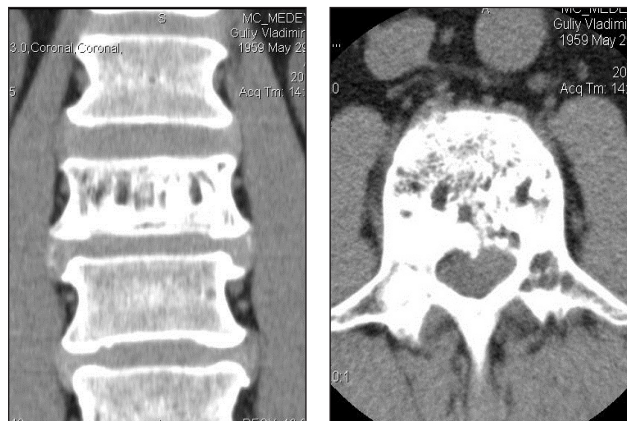
*Клінічний приклад № 2*

Пацієнтка С., 42 роки, госпіталізована до медичного закладу з діагнозом: рак молочної залози T<sub>2</sub>N<sub>1</sub>M<sub>1</sub> (OSS), патологічний перелом L<sub>III</sub> хребця (рис. 5). Виконано транспедикулярну пункційну

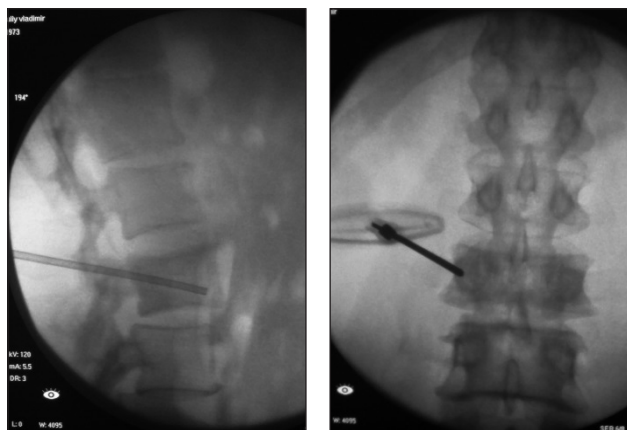
Таблиця 3

**Патологічні зміни у хребті, встановлені в результаті патогістологічного аналізу**

Нозологія	Кількість хворих
Сіновіальна кіста	1
Ехінококоз	7
Остеопороз	22
Хвороба Педжета	3
Туберкульозний спондиліт	3
Спондилодисцит	12
Паратиріоїдна остеодистрофія	1
Усього	49



**Рис. 5.** МРТ-скани поперекового відділу хребта хворої С. Патологічний перелом L<sub>III</sub> хребця



**Рис. 6.** Рентгенконтроль пункційної біопсії L<sub>III</sub> хребця хворої С.

біопсію L<sub>III</sub> хребця з використанням пристрою для кісткової біопсії (рис. 6).

Під час патогістологічного дослідження встановлено зміни, характерні для метастаз у аденокарциноми. Заключний діагноз: рак молочної залози T<sub>2</sub>N<sub>1</sub>M<sub>1</sub> (OSS), метастаз аденокарциноми в L<sub>III</sub> хребець із патологічним переломом.

### Висновки

У результаті пункційної біопсії вогнища ураження хребців у 95,5 % пацієнтів патогістологічно підтверджено діагноз.

Пункційна біопсія з наступним патогістологічним дослідженням є невід'ємним етапом діагностики в разі новоутворень хребта. Вона дозволяє отримати достатню кількість матеріалу (незалежно від щільності тканини) для гістологічного дослідження і зменшити ризик контамінації прилеглих тканин.

Малоінвазивність пункційної біопсії дає можливість проводити її в пацієнтів із важкою соматичною патологією.

Встановлено, що найчастішими злоякісними первинними ураженнями хребта є плазмодіфіцитна мієлома та злоякісна лімфома, а доброякісними — гемангіома та еозинофільна гранульома. Поодинокими були випадки хондросаркоми, остеосаркоми та фібросаркоми, при цьому вогнище ураження поширювалося на один або два хребця. Метастазування в тіла хребців виявлено в 74 (28 %) пацієнтів і найчастіше за умов низькодиференційованого раку та аденокарциноми.

**Конфлікт інтересів.** Автор декларує відсутність конфлікту інтересів.

### Список літератури

1. Корж Н. А. Основные принципы диагностики и лечения опухолей позвоночника / Н. А. Корж, А. И. Попов // Здоровье Украины : медицинская газета. — 2010. — № 3. — С. 41–42.
2. Asdourian P. L. Metastatic disease of the spine / P. L. Asdourian // The textbook of spinal surgery / K. H. Bridwell, R. L. DeWald. — 2<sup>nd</sup> edition. — Philadelphia, 1997. — P. 2007–2048.
3. Percutaneous CT-guided biopsy of the musculoskeletal system: results of 2027 cases / E. Rimondi, E. L. Staals, M. Mercuri [et al.] // European Journal of Radiology. — 2011. — Vol. 77 (1). — P. 34–42. — DOI: 10.1016/j.ejrad.2010.06.055.
4. Gelb D. E. Bening tumors of the spine / D. E. Gelb, K. H. Bridwell // The textbook of spinal surgery / K. H. Bridwell, R. L. DeWald. — 2<sup>nd</sup> edition. — Philadelphia, 1997. — P. 1959–1978.
5. Комаров И. Х. Метастазы злокачественных опухолей без выявленного первичного очага / И. Г. Комаров, Д. В. Комов. — М. : Триада-Х, 2002. — 136 с.
6. Pavlidis N. Cancer of unknown primary site / N. Pavlidis, G. Pentheroudakis // Lancet. — 2012. — Vol. 379 (9824). — P. 1428–35. — DOI: 10.1016/S0140-6736(11)61178-1.
7. Krulik M. Metastatic cancer of unknown primary site / M. Krulik // Presse Med. — 1996. — Vol. 25 (35). — P. 1754–1762.
8. Rimondi E. Percutaneous CT-guided biopsy of the spine: results of 430 biopsies / E. Rimondi, E. L. Staals, C. Errani, [et al.] // Eur. Spine J. — 2008. — Vol. 17 (7). — P. 975–981. — DOI: 10.1007/s00586-008-0678-x.
9. Computed tomography-guided percutaneous biopsy for vertebral neoplasms: a department's experience and hybrid biopsy technique to improve yield / V. Gard, C. Kosmas, E. S. Jovan [et al.] // Neurosurg. Focus. — 2016. — Vol. 41 (2). — Article ID: E17. — DOI: 10.3171/2016.4.FOCUS1614.
10. Пункційна біопсія у діагностиці первинних новоутворень хребта / В. О. Радченко, В. О. Куценко, А. І. Попов [та ін.]: збірник наукових праць XVII з'їзду ортопедів-травматологів України (4 жовтня 2016 р.). — Київ, 2016. — С. 293–294.
11. Саркисов Д. С. Микроскопическая техника / Д. С. Саркисов, Ю. Л. Перов. — М. : Медицина, 1996. — 542 с.
12. Вырва О. Е. Классификация опухолей костей / О. Е. Вырва, О. А. Головина // Ортопедия, травматология и протезирование. — 2010. — № 4 (581). — С. 88–91. — DOI: <https://doi.org/10.15674/0030-59872010488-91>.
13. Нейштадт Э. Л. Опухоли и опухолеподобные заболевания костей / Э. Л. Нейштадт, А. Б. Маркочев. — СПб. : Фолиант, 2007. — 344 с.
14. WHO Classification of tumours of soft tissue and bone / Eds. C. D. M. Fletcher, J. A. Bridge, P. C. W. Hogendoorn, F. Mertens. — 4<sup>th</sup> edition. — WHO, IARC, 2013. — 468 p.

Стаття надійшла до редакції 16.03.2018

## PUNCTION BIOPSY FOR DIAGNOSTICS OF NEOPLASMS IN THORACIC AND LUMBAR SPINE

A. I. Popov

Sytenko Institute of Spine and Joint Pathology National Academy of Medical Sciences of Ukraine, Kharkiv

✉ Andrey Popov, PhD in Traumatology and Orthopaedics: aipopov72@mail.ru