

УДК 616.728.4-007.2-089.881:612.76](045)

DOI: <http://dx.doi.org/10.15674/0030-59872018464-70>

Резекційний артродез надп'яtkово-гомiлкового суглоба. Бiомеханiчні аспекти й алгоритм вибору засобiв фiксацiї

Т. М. Омельченко¹, О. А. Бур'янов¹, А. П. Лябах²

¹ Національний медичний університет імені О. О. Богомольця, Київ, Україна

² ДУ «Інститут травматології та ортопедії НАМН України», Київ

Objective: to improve the results of ankle joint arthrodesis by applying of biomechanical modification of the surgery technique and a differentiated approach to choice of methods of fixation. Methods: 348 patients (192 males, 156 females, middle age) were studied. Average age was (48.5 ± 3.8) years. In the main group ($n_1 = 176$) modified method of arthrodesis of the ankle joint and differentiated approach for choosing means of fixation was applied, in the control group ($n_2 = 172$) — traditional methods of arthrodesis were used. Results: in the main group in 164 patients (93 %) the arthrodesis proved to be effective, the mean time of bone fusion was (8.9 ± 0.4) weeks. In the control group bone fusion was observed in 138 patients (79 %) in (11.5 ± 0.9) weeks postoperatively. In (3.4 ± 1.8) years when we evaluated results according to AOFAS in the main group, the average index for the posterior part of the foot was (78.2 ± 1.2) points, for the middle part — (81.3 ± 1.3) , which corresponds to good functional results at absolute absence of motion in ankle joint. In the control group, the average index of AOFAS for the posterior part of the foot was (57.1 ± 1.3) points, for the middle — (53.7 ± 1.4) . In the main group compare to control group we have revealed a decreasing in total time of foot weight bearing by 17.8 %, increasing in time of rolling over the heel (average (23.8 ± 0.8) %), reduction of time of rollover through the anterior part to (27.1 ± 1.2) % and moderate elevation of the interjuring period (49.1 ± 1.2) %. Decreasing of strength impulse of the vertical component in the main group (3608 ± 2.4) compare to the control group (3982 ± 3.6) indicated to decreasing in the energy intensity of walking when we used a modified resection technique for arthrodesis. Conclusions: modified method for resection arthrodesis of ankle joint is shown to be better than traditional one. That is confirmed by functional, biomechanical and X-ray studies. Key words: fusion of ankle joint, resection arthrodesis, foot position, fixation at arthrodesis, results of ankle joint arthrodesis.

Цель: улучшить результаты резекционного артродеза голеностопного сустава (ГС) путем применения биомеханически обоснованной модификации методики хирургического лечения и дифференцированного подхода к выбору средств фиксации. Методы: изучены итоги лечения 348 пациентов (192 мужчины, 156 женщин, средний возраст $(48,5 \pm 3,8)$ года). В основной группе ($n_1 = 176$) применена модифицированная методика артродеза ГС и дифференцированный подход к выбору средств фиксации, в группе сравнения ($n_2 = 172$) — традиционные методы артродеза ГС. Результаты: в основной группе у 164 пациентов (93 %) артродез оказался эффективным, средний срок костного сращения составил $(8,9 \pm 0,4)$ недель. В группе сравнения костный анкилоз достигнут у 138 человек (79 %) в среднем через $(11,5 \pm 0,9)$ недель. Через $(3,4 \pm 1,8)$ года при оценке по AOFAS в основной группе средний показатель для заднего отдела стопы составил $(78,2 \pm 1,2)$ балла, для среднего — $(81,3 \pm 1,3)$, что соответствует хорошему функциональному результату при абсолютном отсутствии движений в ГС. В группе сравнения средний показатель по AOFAS для заднего отдела стопы составил $(57,1 \pm 1,3)$ балла, для среднего — $(53,7 \pm 1,4)$. В основной группе по отношению к группе сравнения выявлено уменьшение общего времени опоры на 17,8 %, увеличение времени переката через пятку (в среднем $(23,8 \pm 0,8)$ %), уменьшение времени переката через передний отдел до $(27,1 \pm 1,2)$ % и умеренное повышение межтопчкового периода $(49,1 \pm 1,2)$ %. Уменьшение импульса силы вертикальной составляющей в основной группе $(3608 \pm 2,4)$ по сравнению с группой сравнения $(3982 \pm 3,6)$ свидетельствует о снижении энергоёмкости ходьбы при использовании модифицированной методики резекционного артродеза. Выводы: показано преимущество применения модифицированной методики резекционного артродеза ГС перед традиционной, что подтверждено функциональными, биомеханическими и рентгенологическими исследованиями. Ключевые слова: анкилоз голеностопного сустава, резекционный артродез голеностопного сустава, установка и фиксация стопы при артродезе, результаты артродеза голеностопного сустава.

Ключові слова: анкілоз надп'яtkово-гомiлкового суглоба, резекційний артродез надп'яtkово-гомiлкового суглоба, установка та фіксація стопи за артродезу, результати артродезу надп'яtkово-гомiлкового суглоба

Вступ

Передумовою виконання артродезу надп'яtkово-гомiлкового суглоба (НГС) є швидко прогресуючий післятравматичний артроз, який виникає на тлі низки захворювань і травм. Серед них найвагомiшими є невiрно консолидовані переломи, застарілі неконсолідовані переломи кісточок або дистального метаепiфіза кісток гомiлки, післятравматичні деформації, остеохондромалія і асептичний некроз надп'яtkової кістки, остеоартропатії на фоні спадкових або набутих нейропатій, цукрового діабету та супутніх важких порушень біомеханіки ходьби [1, 3, 9, 11]. Ускладнення після виконання артродезу НГС складають 35–40 % [2, 5, 7, 12]. Первинний вихід на інвалідність цієї категорії пацієнтів досягає 46 % [4, 12].

Найчастіше причинами ускладнень і незадовільних результатів після виконання артродезу НГС є тактичні та технічні помилки під час планування та виконання хiрургiчного втручання [6, 8, 10], недосконала техніка виконання резекції кісток, що утворюють НГС, та хибне положення стопи, що в подальшому призводить до підвищення енергоємності ходьби, перевантаження суглобів середнього та переднього відділів стопи, сповільнення кісткового зрощення в зоні артродезу та рецидивів деформації [8, 10, 12].

Мета дослідження: покращити результати резекційного артродезу надп'яtkово-гомiлкового суглоба шляхом використання біомеханічно обґрунтованої модифікації методики хiрургiчного лікування та диференційованого підходу до вибору засобів фіксації.

Матеріал і методи

Виконане дослідження розглянуто та схвалено на засіданні комітета з біоетики ДУ «ІГО НАМН» (протокол № 5 від 01.11.2018).

Матеріалом роботи є результати лікування 348 пацієнтів (192 чоловіки, 156 жінок) відділу патології стопи та складного протезування ДУ «ІГО НАМН» з 2000 по 2016 рр., яким виконано резекційний артродез НГС. Середній вік хворих становив $(48,5 \pm 3,8)$ року — від 42 до 74. Пацієнтів розподілили на дві групи. В основній групі ($n_1 = 176$) застосовано модифіковану методику резекційного артродезу НГС [4] та диференційований підхід до вибору засобів фіксації. У групі порівняння ($n_2 = 172$) використано традиційні підходи до ви-

конання резекційного артродезу НГС. При цьому стопу встановлювали під кутом 95° – 100° до осі гомілки в сагітальній площині, а в інших площинах дотримувалися нейтрального положення.

Модифікована методика резекційного артродезу НГС передбачає резекцію нижньої третини малогомілкової кістки та присередньої кісточки, інтраопераційну розмітку та резекцію суглобових поверхонь у горизонтальній площині так, щоб встановити стопу відносно осі великогомілкової кістки під кутом 90° у сагітальній площині, під кутом 0° – 5° вальгусу, 5° зовнішньої ротації, а також зміщення стопи назад на 1,0–1,5 см для зменшення плеча важеля сили тяжіння в одноплечому важелі другого роду, яким є стопа [4]. Таким чином, поліпшується біомеханіка ходьби, зменшуються енерговитрати, забезпечуються оптимальні умови для настання кісткового анкілозу у функціонально вигідному положенні, а також знижується навантаження на суміжні суглоби стопи (рис. 1).

Диференційований підхід до вибору засобів фіксації використовували, урахувавши такі особливості: стан кісткової тканини (асептичний некроз надп'яtkової кістки, вираженість остеопорузу та деформації, кістоподібна перебудова метаепiфізів кісток НГС, вираженість тощо), ступінь змін у піднадп'яtkовому суглобі, стадію артрозу, функціональний стан НГС, супутню патологію, вік пацієнта. Сьогодні метою виконання артродезу НГС є не лише забезпечення кісткового анкілозу, а й створення максимально можливого рівня якості життя пацієнта. Для цього слід досягти обґрунтованого, біомеханічно вигідного положення стопи, що забезпечить можливість оптимальної функції кінцівки під час ходьби як у взутті, так і босоніж. Крім того, пріоритетним є адекватне застосування сучасних внутрішніх фіксаторів, які забезпечують надійне та стабільне закріплення, а в разі прогнозованої сповільненої консолидації дозволяють навантажувати оперовану кінцівку, не чекаючи на остаточний кістковий анкілоз. До таких засобів належить ретроградний блокований інтрамедулярний стрижень (БІС), який нині широко застосовують для виконання артродезу НГС. Слід зазначити, що в разі використання ретроградного БІС відбувається фіксація піднадп'яtkового суглоба, що в різних клінічних ситуаціях може мати як позитивний, так і негативний ефект.

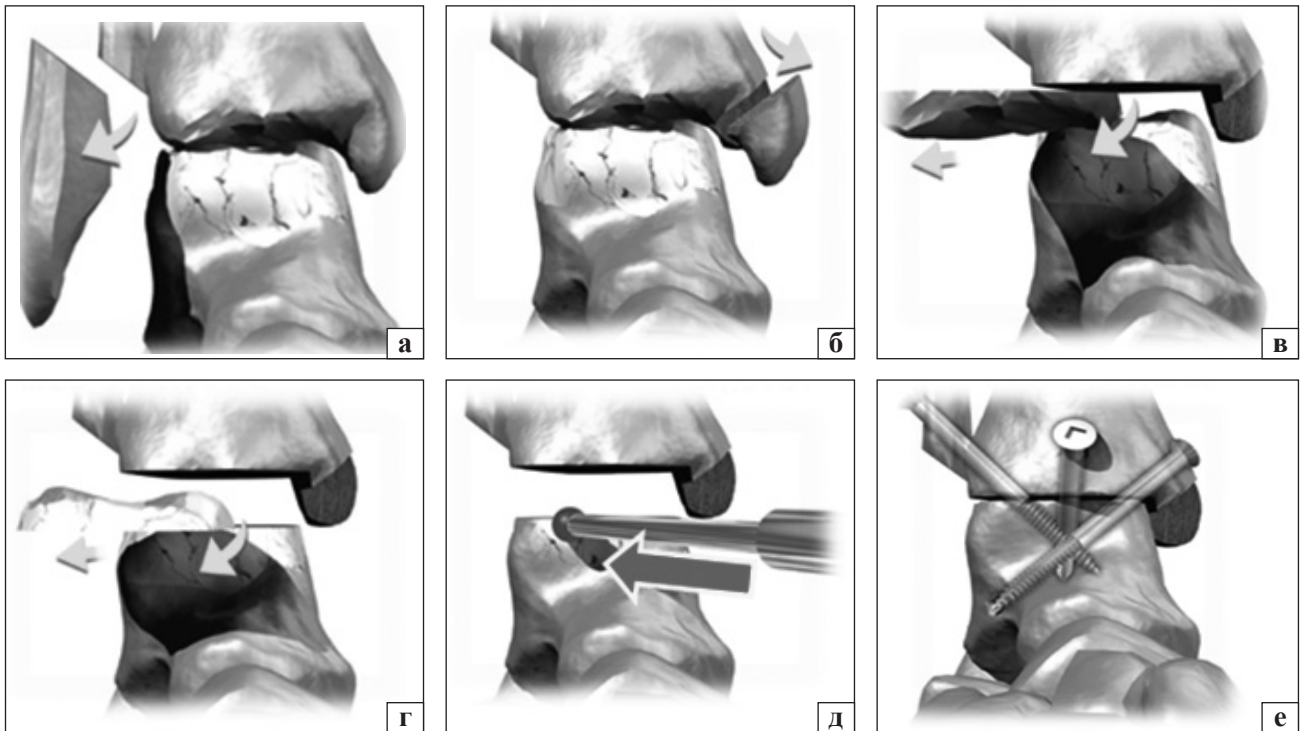


Рис. 1. Етапи модифікованої методики резекційного артродезу НГС у пацієнтів із несприятливими наслідками його уражень: а) резекція зовнішньої кісточки; б) видалення суглобового хряща з медіальної зони НГС та лігаментотомія; в) резекція дистальної суглобової поверхні великогомілкової кістки під 90° до її осі; г) 90° резекція суглобової поверхні блоку надп'яtkової кістки; д) співставлення резектованих поверхонь із встановленням стопи під кутом 90° до осі гомілки, від 0° до 5° вальгус та до 5° зовнішньої ротації. Зміщення стопи назад на 1,0–1,5 см; е) фіксація кісток суглоба в досягнутому положенні

Показання до застосування ретроградного БІС для виконання артродезу НГС:

1. Тотальне дегенеративно-дистрофічне ураження надп'яtkово-гомілкового та п'яtkово-надп'яtkового суглобів III–IV ст. (за Келгрена та Лоуренса), підтверджене даними рентгенографії під час навантаження, КТ або МРТ;

2. Стійке порушення біомеханічної осі на рівні суглобів заднього відділу стопи (деформація варусна від 18° або вальгусна до 20°);

3. Прогнозоване уповільнення консолидації кісток у зоні резекції через наявність у пацієнта остеоартропатії, остеопорозу, асептичного некрозу надп'яtkової кістки та інших захворювань, які характеризуються катаболічними порушеннями з боку кісткової тканини;

4. Відсутність ознак інфекційного процесу в зоні хірургічного втручання.

Отже, вибір засобів фіксації для артродезу НГС залежить від клінічної ситуації та спрямований на забезпечення надійної стабільності фіксації резектованих суглобових поверхонь. Обґрунтування вибору базується на врахуванні ризиків або наявності інфекційних ускладнень, уповільнення кісткового зрощення або ризику незрощен-

ня, чи вираженості деструктивно-дегенеративних змін у суміжних суглобах стопи (рис. 2).

Для фіксації під час виконання артродезу в основній клінічній групі застосовано гвинти, скоби, пластини, апарати зовнішньої фіксації, ретроградні БІС (рис. 3). При цьому важливим моментом було зміщення стопи назад за всіх варіантів фіксації та вказане вище положення стопи в сагітальній і фронтальній площинах.

Оцінювали функціональні результати лікування за допомогою шкали AOFAS для заднього та середнього відділів стопи, клінічні — рентгенографії та КТ, біомеханічні зміни — на підставі проведення плантобарографії, плантобарометрії та визначення опорних реакцій на біомеханічній платформі. Середній термін спостереження становив ($3,4 \pm 1,8$) року.

Результати та їх обговорення

Зміни ходьби в разі анкілозу НГС і можливості їхньої корекції. Біомеханічне обґрунтування. НГС (у межах сегмента «гомілка – стопа») є важелем другого роду — одноплечим, оскільки сили, які прикладаються до нього мають протилежний напрямок з одним центром (віссю) обертання (А на рис. 4).

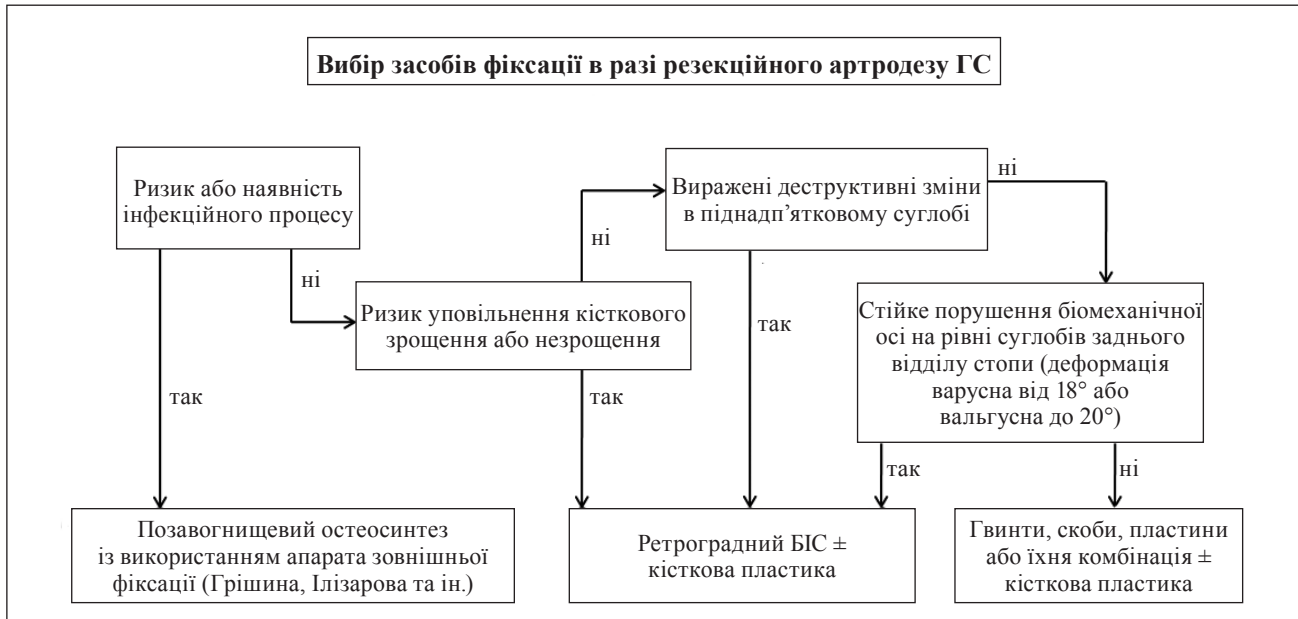


Рис. 2. Алгоритм вибору засобів фіксації в разі резекційного артродезу НГС

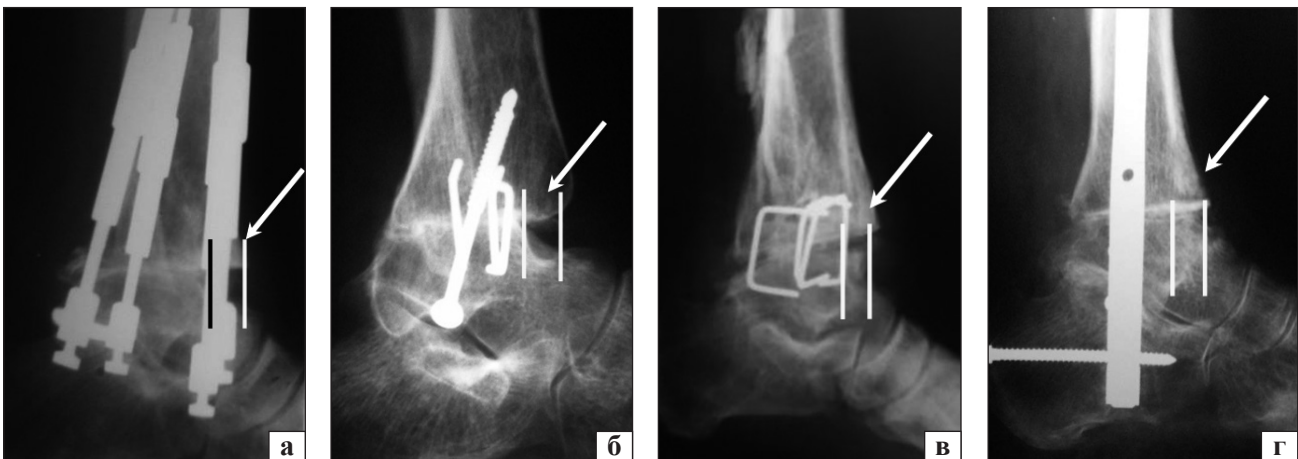


Рис. 3. Рентгенограми НГС у боковій проекції після виконання резекційного артродезу за модифікованою методикою (стрілками позначено зміщення стопи назад) у пацієнтів основної групи зі застосуванням АЗФ (а), гвинтів і скоб (б), скоб (в), БІС (г)

Рушійна сила м'язів гомілки (F_2) діє на довге плече важеля (Af) вгору, а маса тіла (F_1) протидіє силі м'язів (сила опору), діючи на коротке плече (AG) донизу (рис. 4). Тиск, який виникає в осі обертання важеля, відповідає різниці діючих сил. Дія м'язів у конструктивній особливості важеля другого роду спрямована на виконання рухів, що потребують великої м'язової сили, тому його називають також важелем сили.

Під час ходьби вплив м'язової сили (підйомної) та сили тяжіння (маси тіла) залежать не лише від значення власне цих сил, а й від величини їхнього плеча важеля, що визначається в механіці як момент сили. Моментом сили називають добуток сили на її плече. Як показано на рис. 4, моментом сили F_1 буде добуток $F_1 \cdot AG$, або $F_1 \cdot \sin AN$;

моментом сили F_2 — $F_2 \cdot Af$. Таким чином, умови для рівноваги важеля досягаються тоді, коли сума моментів сил, що діють на нього, відносно осі обертання дорівнює нулю.

Блокування на рівні НГС призводить до виключення додаткового передаткового ланцюга в біомеханічній системі «стопа – гомілка», що супроводжується суттєвим посиленням навантаження на суглоби середнього відділу стопи, м'язи гомілки, а, отже, викликає значне підвищення енергоємності ходьби (рис. 5).

Отже, під час ходьби для підйому навколо осі обертання в точці А (рис. 4) сила м'язів гомілки має переважати силу тяжіння, дію якої визначає маса тіла. Відповідно, при цьому момент підйомної сили має переважати момент сили тяжіння.

Скоротити необхідну для підйому м'язову силу й енергоємність ходьби можна, зменшивши силу, що їй протидіє, тобто масу тіла. Крім цього, зменшити момент підйомної сили можна, скоротивши плече її важеля або сили, яка їй протидіє, що реалізується завдяки роботі НГС.

Розглянемо умови, коли НГС блокуваний. На рис. 6 видно, що для зменшення роботи м'язів (моменту сили F_2) під час ходьби необхідне скорочення моменту сили тяжіння (F_1). Цього можна досягти, з одного боку, шляхом зниження ваги тіла пацієнта, з іншого, — модифікувавши методику виконання артродезу для зменшення плеча важеля сили тяжіння. Це досягається зміщенням стопи назад у сагітальній площині на 1,0–1,5 см. Указана модифікація знижуватиме момент сили тяжіння, отже, необхідний для ходьби момент підйомної сили також буде меншим. Крім того, зменшення плеча важеля сили тяжіння дозволяє знизити навантаження на суглоби середнього відділу стопи, що стають основним передатковим

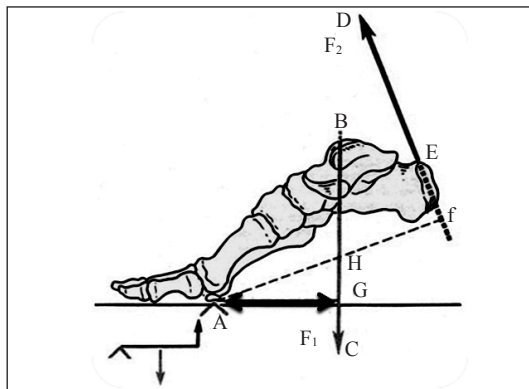


Рис. 4. Стопа як одноплечий важіль другого роду: А — точка опори (вісь обертання); ВС — напрямок сили тяжіння (вплив маси тіла — $F_1 = mg$); ED — напрямлення рівнодіючої сили м'язової тяги (F_2); Af — плече важеля сили м'язової тяги; AG — тяжіння

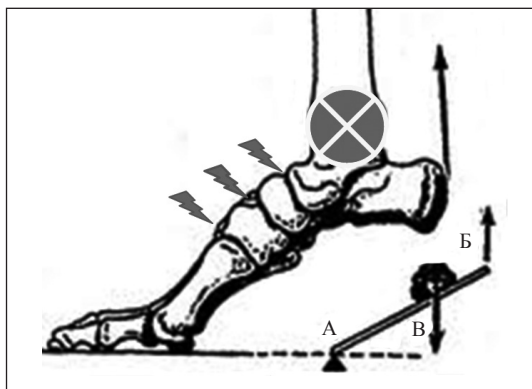


Рис. 5. Перевантаження суглобів середнього відділу стопи та збільшення енергоємності ходьби в умовах блокування НГС

механізмом. Таким чином, модифікація техніки резекційного артродезу НГС дає змогу поліпшити умови ходьби та зменшити енерговитрати.

Аналіз результатів лікування пацієнтів основної групи показав перевагу застосування модифікованої методики резекційного артродезу НГС перед традиційною, що підтверджено функціональними, біомеханічними та рентгенологічними дослідженнями. В основній клінічній групі у 93 % (164) осіб артродез був ефективним, післяопераційні рани загоїлися первинним натягом, мету хірургічного втручання досягнуто — відбулося великогомілково-надп'яtkове зрощення (кістковий анкілоз) у функціонально вигідному положенні. У 7 % (12) пацієнтів зрощення не виявлено, а в кінці терміну спостереження фіксували стабільний фіброзний анкілоз у зоні резекції та незначний больовий синдром в оперованій кінцівці зі задовільною функціональною оцінкою. Відсутність кісткового зрощення була обумовлена нейро- й ангіопатією на фоні супутнього цукрового діабету та діабетичної остеоартропатії. Під час вибору засобів фіксації в цих пацієнтів ми врахували характер патології та передбачену можливість порушення кісткового зрощення.

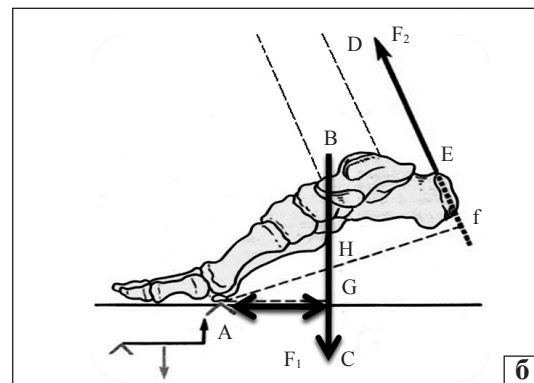
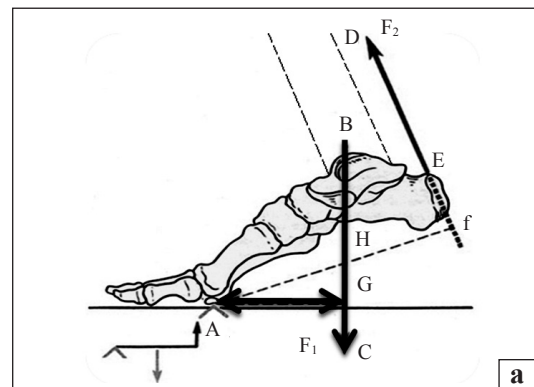


Рис. 6. Плече важеля сили тяжіння F_1 (а) та зменшення плеча важеля AG сили тяжіння F_1 (б) в модифікованій техніці виконання резекційного артродезу НГС, що досягається зміщенням стопи назад у сагітальній площині на 1,0–1,5 см

Тому в них застосовано систему БІОС (блокуючий інтрамедулярний остеосинтез), що дало змогу забезпечити достатньо стабільну фіксацію стопи у функціонально вигідному положенні та задовільний функціональний результат навіть за відсутності утворення кістки в зоні хірургічного втручання. Середній термін формування кісткового зрощення в ділянці резекції в пацієнтів основної групи становив $(8,9 \pm 0,4)$ тижня, що визначено за показниками рентгенологічного та КТ-досліджень (табл. 1).

У групі порівняння кістковий анкілоз досягнуто у 79 % (138) пацієнтів із середнім періодом зрощення $(11,5 \pm 0,9)$ тижня (табл. 1). У 34 пацієнтів (21 %) через аналогічні з основною групою причини кісткового зрощення не відбулося. У 18 із них для фіксації застосовано БІС, що забезпечило добрий функціональний результат у межах терміну спостереження (3,5 року) та стабільність заднього відділу стопи навіть за умов формування фіброзного анкілозу. В інших 16 пацієнтів через незрощення стався злам і міграція фіксаторів, рецидив деформації, що обумовило необхідність повторного хірургічного лікування з використанням кісткової пластики та заміною методу фіксації.

В основній клінічній групі середнє значення функціональних результатів за міжнародною бальною шкалою оцінки AOFAS для заднього відділу дорівнював $(78,2 \pm 1,2)$ бала, а для середнього — $(81,3 \pm 1,3)$, що відповідає доброму показнику на фоні абсолютної відсутності рухів у НГС. У групі порівняння середній показник за AOFAS для заднього відділу стопи становив $(57,1 \pm 1,3)$ бала, а для середнього — $(53,7 \pm 1,4)$ (табл. 1).

Результати біомеханічних досліджень показали, що в пацієнтів основної групи відбувся перерозподіл загальної площі опори стопи з наближенням показників до фізіологічних. Зокрема, за даними плантобарометричних досліджень, середній показник площі опори дорівнював $(46 \pm 0,7)$ % із формуванням урівноважених пікових навантажень у трьох зонах стопи: головці I та IV–V плеснових кісток, п'ятковому горбі. У пацієнтів групи порів-

няння зафіксовано перевантаження переднього відділу стопи, а середній показник площі опори становив $(34 \pm 0,9)$ %.

За результатами дослідження опорних реакцій в основній групі спостереження відносно групи порівняння зафіксовано зменшення загального часу опори на 17,8 %, збільшення часу перекачу через п'яту, що склав у середньому $(23,8 \pm 0,8)$ %, зменшення часу перекачу через передній відділ до $(27,1 \pm 1,2)$ % і помірне підвищення міжпоштовхового періоду — $(49,1 \pm 1,2)$ %. Зменшення імпульсу сили вертикальної складової в основній групі $(3\ 608 \pm 2,4)$ порівняно з групою порівняння $(3\ 982 \pm 3,6)$ свідчить про зниження енергоємності ходьби в разі застосування модифікованої нами методики резекційного артродезу (табл. 2).

Обговорення результатів. Як зазначено вище, більшість авторів зауважують на наявність низки дискусійних і невирішених питань щодо процедури артродезу НГС [2, 5, 7, 12]. Серед них найвагоміші — це відсутність обґрунтування вибору методики артродезу, техніки виконання хірургічного втручання, вибору засобів фіксації, реабілітаційної програми, що призводить до тактичних і технічних помилок у лікуванні пацієнтів і, відповідно, до значної кількості ускладнень

Таблиця 1
Функціональні та рентгенологічні результати застосування модифікованої методики резекційного артродезу у хворих із наслідками ушкодження НГС

Параметр оцінювання	Група пацієнтів	
	основна	порівняння
Функціональний результат	$n_1 = 176$	$n_2 = 172$
Результат за AOFAS для заднього відділу стопи (бал), $p < 0,01$	$78,2 \pm 1,2$	$57,1 \pm 1,3$
Результат за AOFAS для середнього відділу стопи (бал), $p < 0,01$	$81,3 \pm 1,3$	$53,7 \pm 1,4$
Рентгенологічний результат	$n_1 = 164$	$n_2 = 138$
Термін настання кісткового зрощення в зоні резекції, $p < 0,05$	$8,9 \pm 0,4$	$11,5 \pm 0,9$

Таблиця 2
Середні значення часових параметрів та імпульсу сили вертикальної складової опорних реакцій у нормі, у разі стандартної та модифікованої методик виконання артродезу НГС ($p < 0,01$)

Параметр дослідження	t_1 (%)	t_2 (%)	t_3 (%)	$t_{\text{зар}}$ (с)	I — імпульс сили
Норма	$25,1 \pm 1,1$	$47,5 \pm 0,7$	$27,4 \pm 1,2$	$0,89 \pm 0,05$	$3501,0 \pm 9,0$
Основна група, $n_1 = 176$ (модифікована методика артродезу)	$23,8 \pm 0,8$	$49,1 \pm 1,2$	$27,1 \pm 1,2$	$0,94 \pm 0,01$	$3608,0 \pm 2,4$
Група порівняння, $n_2 = 172$ (стандартна методика артродезу)	$17,7 \pm 0,8$	$44,8 \pm 0,5$	$37,5 \pm 1,3$	$1,12 \pm 0,01$	$3982,0 \pm 3,6$

і незадовільних результатів лікування (інфекційні ускладнення, незрощення, рецидиви деформації, стійкий больовий синдром тощо) [6, 8, 10, 12]. На підставі проведених нами біомеханічних розрахунків було модифіковано техніку виконання резекційного артродезу, обґрунтовано особливості встановлення стопи після резекції зруйнованих суглобових поверхонь надп'яtkової та великогомілкової кісток. Крім того, створення алгоритму вибору засобів фіксації в разі артродезу та обґрунтування показань для їхнього застосування забезпечило надійність і стабільність фіксації, що є важливою передумовою для кісткового зрощення в оптимальні строки. Запровадження розробленої методики артродезу та алгоритму вибору засобів фіксації дозволило уникнути певних помилок і досягти поставленої мети — покращити результати лікування пацієнтів, яким виконано артродез НГС, що доведено результатами клініко-функціональних, біомеханічних і рентгенологічних досліджень.

Висновки

Клінічні, рентгенологічні та біомеханічні дослідження показали, що модифікована методика резекційного артродезу НГС та диференційований підхід до вибору засобів фіксації в разі виконання цієї операції забезпечують оптимальні строки настання кісткового анкілозу у функціонально вигідному положенні, дають змогу уникнути низки тактичних і технічних помилок під час виконання хірургічної процедури, зменшити енергоємність ходьби та створити сприятливі біомеханічні умови для неї, що загалом забезпечує добрі функціональні результати за оцінкою AOFAS у віддаленому післяопераційному періоді.

Конфлікт інтересів. Автори декларують відсутність конфлікту інтересів.

Список літератури

1. Medium- to longterm outcome of ankle arthrodesis / R. P. Hendrickx, S. A. Stufkens, E. E. de Bruijn [et al.] // *Foot and Ankle International*. — 2011. — Vol. 32 (10). — P. 940–947. — DOI: 10.3113/fai.2011.0940.
2. Hoover J. R. Ankle fusion stability: a biomechanical comparison of external versus internal fixation / J. R. Hoover, R. D. Santrock, W. C. James 3rd // *Orthopedics*. — 2011. — Vol. 34 (4). — Article : 272. — DOI: 10.3928/01477447-20110228-04.
3. Outcome of ankle arthrodesis using a transfibular approach / G. A. Akra, A. Middleton, A. O. Adedapo [et al.] // *Journal of Foot and Ankle Surgery*. — 2010. — Vol. 49 (6). — P. 508–512. — DOI: 10.1053/j.jfas.2010.07.004.
4. Пат. 84723 UA, МПК (2013.01) А61В17/00. Спосіб резекційного артродезу надп'яtkово-гомількового суглоба / А. П. Лябах, О. А. Бур'янов, Т. М. Омельченко, С. В. Хомич ; заявник та патентовласник Національний медичний університет імені О. О. Богомольця. — № u201306452 ; заявл. 24.05.2013 ; опубл. 25.10.2013, Бюл. № 20.
5. Biomechanical comparison of stability of tibiototalcaneal arthrodesis with two different intramedullary retrograde nails / M. Richter, J. Evers, D. Waehner [et al.] // *The Journal of Foot and Ankle Surgery*. — 2014. — Vol. 20 (1). — P. 14–19. — DOI: 10.1016/j.fas.2013.08.003.
6. Thomas R. L. The use of intramedullary nails in tibiototalcaneal arthrodesis / R. L. Thomas, V. Sathe, S. I. Habib // *The Journal of the American Academy of Orthopaedic Surgeons*. — 2012. — Vol. 20 (1). — P. 1–7. — DOI: 10.5435/00124635-201201000-00001.
7. Lui T. H. Tibiototalcaneal arthrodesis with combined retrograde intramedullary nail and lateral L-plate / T. H. Lui // *Journal of Foot and Ankle Surgery*. — 2012. — Vol. 51 (5). — P. 693–695. — DOI: 10.1053/j.jfas.2012.05.012.
8. Salvage of failed total ankle arthroplasty with fusion using structural allograft and internal fixation / M. J. Berkowitz, M. P. Clare, A. K. Walling, R. Sanders // *Foot and Ankle International*. — 2011. — Vol. 32 (5). — P. S493–S502. — DOI: 10.3113/FAI.2011.0493.
9. Nielsen K. K. The outcome of arthroscopic and open surgery ankle arthrodesis: a comparative retrospective study on 107 patients / K. K. Nielsen, F. Linde, N. C. Jensen // *Journal of Foot and Ankle Surgery*. — 2008. — Vol. 14 (3). — P. 153–157. — DOI: 10.1016/j.fas.2008.01.003.
10. Stone J. W. Arthroscopic ankle arthrodesis / J. W. Stone // *Foot and Ankle Clinics*. — 2006. — Vol. 11 (2). — P. 361–368. — DOI: 10.1016/j.fcl.2006.03.007.
11. Arthroscopic ankle arthrodesis: a review / U. Cottino, G. Collo, L. Morino [et al.] // *Current Reviews in Musculoskeletal Medicine*. — 2012. — Vol. 5 (2). — P. 151–155. — DOI: 10.1007/s12178-012-9119-x.
12. External ring fixation versus screw fixation for ankle arthrodesis: a biomechanical comparison / T. Ogut, R. R. Glisson, B. Chuckpaiwong [et al.] // *Foot and Ankle International*. — 2009. — Vol. 30 (4). — P. 353–360. — DOI: 10.3113/FAI.2009.0353.

Стаття надійшла до редакції 26.09.2018

ARTHRODESIS OF ANKLE JOINT. BIOMECHANICAL ASPECTS AND ALGORITHM OF CHOICE OF METHODS OF FIXATION

T. M. Omelchenko¹, O. A. Buryanov¹, A. P. Lyabakh²

¹ Bogomolets National Medical University, Kyiv, Ukraine

² SI «Institute of Traumatology and Orthopaedics of the NAMS of Ukraine», Kyiv

✉ Taras Omelchenko, PhD in Traumatology and Orthopaedics: tarasomel@ukr.net

✉ Oleksandr Buryanov, MD, Prof. in Traumatology and Orthopaedics: kaftraum@ukr.net

✉ Andriy Lyabakh, MD, Prof. in Traumatology and Orthopaedics: anliabakh@gmail.com