

УДК 616.758-003.93:[612.753:615.382]:[616-092.9:616-073.7](045)

DOI: <http://dx.doi.org/10.15674/0030-59872018477-85>

Регенерації ахілового сухожилля щурів за умов використання збагаченої тромбоцитами плазми та кортикостероїдів

О. В. Касатка¹, Н. О. Ашукіна², Г. В. Іванов², Д. Є. Петренко¹

¹ Навчально-науковий медичний комплекс «Університетська клініка» ХНМУ. Україна

² ДУ «Інститут патології хребта та суглобів ім. проф. М. І. Ситенка НАМН України», Харків

Achilles tenopathy is one of the common diseases of the lower limb in sportsmen. Prevalence of achilles tendopathy is 60 % out of all such pathologies occurring in the foot area. In most cases, the treatment of this condition is conservative, using the methods of physical rehabilitation, as well as non-steroidal anti-inflammatory drugs. Objective: to study the peculiarities of the regeneration of the achilles tendon in rats after its traumatic injury under conditions of local use of corticosteroids and xenogenic platelet-rich plasma. Methods: surgical simulated an achilles tendon injury cutting of 1/3 of its width according to the arthrotomy type in 24 laboratory rats weighing 300–350 g. After the operation, the animals were randomly divided into three groups: without treatment in the postoperative period — 1st (control), betamethasone injection on the 3rd day after the operation and then every 7th day — 2nd group and platelet-rich plasma injection — 3rd group. The animals were sacrificed one week after the 3rd and 4th injections of the preparations, the controls on the 31st and 38th days after the operation. The material was investigated by histology with the analysis of collagen in polarized light. Results: in rats of all groups in the area of the achilles tendon defect on the 38th day after the injury, the formation of tendon-like tissue was established. In animals of the 2nd and 3rd groups, densely packed bundles of collagen fibers, built from type I collagen, were located in it. Type III collagen occupied small areas, it was larger in rats of the 2nd group. The control revealed signs of chronic inflammation and a maximum deviation from the structure of the normal tendon. Conclusions: the treatment of traumatic injury to the achilles tendon of rats by the local administration of corticosteroid and xenogenic platelet-rich plasma can prevent the development of inflammation and optimize the reparative process. Key words: achilles tendinopathy, experimental modeling, xenogenic platelet-rich plasma, corticosteroids.

Тендопатія ахіллового сухожилля — одно из распространенных заболеваний нижней конечности у лиц, занимающихся спортом, составляет около 60 % в структуре всех подобных патологий, возникающих в области стопы. В большинстве случаев лечение этого состояния консервативное, с использованием методов физической реабилитации, а также нестероидных противовоспалительных препаратов. Цель: изучить особенности регенерации ахиллова сухожилля крыс после его травматического повреждения в условиях местного использования кортикостероидов и ксеногенной обогащенной тромбоцитами плазмы (PRP). Методы: моделировали травму ахиллова сухожилля на 1/3 его ширины хирургическим путем по артротомическому типу у 24 лабораторных крыс массой 300–350 г. После операции животных случайно разделили на три группы: без лечения в послеоперационном периоде — 1-я (контрольная), введение на 3-й день после операции и затем каждый 7-й бетаметазона — 2-я, PRP — 3-я. Животных выводили из эксперимента через неделю после 3 и 4-й инъекций препаратов, контрольных — на 31 и 38-й дни после операции. Материал исследовали методами гистологии с анализом коллагена в поляризованном свете. Результаты: у крыс всех групп в области дефекта ахиллова сухожилля на 38-й день после травмы установлено образование сухожилиеподобной ткани. У животных 2 и 3-й групп в ней располагались плотно упакованные пучки коллагеновых волокон, построенных из коллагена I типа. Коллаген III типа занимал небольшие территории, его было больше у крыс 2-й группы. В контроле выявлены признаки хронического воспаления и максимальное отклонение от структуры нормального сухожилля. Выводы: лечение травматического повреждения ахиллова сухожилля крыс путем местного введения гормонального препарата и ксеногенной PRP позволяют предотвратить развитие воспаления и оптимизировать репаративный процесс. Ключевые слова: тендопатия ахиллова сухожилля, экспериментальное моделирование, ксеногенная обогащенная тромбоцитами плазма, кортикостероиды.

Ключові слова: тендопатія ахілового сухожилля, експериментальне моделювання, ксеногенна збагачена тромбоцитами плазма, кортикостероїди

Вступ

Тендопатія ахілового сухожилля є одним із поширених захворювань нижньої кінцівки в осіб, які займаються спортом професійно або на аматорському рівні. Відомо, що це захворювання становить близько 60 % у структурі всіх тендопатій, які виникають у ділянці стопи. Здебільшого лікування цього стану консервативне та полягає у використанні різноманітних методів фізичної реабілітації, а також нестероїдних протизапальних засобів.

Із метою отримання швидкого знеболювального ефекту, зменшення запальних процесів і створення сприятливих умов для відновлення ушкодженого сухожилля використовують внутрішньо- та парасухожильні ін'єкції кортикостероїдних препаратів. Але, не зважаючи на досягнення швидкого клінічного ефекту, деякі науковці заперечують їхнє використання в разі тендопатій ахілового сухожилля через подальший ризик його дегенеративних розривів [1–3].

Саме тому однією з сучасних альтернатив кортикостероїдам є збагачена тромбоцитами плазма (*англ.* Platelet Rich Plasma, PRP), яка завдяки наявності біологічно активних речовин показала свою ефективність у лікуванні хронічних захворювань ахілового сухожилля [4–5].

Більшість наукових робіт, що порівнюють між собою результати застосування кортикостероїдів та збагаченої тромбоцитами плазми, мають клінічну спрямованість, саме тому актуальним є проведення експериментального біологічного дослідження, яке дало б змогу виявити та порівняти особливості структурних змін, що виникають у травмованому ахіловому сухожиллі за умов застосування обох лікувальних засобів. Слід зауважити, що через важкість отримання від дрібних лабораторних тварин адекватної для проведення дослідів дози крові в експериментах поряд із аутологічною PRP використовують і ксеногенну [6, 7].

Мета дослідження: вивчити особливості регенерації ахілового сухожилля щурів після його травматичного ушкодження за умов місцевого використання кортикостероїдного препарату та ксеногенної збагаченої тромбоцитами плазми.

Матеріал і методи

Дослідження виконано в умовах експериментально-біологічної клініки та лабораторії мор-

фології сполучної тканини ДУ «ІПХС ім. проф. М. І. Ситенка НАМН». Експериментальне моделювання проведено у 24 білих лабораторних щурів віком 6 міс., вагою до 300–350 г. Роботу виконано з дотриманням вимог Європейської конвенції захисту хребетних тварин, яких використовують для експериментальних та інших наукових цілей (Страсбург, 1986), Закону України № 3447-IV від 21.02.2006 р. «Про захист тварин від жорстокого поводження» [8, 9] та схвалено на засіданні комітету з біоетики при ДУ «ІПХС ім. проф. М. І. Ситенка НАМН» (протокол № 156 від 19.08.2016).

Техніка хірургічного втручання. Моделювали травму ахілового сухожилля в білих лабораторних щурів хірургічним шляхом за артротомічним типом в асептичних умовах під загальним знеболюванням. Щура фіксували за лапи в положенні лежачи на животі. Часткове ушкодження сухожилля виконували у вигляді прямої травми скальпелем. Операційне поле визначали в першій третині від місця кріплення сухожилля до горба п'яркової кістки, де кровопостачання сухожилля гірше. Розрізом широко відкривали передбачувану зону травми. Ділянку сухожилля відокремлювали від прилеглих тканин, проводили під ним распатор і фронтально до упору в нього скальпелем розсікали сухожилля на третину його ширини. Рану обробляли сухим антибіотиком і зашивали пошарово.

Після операції дослідження проведено в трьох рандомізованих групах тварин:

1-ша — контрольна, без лікування в післяопераційному періоді;

2-га — дослідна, на 3-й день після операції і потім кожного 7-го дня вводили бетаметазон;

3-тя — дослідна, на 3-й день після операції і потім кожного 7-го дня вводили ксеногенну збагачену тромбоцитами плазму.

Тварин виводили з експерименту шляхом передозування анестетику (тіопенталу натрію) через тиждень після 3 і 4-ї ін'єкцій препаратів і, відповідно, контрольних щурів на 31 і 38-й день після операції.

Об'єм введення бетаметазону в зону ушкодження ахілового сухожилля дорівнював 0,3 мл. Збагачену тромбоцитами плазму одержували шляхом внутрішньовенного забору 16 мл крові в добровольців, яких проінформовано про використання біоматеріалу для наукових цілей.

Отриману кров центрифугували протягом 8 хв зі швидкістю 1 800 обертів на хвилину. Після цього за допомогою піпетки відбирали 1 мл та проводили введення 0,3 мл PRP в зону ушкодження у тварин 3-ї групи.

Для *гістологічного дослідження* відокремлювали травмоване ахілове сухожилля з прилеглими м'якими тканинами, фіксували в 10 % нейтральному формаліні, зневоднювали в спиртах збільшеної концентрації та суміші спирту з діетиловим ефіром, заливали в целоїдин. Поздовжні гістологічні зрізи (по 5 із кожного зразка) виготовляли на санному мікротомі Riechert, забарвлювали гематоксиліном і еозином, пікрофуксином за Ван-Гізеном [10] і аналізували під світловим мікроскопом Olympus BX63, оснащеним цифровою камерою DP73 (Olympus), із використанням програмного забезпечення «Cell Sens Dimension 1.8.1» (2013).

Для оцінювання структури та розташування колагенових волокон зрізи забарвлювали пікросиріусом червоним і аналізували в поляризованому світлі [11, 12] під мікроскопом Olympus BX53. Товстіші зріли колагенові волокна, зокрема й колаген I типу, мали червоно-оранжеве світіння, тонші, у тому числі й колаген III типу, світилися блідо-зеленим кольором. Фотографували препарати за допомогою цифрової фотокамери Canon EOS-300D.

Для додаткової об'єктивізації гістологічні зрізи аналізували за допомогою системи підрахування балів, запропонованої L. Chen і співавт. [13], за шістьма параметрами: структурою колагенових волокон, їхньою упорядкованістю, формою ядер, наявністю запалення, щільністю клітин,

васкуляризацією. Використовували оцінювальну шкалу від 0 до 3 балів: 0 — нормальний параметр, 1 — незначне відхилення від норми, 2 — середнє, 3 — максимальне (табл. 1). Відповідно до цієї шкали мінімальну кількість балів (0) буде мати нормальне сухожилля, а максимальну (18) — сухожилля з найбільш порушеною структурою.

Нормальність розподілу отриманих числових показників аналізували із застосуванням тесту Колмогорова-Смірнова. Дані наводили у вигляді $M \pm m$, де M — середнє значення, m — стандартне відхилення. Визначали значущість відмінностей між групами за допомогою прикладної програми IBM SPSS Statistics 20.0.0.2 із використанням аналізу ANOVA. Рівень достовірності прийнятий $p < 0,05$.

Результати та їх обговорення

31-ша доба після хірургічного втручання

У тварин *контрольної групи* в ділянці ушкодження ахілового сухожилля виявлено мережу хаотично розташованих пучків колагенових волокон різних за товщиною, між якими містилися клітини фібробластичного диферону. В осередках проліферації клітини мали великі гіперхромні овальні чи круглі ядра з ядерцями й розвинену цитоплазму, в інших — гіпохромні ядра були оточені вузькою смужкою цитоплазми. Також клітини відрізнялися за формою та розмірами, що загалом свідчить про неоднаковий ступінь їхньої зрілості. Щільність клітин була високою. Крім цього, виявлено території зрілої грануляційної тканини зі значною кількістю кровоносних судин різного діаметра, клітин фібробластичного диферону, поодинокими макрофагами (рис. 1).

Таблиця 1

Шкала для гістологічного оцінювання відновлення сухожилля (за L. Chen і співавт. [13])

Об'єкт дослідження	Градація регенерації сухожилля (бали)			
	0	1	2	3
Структура колагенових волокон	Безперервні, колаген I типу	Незначна фрагментація, переважає колаген I типу, поява колагену III типу	Помітна фрагментація, переважає колаген I типу, невеликі території колагену III типу	Значна фрагментація, $\geq 30\%$ колагену III типу
Упорядкованість колагенових волокон	Щільно упаковані, паралельні пучки	Незначне розволокнення і хвилястість	Помітне розволокнення, хвилястість, перетин волокон	Структура не визначається
Форма ядер клітин регенерату	Витягнуті веретеноподібні	Овальні	Овальні та круглі	Круглі
Щільність клітин	Нормальна, рівномірний розподіл	Незначно підвищена	Помітно підвищена	Висока
Осередки запальної інфільтрації	Відсутні	10–20 %	20–30 %	> 30 %
Васкуляризація	Нормальна	10–20 %	20–30 %	> 30 %

Також відзначено невеликі ділянки, де містилась жирова тканина.

Подекуди спостерігали периваскулярну інфільтрацію лейкоцитами та лімфоцитами, що свідчить про перебіг хронічного запалення.

Описана гістологічна картина відповідає другій стадії регенерації сухожилля (за [14, 15]), тобто характеризується високою біосинтетичною активністю фібробластів, спрямованою переважно на утворення колагенових волокон.

У ділянці розташування грануляційної тканини виявлено здебільшого колаген III типу, біосинтез якого досягає максимуму на 3–4-й тиждень після травми сухожилля [15]. Волокна колагену III типу утворювали комірчасту структуру й розташовувалися між товстіших волокон колагену I типу, яких було значно менше (рис. 2).

Прилеглі до зони травматичного ушкодження ділянки сухожилля міцно з'єднувалися з тканинами регенерату. На межі з грануляційною тканиною, як і саме в ній, зафіксовано підвищену щільність кровоносних капілярів, що є невід'ємною складовою регенераторного процесу. У крайових відділах прилеглого сухожилля відзначено розшарування і деструкцію колагенових волокон, нерівномірне забарвлення матриксу. Між такими волокнами спостерігали проліферати тендинобластів з округлими ядрами, що свідчить про перебіг регенерації. Під час аналізу в поляризованому світлі виявлено порушення їхньої упорядкованості, що проявлялося зниженням і втратою рефракції, збільшенням кількості колагену III типу (зелене забарвлення) та появою тонких волокон, що свідчить про активацію їхнього біосинтезу тендинобластами та фібробластами (рис. 3).

На гістопрепаратах тварин 2-ї групи (*три ін'єкції бетаметазону*), на відміну від контролю в зоні травматичного ушкодження сухожилля в жодному випадку не спостерігали осередків запальної інфільтрації. Ділянка дефекту мала потовщені пучки колагенових волокон, деякі з них розташовувались уздовж вісі сухожилля, інші — під різними кутами до неї й один до одного.

Між пучками колагенових волокон виявляли судини різного діаметра, деякі з яких мали потовщені стінки. Щільність фібробластів у цій ділянці була підвищеною, більшість із них містили видовжені ядра, за винятком осередків проліферації клітин (рис. 4).

На ділянках сухожилля, прилеглих до зони ушкодження, як і в щурів контрольної групи, відзначено реактивні зміни, проте меншого ступеня вираженості. Зокрема, реєстрували порушення

впорядкованості колагенових волокон, їхнє розшарування, хвилястість, невеличкі ділянки з тонкими волокнами, які мали зелене світіння в поляризованому світлі.

Репаративні процеси проявлялись проліферацією фібробластів поміж колагенових волокон, а також клітин перитендинію й ендотендинію. Клітини в таких зонах мали великі гіпохромні ядра та слабко базofilьну цитоплазму незначного обсягу. Зрідка в полі зору мікроскопа (об. 40) траплялися клітини на різних стадіях мітозу. Подекуди і перитендиній, і ендотендиній були потовщеними.

У тварин, яким *тричі вводили ксеногенну PRP (3-тя група)*, у зоні травматичного ушкодження ахілового сухожилля, як і у випадку використання гормону, містилися різноспрямовані потовщені пучки колагенових волокон, між ними — значна кількість клітин фібробластичного диферону. Вони мали гіпохромні овальні чи круглі ядра з 1–2 ядерцями, зазвичай видовжену цитоплазму (рис. 5). У полі зору мікроскопа (об. 40) спостерігали від 3 до 5 клітин на стадіях мітозу, що свідчить про активацію процесів проліферації під впливом PRP.

Раніше іншими авторами було показано, що одноразове введення збагаченої тромбоцитами плазми на ранніх термінах спостереження (від 6 до 25 діб) прискорює відновлення ахілового сухожилля за умов модельованої тендопатії шляхом введення колагенази [16], а також травматичного ушкодження у щурів [17]. В обох дослідженнях контролем були неліковані тварини. Механізмом дії вважають залучення до репаративного процесу факторів росту, які містяться в PRP і, як відомо, впливають на відновлення функцій сухожиль [18].

Слід зазначити, що, як і в інших групах дослідження, прилеглі до зони травматичного ушкодження ділянки сухожилля міцно з'єднувалися з тканинами регенерату, а на їхній межі визначено підвищену щільність кровоносних капілярів, що відображує активацію регенераторних процесів. На відміну від контролю колагенові волокна в крайових відділах травмованого сухожилля характеризувалися щільним упакуванням, структура їхня не була порушеною. Виявлені проліферати тендинобластів у вигляді ланцюжків між пучками колагенових волокон також свідчать про перебіг регенерації.

38-ма доба після операції

У зоні травматичного ушкодження досліджуваних щурів *контрольної групи* значна частина території була заповнена сухожилкоподібною тканиною.

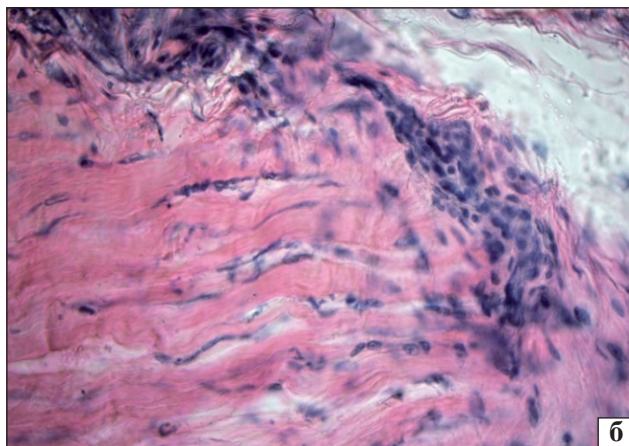
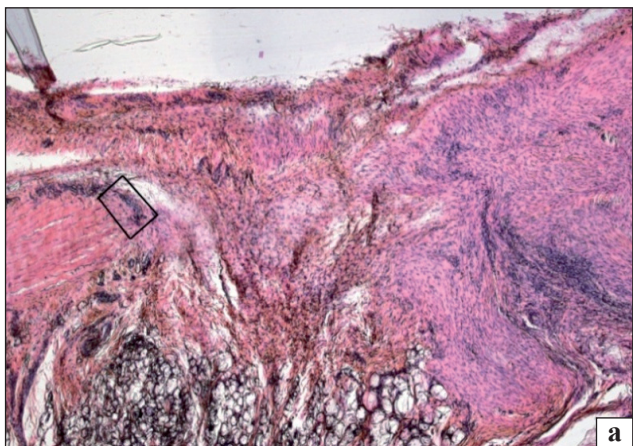


Рис. 1. Ділянка травматичного ушкодження ахілового сухожилля щура. Контроль, 31-ша доба: а) різноспрямовані пучки колагенових волокон, грануляційна тканина, лейкоцитарно-лімфоцитарні інфільтрати. Зб. 40; б) фрагмент рис. 1, а, розшарування та деструкція колагенових волокон у прилеглому відділі сухожилля, утворення судин, проліферація клітин. Гематоксилін та еозин. Зб. 400





Рис. 2. Ділянка травматичного ушкодження ахілового сухожилля щура. Контроль, 31-ша доба. Пучки колагенових волокон III типу утворюють мережу між товстими пучками колагенових волокон I типу. Пікросиріус червоний. Поляризоване світло. Зб. 200

Рис. 3. Ділянка ахілового сухожилля щура на межі зі зоною травматичного ушкодження. Контроль, 31-ша доба. Пучки колагенових волокон I типу перемежуються з ділянками з низькою рефракцією, тонкими волокнами та колагеном III типу. Пікросиріус червоний. Поляризоване світло. Зб. 200

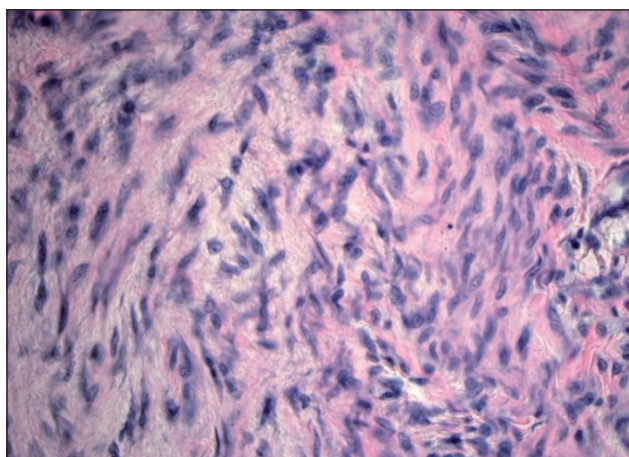
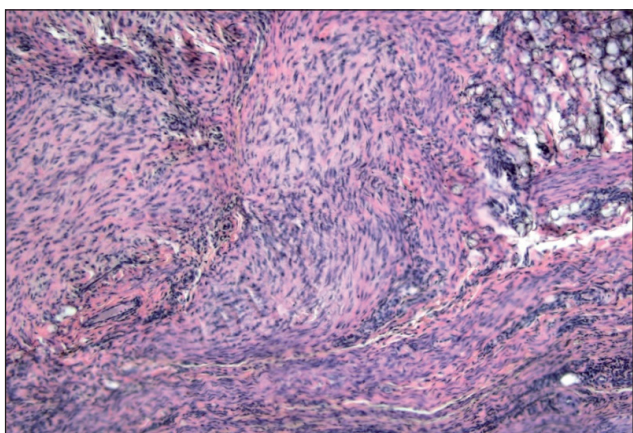


Рис. 4. Ділянка травматичного ушкодження ахілового сухожилля щура. З ін'єкції бетаметазону. Потовщені різноспрямовані пучки колагенових волокон зі значною кількістю клітин фібробластичного диферону між ними. Гематоксилін та еозин. Зб. 100

Рис. 5. Ділянка травматичного ушкодження ахілового сухожилля щура. З ін'єкції ксеногенної PRP. Підвищена щільність клітин фібробластичного диферону. Гематоксилін та еозин. Зб. 400

У ній спостерігали колагенові волокна, які організовувалися в товсті пучки нерегулярної орієнтації — частина з них була спрямована паралельно осі сухожилля, інші — під різними кутами. Щільність тендинобластів витягнутої форми з видовженими ядрами між пучками колагенових волокон підвищена. Поряд із потовщеними пучками колагенових волокон містилися тонкі, хвилясті на протяжності, що може відображувати недостатні механічні властивості утвореної тканини. Подекуди виявляли осередки проліферації клітин фібробластичного диферону з яскраво забарвленими ядрами. Кровоносні судини капілярного типу розташовувалися між колагенових волокон. Поблизу окремих із них на цей термін дослідження виявлено інфільтрацію лейкоцитами і лімфоцитами, що відображує пролонгацію запального процесу (рис. 6, а).

Вивчення в поляризованому світлі структури колагенових волокон, розташованих у ділянці травматичного ушкодження ахілового сухожилля, виявило їх яскраву, проте нерівномірну рефракцію. Колагенові волокна I типу, які вже були організовані в товсті пучки, мали яскравішу рефракцію червоно-оранжевого кольору. Інші, розташовані під кутами одне до одного у вигляді щільної мережі, світилися менш інтенсивно. Також виявлено осередки з колагеновими волокнами, побудованими з колагену III типу з характерним для нього зеленим світінням (рис. 6, б).

У ділянках сухожилля, які межували із зоною ушкодження, зафіксовано порушення спрямованості пучків колагенових волокон — деякі з них були орієнтовані під кутами до осі сухожилля. Також виявлено негативні зміни їхньої структури, а саме: незначне розшарування, деяку звивистість, нерівномірне забарвлення матриксу. Під час аналізу таких осередків у поляризованому світлі відмічено зниження рефракції колагенових волокон. Як і на попередній термін дослідження, зареєстровано осередки жирової тканини серед пучків колагенових волокон, що також відображує дистрофічні зміни. Щільність кровоносних капілярів на межі із тканиною регенерату залишалась підвищеною.

На відстані від ділянки дефекту структура сухожилля відповідала нормальній будові. Проте зафіксовано потовщення та розшарування перитендинію, що є негативним чинником для функціонування сухожилля, а саме його ковзних властивостей. У ньому містилися кровоносні судини капілярного типу, заповнені еритроцитами.

У процесі гістологічного аналізу ахілового сухожилля щурів 2-ї групи (4 ін'єкції бетаметазону) на цей термін спостереження в зоні травматичного ушкодження визначено утворення сухожилкоподібної тканини. Вона містила тісно з'єднані між собою товсті пучки колагенових волокон, більшість яких спрямовані паралельно осі сухожилля на відміну від контрольної групи. Щільність клітин між ними була високою. Переважно це клітини з видовженими гіперхромними ядрами та вузькою витягнутою цитоплазмою, орієнтовані довгою віссю вздовж колагенових волокон, що і дає змогу класифікувати їх як тендиноцити. Також виявлено клітини бластного типу (тендинобласти) з овальними гіпохромними ядрами та базофільною цитоплазмою, які відповідають за синтез колагену, що свідчить про незавершеність процесу утворення регенерату. Серед пучків колагенових волокон містилися кровоносні судини (рис. 7, а). Запальних проявів не виявлено в жодному випадку.

У результаті вивчення регенерату в поляризованому світлі встановлено рівномірне інтенсивне світіння пучків колагенових волокон, побудованих з колагену I типу. Виявлено також незначну кількість тонких волокон, які характеризувалися зеленим світінням та нерегулярно розміщувалися територією регенерату (рис. 7, б).

У ділянках сухожилля, розташованих на межі зі зоною травматичного ушкодження, зафіксовано збереження упорядкування й упакування пучків колагенових волокон, які після забарвлення пікросиріусом червоним у поляризованому світлі мали рівномірну рефракцію і колір, характерний для колагену I типу. Перитендиній поблизу з ділянкою ушкодження був потовщеним, із нерівномірною щільністю клітин. На відстані від дефекту сухожилля мало характерну для норми будову.

На гістопрепаратах щурів, які отримали 4 ін'єкції ксеногенної PRP, виявлено картину, порівняну з результатами, одержаними у тварин після введення бетаметазону. Не зважаючи на використання ксеногенної PRP, ми не спостерігали ознак запального процесу, що співпадає з показниками інших досліджень. Зокрема, ксеногенну PRP було використано для оптимізації регенерації кісток в експериментах на кролях: перелому великогомілкової кістки із модельованим остеопорозом [6], дефекту критичного розміру променевої [7]. Автори виявили прискорення кісткоутворення в ділянці травми без будь-яких проявів запалення чи імунної реакції.

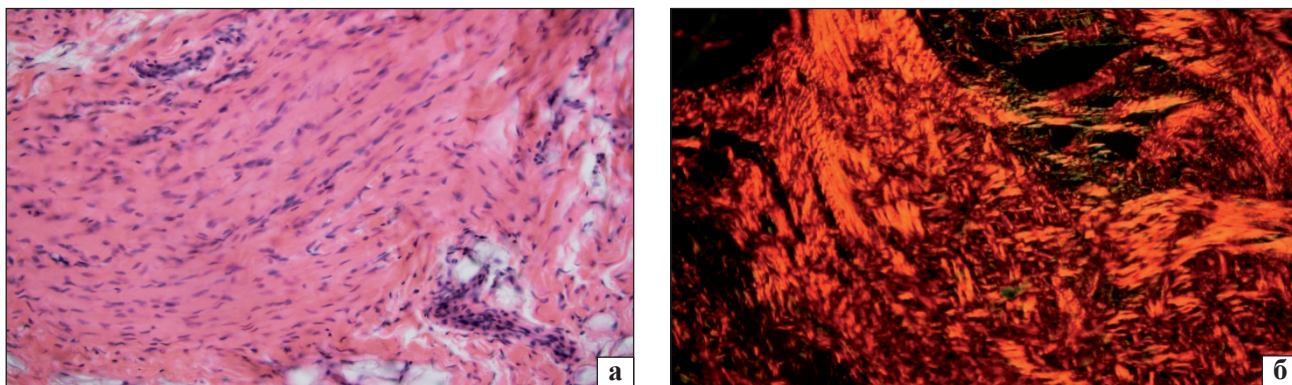


Рис. 6. Ділянка травматичного ушкодження ахілового сухожилля щура. Контроль, 38-ма доба. Сухожилкоподібна тканина: а) пучки колагенових волокон із підвищеною кількістю клітин різного ступеня зрілості. Гематоксилін та еозин; б) пучки колагенових волокон I типу різної товщини орієнтовані вздовж та під кутами до осі сухожилля, поміж них — тонкі колагенові волокна III типу. Пікросириус червоний. Поляризоване світло. Зб. 200

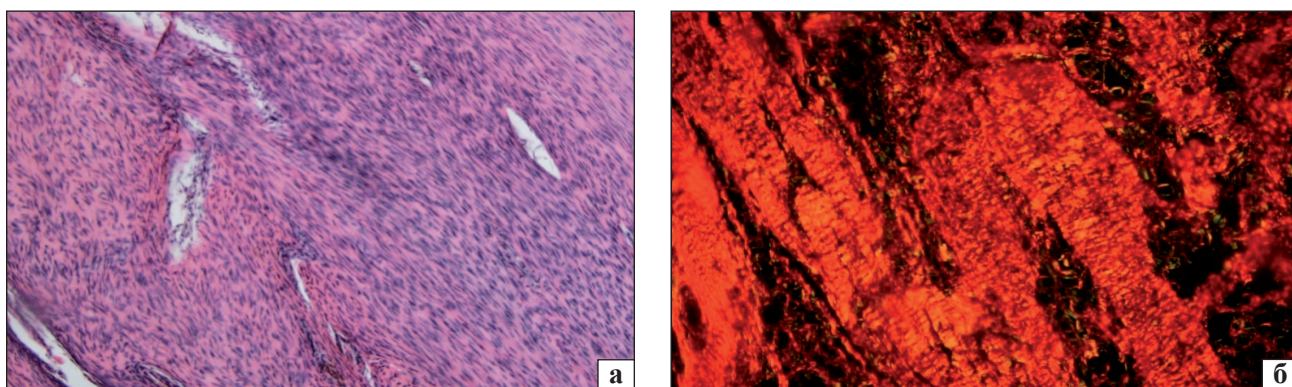


Рис. 7. Ділянка травматичного ушкодження ахілового сухожилля щура. 4 ін'єкції бетаметазону. Сухожилкоподібна тканина: а) пучки колагенових волокон із підвищеною кількістю клітин, гематоксилін та еозин. Зб. 100; б) потовщені пучки волокон побудовані з колагену I типу (червоне світіння), між якими розташовані колагенові волокна III типу (зелене світіння); пікросириус червоний, поляризоване світло. Зб. 200

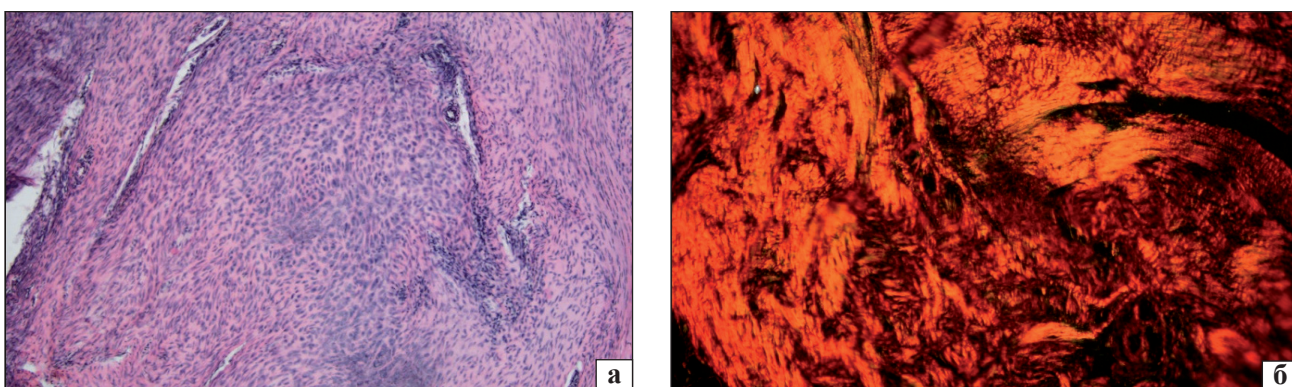


Рис. 8. Ділянка травматичного ушкодження ахілового сухожилля щура. 4 ін'єкції PRP. Сухожилкоподібна тканина: а) щільно упаковані пучки колагенових волокон із підвищеною кількістю клітин. Гематоксилін та еозин; б) потовщені пучки колагенових волокон I типу орієнтовані вздовж та під кутами до осі сухожилля, тонкі прошарки колагенових волокон III типу, пікросириус червоний, поляризоване світло. Зб. 200

Слід зазначити, що у щурів, які отримували ін'єкції PRP, у сухожилкоподібній тканині регенерату щільність тендинобластів була більшою, це, імовірно, пов'язано з впливом факторів росту, що містяться в PRP (рис. 8, а).

У процесі дослідження в поляризованому світлі виявлено рівномірну рефракцію волокон, представлених колагеном I типу. Вони тісно контактували одне з одним, проте були орієнтовані неоднаково: разом із паралельними до осі

сухожилля пучками колагенових волокон визначено розташовані до неї під різними кутами. Останні ділянки відповідали таким, де була підвищеною щільність тендинобластів. Колагенові волокна, утворені колагеном III типу, містились серед колагену I типу у вигляді невеличких про-шарків (рис. 8, б).

Таким чином, у результаті виконання морфологічного аналізу виявлено односпрямованість процесу регенерації травмованого ахілового сухожилля у щурів контрольної та дослідної (введення гормонального препарату та PRP) груп, що привело до утворення сухожилкоподібної тканини в ділянці дефекту на 38-му добу після травми.

Проте у тварин контрольної групи на термінах спостереження відзначено ознаки хронічного запалення та дистрофічних змін у тканинах регенерату і в прилеглих до нього ділянках сухожилля, що пригнічує його відновлення. Введення бетаметазону та PRP дало змогу усунути запальні прояви в зоні травматичного ушкодження сухожилля, що позитивно вплинуло на перебіг репаративного процесу. Сухожилкоподібна тканина, яка утворилася в зоні травматичного ушкодження ахілового сухожилля щурів обох дослідних груп, характеризувалась щільним упакуванням колагенових волокон, утворених колагеном I типу (характерним для нормального сухожилля). Колаген III типу займав невеличкі території, більше його було у щурів, яким вводили бетаметазон. У тварин, які отримували ін'єкції PRP, на кінцевий термін дослідження визначено поширені території з тендинобластиками порівняно з групою введення гормонального препарату. Це свідчить про активність процесу утворення регенерату.

Напівкількісно гістологічні особливості регенератів ахілових сухожилів оцінено за шкалою, запропонованою L. Chen і співавт. [12], яка передбачала аналіз шістьох параметрів (табл. 1). Максимальне відхилення від структури нормального сухожилля за сумарною кількістю балів визначено в групі тварин, які не отримували терапії (табл. 2). Зокрема, за результатами однофакторного дисперсійного аналізу встановлено, що групи дослідження (ін'єкції бетаметазону та PRP) значуще відрізнялися від контрольної, і через 31 ($p = 0,000$), і через 38 ($p = 0,001$) днів експерименту, проте були порівнянні між собою. Аналогічні результати отримано після проведення апостеріорного тесту Дункана — за сумарною кількістю балів виявлено значущу різницю між групами тварин з лікуванням та без нього ($\alpha = 0,05$).

Таблиця 2

Результати оцінювання тканин регенерату за бальною напівкількісною шкалою (сумарний показник, $M \pm m$)

Група тварин	Кількість балів за термінами спостереження, доба	
	31-ша	38-ма
Контроль	12,78 \pm 1,716	10,67 \pm 1,581
Бетаметазон	9,44 \pm 1,716	7,67 \pm 1,500
PRP	10,56 \pm 1,333	8,96 \pm 1,333

Стосовно окремих показників у результаті проведення апостеріорного тесту Дункана на 31-шу добу одержано вірогідно гірші результати в контрольній групі порівняно з дослідними за гістологічними параметрами «упорядкованість колагенових волокон» і «осередки запальної інфільтрації» ($\alpha = 0,05$). Останній параметр значуще відрізнявся й за результатами однофакторного дисперсійного аналізу ($p = 0,000$). На 38-му добу експерименту на підставі апостеріорного тесту Дункана встановлено вірогідні відмінності за параметром «форма ядер клітин регенерату» між групою тварин, які отримували гормональний препарат й іншими двома — контрольною та введення PRP ($\alpha = 0,05$), а також за параметром «осередки запальної інфільтрації» між контрольною та дослідними групами ($\alpha = 0,05$; $p = 0,004$).

Розуміючи той факт, що у нашому дослідженні використано ксеногенну PRP, отримані результати дослідження мають бути верифіковані за допомогою клінічних досліджень у хворих на тендопатію ахілового сухожилля з використанням аутогенної PRP. Загалом, у виконаній роботі виявлено загальну тенденцію та відображено регенеративні процеси, які відбуваються в результаті застосування як кортикостероїдів, так і збагаченої тромбоцитами плазми.

Висновки

На підставі морфологічного аналізу встановлено односпрямованість процесу регенерації травмованого ахілового сухожилля в щурів усіх досліджуваних груп з утворенням сухожилкоподібної тканини в ділянці дефекту на 38-му добу після травми.

За результатами оцінювання тканин регенератів ахілових сухожилів максимальне відхилення від структури нормального сухожилля на термінах спостереження за сумарною кількістю балів визначено в групі тварин, які не отримували терапії.

Лікування травматичного ушкодження ахілового сухожилля щурів шляхом місцевого вве-

дення гормонального препарату та ксеногенної збагаченої тромбоцитами плазми дає змогу запобігти розвиткові запалення й оптимізувати репаративний процес. Це проявляється формуванням сухожилкоподібної тканини із щільно упакованих пучків колагенових волокон, побудованих із колагену I типу (характерного для нормального сухожилля).

Підвищена щільність тендинобластів у тварин, які отримували ін'єкції збагаченої тромбоцитами плазми, на кінцевий термін дослідження відображує активність процесу утворення регенерату.

Є доцільним імплементувати отримані результати дослідження у хворих на тендопатію ахіллового сухожилля зі застосуванням аутологічної PRP.

Конфлікт інтересів. Автори декларують відсутність конфлікту інтересів.

Список літератури

- Srier I. Achilles tendonitis: are corticosteroid injections useful or harmful? / I. Shrier, G. O. Matheson, H. W. Kohl // *Clinical Journal of Sport Medicine*. — 1996. — Vol. 6. — P. 245–250.
- Treatment of tendon disorders. Is there a role for corticosteroid injection? / M. Paavola, P. Kannus, T. A. Jarvinen [et al.] // *Foot and Ankle Clinics*. — 2002. — Vol. 7 (3). — P. 501–513.
- Gibson T. Is there a place for corticosteroid injection in the management of Achilles' tendon lesions? / T. Gibson // *British Journal of Rheumatology*. — 1991. — Vol. 30 (6). — P. 436.
- Monto R. R. Platelet rich plasma treatment for chronic Achilles tendinosis / R. R. Monto // *Foot and Ankle International*. — 2012. — Vol. 33 (5). — P. 379–385. — DOI: 10.3113/FAI.2012.0379.
- Is platelet-rich plasma injection effective for chronic achilles tendinopathy? A meta-analysis / Y. J. Zhang, S. Z. Xu, P. C. Gu [et al.] // *Clinical Orthopaedics and Related Research*. — 2018. — Vol. 476 (8). — P. 1633–1641. — DOI: 10.1007/s11999.0000000000000258.
- Allogeneic mesenchymal stem cells and xenogenic platelet rich plasma, associated or not, in the repair of bone failures in rabbits with secondary osteoporosis / M. A. C. Rocha, L. M. C. Silva, W. A. Oliveira [et al.] // *Acta Cirúrgica Brasileira*. — 2017. — Vol. 32 (9). — P. 767–780. — DOI: 10.1590/s0102-865020170090000009.
- The effect of hydroxyapatite-hPRP, and coral-hPRP on bone healing in rabbits: radiological, biomechanical, macroscopic and histopathologic evaluation / Z. Shafiei-Sarvestani, A. Oryan, A. S. Bigham, A. Meimandi-Parizi // *International Journal of Surgery*. — 2012. — Vol. 10 (2). — P. 96–101. — DOI: 10.1016/j.ijssu.2011.12.010.
- Європейська конвенція про захист хребетних тварин, що використовуються для дослідних та інших наукових цілей. Страсбург, 18 березня 1986 року : офіційний переклад [Електронний ресурс] / Верховна Рада України. — Офіц. веб-сайт. — (Міжнародний документ Ради Європи). — Режим доступу до документа : http://zakon.rada.gov.ua/cgi-bin/laws/main.cgi?nreg=994_137.
- Про захист тварин від жорстокого поводження : Закон України № 3447-IV від 21.02.2006 р. [Електронний ресурс] / Верховна Рада України. — Офіц. веб-сайт. — Режим доступу до документа : <http://zakon.rada.gov.ua/cgi-bin/laws/main.cgi?nreg=3447-15>.
- Саркисов Д. С. Микроскопическая техника / Д. С. Саркисов, Ю. Л. Перов. — М. : Медицина, 1996. — 542 с.
- Junqueira L. C. Differential staining of collagens type I, II and III by Sirius Red and polarization microscopy / L. C. Junqueira, W. Cossermelli, R. Brentani // *Archivum Histologicum Japonicum*. — 1978. — № 41. — P. 267–274.
- Improvement of tendon repair using muscle grafts transduced with TGF- β 1 cDNA / M. Majewski, R. M. Porter, O. B. Betz [et al.] // *European Cells & Material*. — 2012. — Vol. 23. — P. 94–101.
- Tendon derived stem cells promote platelet-rich plasma healing in collagenase-induced rat Achilles tendinopathy / L. Chen, J. P. Liu, K. L. Tang [et al.] // *Cellular Physiology and Biochemistry*. — 2014. — Vol. 34. — P. 2153–2168. — DOI: 10.1159/000369659.
- Ingraham J. M. Is the tendon embryogenesis process resurrected during tendon healing? / J. M. Ingraham, R. M. Hauck, H. P. Ehrlich // *Plastic and Reconstructive Surgery*. — 2003. — Vol. 112 (3). — P. 844–854. — DOI: 10.1097/01.PRS.0000070180.62037.FC.
- Seiler J. G. Flexor tendon repair / J. G. Seiler // *Journal of Hand Surgery*. — 2001. — Vol. 1 (3). — P. 177–191. — DOI: 10.1053/jssh.2001.26283.
- Efficacy of intra-tendinous injection of platelet-rich plasma in treating tendinosis: comprehensive assessment of a rat model / B. Dallaudière, M. Lempicki, L. Pesquer [et al.] // *European Radiology*. — 2013. — Vol. 23 (10). — P. 2830–2387. — DOI: 10.1007/s00330-013-2926-7.
- Impact of platelet-rich plasma injection timing on healing of Achilles tendon injury in a rat model / E. Çirci, Y. E. Akman, E. Sukur [et al.] // *Acta Orthopaedica et Traumatologica Turcica*. — 2016. — Vol. 50 (3). — P. 366–372. — DOI: 10.3944/AOTT.2015.15.0271.
- Hsu C. Clinical implications of growth factors in flexor tendon wound healing / C. Hsu, J. Chang // *Journal of Hand Surgery*. — 2004. — Vol. 29 (4). — P. 551–563. — DOI: 10.1016/j.jhssa.2004.04.020.

Стаття надійшла до редакції 12.09.2018

REGENERATION OF THE ACHILLES TENDON IN RATS USING PLATELET-RICH PLASMA AND CORTICOSTEROIDS

O. V. Kasatka¹, N. O. Ashukina², G. V. Ivanov², D. Ye. Petrenko¹

¹ The Scientific-Practical Medical Centre of Kharkiv National Medical University, Ukraine

² Sytenko Institute of Spine and Joint Pathology National Academy of Medical Sciences of Ukraine, Kharkiv

✉ Oleg Kasatka: dockasatka@gmail.com

✉ Nataliya Ashukina, PhD in Biol. Sci.: natalya.ashukina@gmail.com

✉ Gennadiy Ivanov: ivanovjenia@gmail.com

✉ Dmytro Petrenko, MD in Traumatology and Orthopaedics: docpetrenko@gmail.com