

УДК 616.748:616.8-009.62]-079.4(045)

DOI: <http://dx.doi.org/10.15674/0030-59872018448-52>

Диференційна діагностика метатарзалгії

О. А. Турчин, А. П. Лябах

ДУ «Інститут травматології та ортопедії НАМН України», Київ

Objective: to determine the frequency and significance of metatarsalgia diagnostic criteria, to clarify the diagnosis of pain in the forefoot. Methods: we included 190 patients (234 cases) in the study with a pain in the forefoot during the initial treatment, of which 27 were men and 163 women; the average age of patients was (53.2 ± 3.3) years. We assessed the foot pain and its localization, examined sensitivity disorders, anamnesis of overload, the influence of shoes, the presence of corns and hammer toe, sex, «compression» symptoms, anamnesis of overweight. A specific study included the recording of clinical-radiological, sonographic, and MRI imaging for the elimination of the Morton's neuroma, Freiberg's disease, intermetatarsal bursitis, and stress fractures of metatarsals. The results were transferred to the spreadsheets, descriptive statistics were calculated. Results: the analysis of the results showed the presence of metatarsalgia in 107 patients (145 cases), other pathologies were distributed as follows: Morton's neuroma — 27 patients (28 cases), intermetatarsal bursitis — 11 patients (11 cases), stress fractures of metatarsals — 24 patients (29 cases), Freiberg's disease — 21 patients (21 cases). Typical clinical signs of metatarsalgia were: pain under the head of the corresponding metatarsal bone, associated with the load; corns localized in the projection of the heads of the interested metatarsal bones; hammer toe. Predisposing factors were overloading, change in body weight and usage of «wrong» shoes. X-ray is a violation of the metatarsal parabola. Conclusions: metatarsalgia is a pathological condition, manifested by pain and corns under the heads of the corresponding metatarsal bones, the possible development of a fixed hammer toe, significantly worsens the quality of life. Differential diagnosis of pain in the forefoot includes Morton's neuroma, intermetatarsal bursitis, stress fractures of metatarsals, Freiberg's disease, but these diseases have a different classification and characteristic clinical and instrumental criteria. Key words: metatarsalgia, the foot, the Morton's foot, the Morton's neuroma.

Цель: определить частоту и значимость диагностических критериев метатарзалгии, уточнить особенности диагностики болевого синдрома переднего отдела стопы. Методы: в исследование включено 190 пациентов (234 случая) с жалобой на боль в переднем отделе стопы. Мужчин было 27, женщин — 163; средний возраст — $(53,2 \pm 3,3)$ года. Оценивали болевой синдром переднего отдела стопы и его локализацию, расстройства чувствительности, перегрузки, влияние обуви, наличие омолоделостей и молоткообразной деформации пальцев, гиперемию тыльной поверхности, симптомы «сдавления», увеличение массы тела. Клинико-рентгенологическое, сонографическое, магнитно-резонансное исследования выполнены для исключения невromы Мортонa, остеохондропатии головок плюсневых костей, интраметатарзального бурсита, стрессовых переломов плюсневых костей. Полученные показатели обрабатывали методами описательной статистики. Результаты: метатарзалгия диагностирована у 107 пациентов (145 случаев), невroma Мортонa — у 27 (28), межплюсневый бурсит — 11 (11), стрессовые переломы плюсневых костей — 24 (29), остеохондропатия головок плюсневых костей — 21 (21). Характерные клинические признаки метатарзалгии: боль под головкой соответствующей плюсневой кости, связанная с нагрузкой; омолоделость в проекции головок вовлеченных плюсневых костей; молоткообразная деформация одного или нескольких пальцев. Выявлены предрасполагающие факторы: перегрузка, изменение массы тела, использование «неправильной» обуви. Рентгенологический признак — нарушение метатарзальной параболы. Выводы: метатарзалгия проявляется болевым синдромом и омолоделостью под головками соответствующих плюсневых костей; возможным развитием фиксированного молоткообразного пальца, что существенно ухудшает качество жизни. Дифференциальный диагноз болевого синдрома переднего отдела стопы включает невromу Мортонa, межплюсневый бурсит, стрессовые переломы плюсневых костей, остеохондропатию. Ключевые слова: метатарзалгия, стопа, стопа Мортонa, невroma Мортонa.

Ключові слова: метатарзалгія, стопа, стопа Мортонa, невroma Мортонa

Вступ

Термін «метатарзалгія» (М) (від лат. *metatarsus*: плесна, грец. *algos*: біль) — біль у передньому відділі стопи, який локалізується під головками плеснових кісток, обумовлений анатомічними особливостями. Проблема М більше притаманна жінкам старшим за 50 років [1]. Головними причинами виникнення є: надмірна вага тіла, тривале фізичне та статичне навантаження в поєднанні зі структурними аномальностями переднього відділу стопи [2]. Близько 80 % здорових індивідумів хоча б раз у житті скаржаться на біль у передньому відділі стопи, що розцінюють як М [3].

МКХ-10 класифікує М як ентезопатію в блоці М70–М79 (Інші захворювання м'яких тканин): М77.4 — метатарзалгія. Уважається, що причиною для виникнення больового синдрому є тривале циклічне перевантаження плантарної пластинки капсули плеснофалангового суглоба з розвитком у ній дегенеративних змін [4].

Термін М лікарі зазвичай застосовують як загальне визначення болю в передньому відділі стопи будь-якої етіології. Уперше термін використано в 1845 р. [5] для визначення болю під головками плеснових кісток. Автори, які згодом застосовували термін М, надавали різноманітні морфологічні чинники для виникнення больового синдрому [6–8].

Подальші публікації додали плутанини, а ідентичність прізвищ авторів, які застосовували термін М, завершила повну підміну понять. У 1927 р. D. G. Morton [9] довів вплив анатомічної будови переднього відділу стопи (коротка та гіпермобільна I плеснова кістка, задовга відносно неї II) на процес перенавантаження головки II плеснової кістки. Описані особливості отримали назву «стопа Мортон», що визначають у 22 % популяції європеїдної раси. Характерною клінічною ознакою є болюча змозолілість на підошовній поверхні в проекції головки відповідної плеснової кістки. Набута диспропорція довжини плеснових кісток виникає після травм і хірургічного лікування *hallux valgus* [10].

Термінологічна й епонімічна плутанина спричинила змішування «стопа Мортон» та «невроми Мортон». Остання нозологія (за МКХ-10: G57.6. Ураження підошовного нерва. Метатарзалгія Мортон) описана в 1876 р. філадельфійським хірургом T. G. Morton [11], який також спочатку назвав виявлене захворювання М.

Діагностика М не складна, проте зазначене змішування нозологій призводить до хибної

тактики лікування, що обумовлює його неефективність і навіть спричиняє ускладнення [12–14]. Найбільш анекдотичний підхід демонструють представники косметологічної індустрії, намагаючись видалити змозолілість за допомогою кріо- та лазеротерапії. У результаті утворюються болючі трофічні рани, які погано лікуються. Якщо дном рани є головка плеснової кістки, приєднання інфекції може стати причиною втрати пальця та навіть ампутації стопи.

Мета роботи: визначити частоту та вагомість діагностичних критеріїв метатарзалгії, висвітлити особливості діагностики больового синдрому переднього відділу стопи.

Матеріал і методи

Матеріалом для роботи стали результати обстеження та лікування 190 пацієнтів (234 випадки) зі скаргами на біль у передньому відділі стопи під час первинного звернення, які проходили стаціонарне й амбулаторне лікування в ДУ «ІТО НАМН». Виключення склали пацієнти з цукровим діабетом, системними ураженнями кісток, травматичним анамнезом і метатарзалгією з локалізацією під головкою I плеснової кістки. Використання даних з історій хвороби проведене з урахуванням вимог комітету з біоетики ДУ «ІТО НАМН» (протокол № 5 від 01.11.2018). Середній вік пацієнтів дорівнював ($53,2 \pm 3,3$) року, чоловіків було 27, жінок — 163. Під час клінічного огляду збирали анамнез, звертаючи увагу на характер і локалізацію больового синдрому, зв'язок із перенавантаженням і збільшенням маси тіла, зміною взуття; проводили повне ортопедичне обстеження з виявленням порушень шкірної чутливості.

Виявляли задовгу II або III плеснові кістки за допомогою мануального прийому: однією рукою фіксували задній відділ стопи в нейтральному положенні, а другою згинали пальці стопи в плесно-фалангових суглобах. Після цього підшкірно контурували головки плеснових кісток.

У деяких випадках у разі глибокої пальпації можна відчутти головку плеснової кістки. У випадку обмеження розгинання в надп'ятково-гомільковому суглобі виконували пробу N. Silfverskiold. Проводили тест на стиснення та пробу Mulder за описаними методиками.

Для подальшого аналізу досліджували такі клінічні ознаки для кожної патології окремо: больовий синдром переднього відділу (постійний чи пов'язаний із навантаженням); локалізацію болю, розлади чутливості, анамнез перенавантаження, вплив взуття, наявність змозолілістей

і молоткоподібної деформації пальця, стать, гіперемію дорзальної поверхні, симптоми «стиснення», анамнез збільшення маси тіла.

Індекс маси тіла пацієнта розраховували згідно з рекомендаціями ВООЗ за формулою:

$$I = m / h^2, \quad (1)$$

де m — маса тіла, кг; h — ріст, м.

Показник норми 18,5–25 кг/м², надлишкова вага — 25–30 кг/м², 1-ша стадія ожиріння — 30–35 кг/м², 2-га — 35–40 кг/м², 3-тя, або морбідне ожиріння — 40 кг/м² та більше [15].

Пацієнтам виконували навантажувальні рентгенограми обох стоп у прямій і боковій проекціях, аксіальній проекції головок плеснових кісток.

Специфічне дослідження передбачало врахування клініко-рентгенологічної, сонографічної, МРТ-картини для виключення невроми Мортон, остеохондропатії головок плеснових кісток, інтраметатарзального бурситу, стресових переломів плеснових кісток.

Отримані показники заносили в електронні таблиці, опрацьовували методами описової статистики за допомогою середовища Microsoft Office Excel 2010.

Результати та їх обговорення

Розподіл пацієнтів із первинним діагнозом «метатарзалгія» за нозологією та кількістю наведено в табл. 1.

Основна скарга пацієнтів із М — біль підшовної поверхні стопи в проекції II, II та III плеснових кісток, що посилювався під час фізичного або статичного навантаження. Більшість хворих описували біль як «пекучий». Їм було важко ходити босоніж. Провокувало та посилювало М взуття на високому підборі, жорстка та тонка підшва. У разі тривалого фізичного навантаження сильний біль змушував хворих знімати взуття та масажувати підшву до зменшення неприємних відчуттів.

Виявляли довгий II палець відносно інших та змозолілості підшовної поверхні, локалізовані в проекції головки II або II та III плеснових кісток. Розмір змозолілостей варіював. У випадку їхнього тривалого існування, у 4 пацієнтів у ділянках гіперпресії утворились трофічні виразки, пальпація яких посилювала біль. У частини хворих із гіпермобільною I плесною кісткою змозолілість утворилась на підшовній поверхні I пальця з його медіального боку. У більшості пацієнтів виявляли молотоподібну деформацію одного або декількох пальців різного ступеня.

Рентгенологічно за навантажувальними знімками у прямій проекції у всіх пацієнтів виявляли відносно довгі II–IV плеснові кістки з порушенням метатарзальної параболи.

Для невроми Мортон типовою скаргою був біль у ділянці відповідного міжплезного проміжку з іррадіацією в суміжні поверхні пальців, найчастіше III та IV, що посилювався під час фізичного навантаження та користування взуттям. Об'єктивно виявляли гіпестезію суміжних поверхонь сусідніх пальців, позитивний тест на стиснення та пробу Mulder. У деяких випадках значні розміри невроми спричиняли розходження пальців. Сонографічне та МРТ-дослідження застосовували для візуалізації невроми. В усіх випадках клінічний діагноз підтверджено гістологічно після резекції.

Ознакою міжплезного бурситу був біль, локалізований у відповідному міжплезному проміжку як підшовно, так і дорзально, пов'язаний із навантаженням і користуванням вузьким взуттям. У 5 випадках під час пальпації дорзальної поверхні виявлено значно збільшену в розмірах бурсу. Неврологічної симптоматики не було. У 2 випадках міжплезний бурсит поєднувався з невромою Мортон. Спостерігали характерну сонографічну та МРТ-картини.

Особливими ознаками стресових переломів плеснових кісток (хвороба Дойчлендера, маршовий перелом тощо) були: біль, локальний набряк середнього відділу дорзальної поверхні стопи, підвищення шкірної чутливості, гіперемія, біль під час пальпації, накульгування, відсутність гострої травми в анамнезі. Середній термін виникнення клінічних ознак становив від 2 до 6 тижнів. Рентгенологічно такі переломи не виявляють до 10 діб, не зважаючи на яскраву клінічну симптоматику. У перебігу переломів виділяють чотири стадії — від відсутності ознак або незначного потовщення коркового шару до повного відновлення, консолидації. У разі відсутньої або сумнівної рентгенологічної картини виконували МРТ.

Таблиця 1

Розподіл пацієнтів за діагнозом

Діагноз	Кількість хворих (випадків)	%
Метатарзалгія	107 (145)	56,31
Неврома Мортон	27 (28)	14,21
Стресові переломи плеснових кісток	24 (29)	12,63
Міжплезний бурсит	11 (11)	5,78
Остеохондропатія головок плеснових кісток	21 (21)	11,05
Усього	190 (234)	100,00

Остеохондропатію головок плеснових кісток діагностували здебільшого в дітей і підлітків (середній вік $(15,3 \pm 5,2)$ року жіночої статі. Початок був поступовим, турбував біль і набряк, який посилювався під час навантаження, накульгування. Вираженість клінічних ознак прямо залежала від рентгенологічної стадії: I — некроз, II — компресійний перелом, III — фрагментація, IV — репарація, V — стадія повного відновлення. Після компресійного перелому больові відчуття зменшувалися, і вже на IV і V стадіях відбувалося повне відновлення. Пацієнтів із деформівним артрозом, який діагностували у дорослому віці, у дослідження не включали. У разі нетипових початкових клініко-рентгенологічних проявів виконували МРТ. Перебіг захворювання — від 2 до 5 років, але за умови раціонального лікування завершується сприятливо.

Кожна зазначена патологія має особливі рентгенологічні, сонографічні та МРТ-симптоми, а клінічна діагностика створює низку проблем, тому ми вирішили визначити частоту найважливіших і подібних для всіх патологій клінічних ознак кожного захворювання (табл. 2).

Оскільки стресові переломи та остеохондропатії головок плеснових кісток мають характерні клініко-рентгенологічні ознаки, а на ранніх етапах захворювання — позитивну МРТ-картину, окрім того, больовий синдром локалізується дор-

зально, у подальшому для дослідження ці нозології не враховували.

Найбільшу плутанину для клінічної діагностики мають три нозології: М, міжплезновий бурсит і неврома Мортонна. Частота діагностичних ознак кожного захворювання наведена на рисунку, з якого бачимо, що больовий синдром характерний для всіх нозологій. Патогномонічними для невроми Мортонна є розлади чутливості та позитивні симптоми «стиснення».

Ретельний аналіз дозволив виділити *критерії діагнозу М*: біль під головкою відповідної плеснової кістки, пов'язаний із навантаженням; змозолістості, локалізовані в проекції головок утягнутих плеснових кісток; молотоподібна деформація одного або декількох пальців. Передумовою стали перевантаження, зміна маси тіла та користування «неправильним» взуттям. Рентгенологічною ознакою є порушення метатарзальної параболи.

Останнім часом з'явилась тенденція до виділення М як окремого захворювання [2], але більшість лікарів пояснюють ним будь-який патологічний стан переднього відділу стопи не маючи чіткого розуміння, який морфологічний субстрат лежить в основі виражених больових відчуттів. Дотепер деякі фахівці пов'язують біль у передньому відділі стопи з компресією загальних пальцевих нервів головками плеснових кісток,

Таблиця 2

Диференційна діагностика клінічних ознак М та інших нозологій

Ознака	Нозологія				
	М (n = 107)	міжплезновий бурсит (n = 11)	неврома Мортонна (n = 27)	стресові переломи (n = 24)	остеохондропатії головок плеснових кісток (n = 21)
Больовий синдром переднього відділу: – постійний; – пов'язаний із навантаженням	— 107 (100,00 %)	— 11 (100,00 %)	— 27 (100,00 %)	— 24 (100,00 %)	— 21 (100,00 %)
Локалізація болю (поверхня): – дорзальна; – підшовна; – дорзальна та підшовна	— 107 (100,00 %) —	1 (9,09 %) 3 (27,27 %) 7 (63,63 %)	5 (18,51 %) 15 (55,55 %) 7 (25,92 %)	24 (100,00 %) — —	21 (100,00 %) — —
Розлади чутливості	—	—	Гіпо- 100,00 %	—	—
Статичне або фізичне перевантаження в анамнезі	79 (73,83 %)	5 (45,45 %)	—	20 (83,33 %)	—
Вплив взуття	93 (86,91 %)	5 (45,45 %)	—	17 (70,83 %)	—
Змозолістості	92 (85,98 %)	—	—	—	—
Hammer toe	72 (67,28 %)	4 (36,36 %)	—	—	—
Стать жіноча	95 (88,78 %)	8 (72,72 %)	24 (88,88 %)	17 (70,83 %)	19 (90,47 %)
Гіперемія дорзальної поверхні	—	—	—	19 (79,16 %)	—
Симптоми «стиснення»	—	—	25 (92,59 %)	—	—
Анамнез збільшення маси тіла	89 (83,17 %)	6 (54,54 %)	—	15 (62,50 %)	—

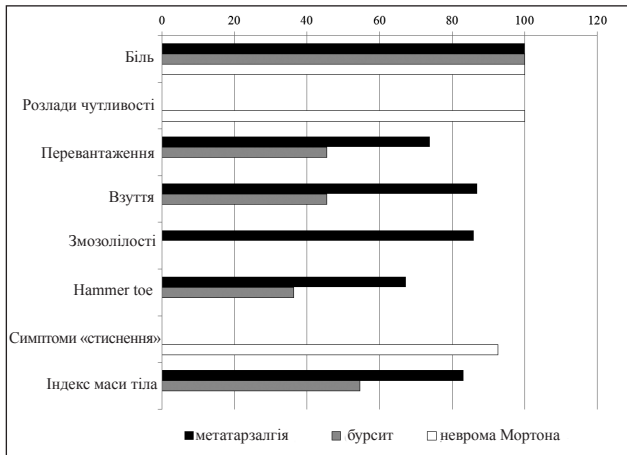


Рисунок. Графік частоти діагностичних ознак метатарзалгії, міжплезного бурситу та невроми Мортона

зовсім не помічаючи повну відсутність відповідної неврологічної симптоматики та морфологічних доказів цієї компресії в науковій літературі [1, 2, 4, 12]. Відсутність чіткого розуміння сутності патологічних змін за умов М спричинює використання широкого спектра лікувальних заходів — від масажу до ударно-хвильової терапії [12–14]. Не зважаючи на клініко-рентгенологічну картину, проблема М залишається актуальним питанням, оскільки не існує єдиної думки щодо термінології й етіопатогенезу.

Висновки

Метатарзалгія є патологічним станом, який проявляється болем та змозолілістю під головками відповідних плеснових кісток, можливим розвитком фіксованого молоткоподібного пальця, що суттєво погіршує якість життя. Диференційний діагноз болу у передньому відділі стопи включає неврому Мортона, міжплезновий бурсит, стресові переломи плеснових кісток, остеохондропатію, але ці захворювання мають іншу рубрифікацію та характерні клініко-інструментальні критерії.

Ретельне клінічне обстеження здебільшого дає змогу легко встановити діагноз, що є запорукою правильної тактики лікування.

Конфлікт інтересів. Автори декларують відсутність конфлікту інтересів.

Список літератури

1. Kaz A. J. Crossover second toe: demographics, etiology, and radiographic assessment / A. J. Kaz, M. J. Coughlin // *Foot and Ankle International*. — 2007. — Vol. 28 (12). — P. 1223–1237. — DOI: 10.3113/FAI.2007.1223.
2. Besse J. L. Metatarsalgia / J. L. Besse // *Orthopaedics & Traumatology : Surgery & Research*. — 2017. — Vol. 103 (1S). — P. S29–S39. — DOI: 10.1016/j.otsr.2016.06.020.
3. Study of the metatarsal formula in patient with primary metatarsalgia / E. K. Arie, N. S. Moreira, G. S. Freire [et al.] // *Revista Brasileira de Ortopedia*. — 2015. — Vol. 50 (4). — P. 438–444. — DOI: 10.1016/j.rboe.2015.06.018.
4. Johnston R. B. 3rd. The plantar plate of the lesser toes: an anatomical study of human cadavers / R. B. Johnston 3rd, J. Smith, T. Daniels // *Foot and Ankle International*. — 1994. — Vol. 15 (5). — P. 276–282. — DOI: 10.1177/107110079401500508.
5. Durlacher L. A treatise on corns, bunions, the disease of nails and the general management of feet / L. Durlacher. — London : Simpkin, Marshall and C^o, 1845. — 52 p.
6. Stress fractures: definition, diagnosis and treatment / D. C. Astur, F. Zanatta, G. G. Arliani [et al.] // *Revista Brasileira de Ortopedia*. — 2015. — Vol. 51 (1). — P. 3–10. — DOI: 10.1016/j.rboe.2015.12.008.
7. Bogy L. T. Historic perspective of lesser metatarsalgia / L. T. Bogy // *Clinics in Podiatric Medicine and Surgery*. — 1990. — Vol. 7 (4). — P. 569–572.
8. Freiberg's infraction: a modified closing wedge osteotomy for an undiagnosed case / C. Biz, A. Zornetta, I. Fantoni [et al.] // *International Journal of Surgery Case Reports*. — 2017. — Vol. 38. — P. 8–12. — DOI: 10.1016/j.ijscr.2017.07.013.
9. Morton D. J. Metatarsus atavicus: the identification of a distinct type of foot disorder / D. J. Morton // *Journal of Bone and Joint Surgery*. — 1927. — Vol. 9. — P. 531–544.
10. Dockery G. L. Evaluation and treatment of metatarsalgia and keratic disorders / G. L. Dockery // *Foot and ankle disorders / M. S. Myerson, ed.* — Philadelphia : Saunders Company, 2000. — P. 359–377.
11. Morton T. G. A peculiar and painful affection of the fourth metatarsophalangeal articulation / T. G. Morton // *The American Journal of the Medical Sciences*. — 1876. — Vol. 71. — P. 37–45. — DOI: 10.1097/0000441-187601000-00002.
12. Espinosa N. Current concept review: metatarsalgia / N. Espinosa, E. Maceira, M. S. Myerson // *Foot and Ankle International*. — 2008. — Vol. 29 (8). — P. 871–879. — DOI: 10.3113/FAI.2008.0000X.
13. Effective zone of botulinum toxin in injections in hallux claw toe syndrome: an anatomical study / J. H. Lee, S. H. Han, J. F. Ye [et al.] // *Muscle Nerve*. — 2012. — Vol. 45 (2). — P. 217–221. — DOI: 10.1002/mus.22263.
14. Founteze J. P. Hyaluronic acid filler injections under the metatarsal heads provide a significant and long-lasting improvement in metatarsalgia from wearing high-heeled shoes / J. P. Founteze, H. Simpson, N. Kerrouche // *Dermatologic Surgery*. — 2018. — Vol. 44 (7). — P. 994–1001. — DOI: 10.1097/DSS.0000000000001470.
15. WHO. Global database on body mass index [web source]. — Available from : <http://apps.who.int/bmi/index.jsp>.

Стаття надійшла до редакції 19.10.2018

THE DIFFERENTIAL DIAGNOSIS OF METATARSALGIA

O. A. Turchin, A. P. Lyabakh

SI «Institute of Traumatology and Orthopaedics of the NAMS of Ukraine», Kyiv

✉ Olena Turchin, PhD in Traumatology and Orthopaedics: olenaturch@gmail.com

✉ Andriy Lyabakh, MD, Prof. in Traumatology and Orthopaedics: anliabakh@gmail.com