

УДК 616.718.5-006-089.843(045)

DOI: <http://dx.doi.org/10.15674/0030-59872019172-77>

## Модульне ендопротезування проксимального відділу великогомілкової кістки в разі гігантоклітинної пухлини

О. Є. Вирва, І. О. Скорик

ДУ «Інститут патології хребта та суглобів ім. проф. М. І. Ситенка НАМН України», Харків

*Surgical treatment of a giant cell tumor (GCT) remains a complex and urgent problem. Its tactics depend on the size and location of GCT. Age of the patient, the presence of pathological fractures, invasion of blood vessels and nerves. Objective: to study the results of modular Endoprosthetics of the proximal tibial (PT) in case of a GCT injury. Methods: the study group included 16 patients (9 women, 7 men, age from 18 to 56 years) with GCT of PT (stage III according to the classification of Enneking). Patients were examined according to generally accepted methods, X-rays, CT scans (if angio CT was necessary), and Biopsy were performed. Surgical treatment: resection of PT with GCT «en block», modular endoprosthetics reconstruction with the MUTARS Implant cast system (6 patients), СИМЕКС (9) and GMRS Stryker (1), soft tissue reinsertion to the endoprosthesis body, knee-joint extension plastic. The capsule of the suspension and the patella bundles were fixed on an Attachment tube (СИМЕКС and MUTARS systems) or using a nylon ribbon (GMRS Stryker). For the evaluation used the scale MSTS and TESS. Results: patients returned to normal life on average 2–2.5 months. The functional results on the MSTS scale were  $(72 \pm 12) \%$ , on the TESS scale —  $(74 \pm 16) \%$  and were classified as good. During the observation period of 6 months. up to 14 years not a single tumor recurrence was detected. Results: 2 (12.5 %) — periprosthetic infection, 1 (6.2 %) — traumatic damage to the extensor apparatus. Conclusions: resection of «en blok» in the case of Enneking stage III GCT made it possible to avoid oncological complications during the observation period up to 14 years. The use of modular endoprostheses, the reinstallation of soft tissues on the body of the endoprosthesis and the plastic of the extension apparatus of the knee joint, the early activation of the patient contributed to the achievement of a good functional result. Key words: giant cell tumor, modular endoprosthesis, proximal tibial.*

*Хирургическое лечение гигантоклеточной опухоли (ГКО) остается сложной и актуальной проблемой. Тактика его зависит от размера и локализации ГКО, возраста пациента, наличия патологических переломов, инвазии сосудов и нервов. Цель: изучить результаты модульного эндопротезирования проксимального отдела большеберцовой кости (ПОББК) в случае поражения ГКО. Методы: в группу исследования вошли 16 пациентов (9 женщины, 7 мужчин, возраст от 18 до 56 лет) с ГКО ПОББК (III стадия по классификации Эннекинг). Обследовали больных по общепринятым методикам, выполняли рентгенографию, КТ (при необходимости ангио-КТ), биопсию зоны поражения. Хирургическое лечение: резекция ПОББК с ГКО «en block», модульное эндопротезирование системой MUTARS Implant cast (6 пациентов), СИМЕКС (9) и GMRS Stryker (1), реинсерция мягких тканей на тело эндопротеза, пластика разгибательного аппарата коленного сустава. Фиксировали капсулу сустава и связки надколенника на Attachment tube (системы СИМЕКС и MUTARS) или с помощью нейлоновой ленты (GMRS Stryker). Для оценивания использовали шкалы MSTS и TESS. Результаты: в среднем через 2–2,5 мес. пациенты возвращались к обычному образу жизни. Функциональные результаты по шкале MSTS составили  $(72 \pm 12) \%$ , по шкале TESS —  $(74 \pm 16) \%$  и классифицированы как хорошие. За период наблюдения от 6 мес. до 14 лет не выявлено ни одного рецидива опухоли. Осложнения: 2 (12,5 %) — перипротезная инфекция, 1 (6,2 %) — травматическое повреждение разгибательного аппарата. Выводы: резекция «en blok» в случае ГКО III стадии по Эннекинг позволила избежать онкологических осложнений в период наблюдения до 14 лет. Использование модульных эндопротезов, реинсерция мягких тканей на тело эндопротеза и пластика разгибательного аппарата коленного сустава, ранняя активизация пациента способствовали достижению хорошего функционального результата. Ключевые слова: гигантоклеточная опухоль, модульное эндопротезирование, проксимальный отдел большеберцовой кости.*

**Ключові слова:** гігантоклітинна пухлина, модульне ендопротезування, проксимальний відділ великогомілкової кістки

## Вступ

Гігантклітинні пухлини (ГКП) складають близько 5 % від усіх первинних пухлин скелета і 20 % від усіх доброякісних [1]. ГКП локалізуються ексцентрично, у метаепіфізарній частині довгих кісток кінцівок, найчастіше за все в дистальному відділі стегнової кістки, проксимальному великогомілкової та дистальному променевої. Значно рідше вогнища ураження можна спостерігати в кістках таза, крижі та тілах хребців [1]. Клінічні прояви ГКП характеризуються ниочим болем у ділянці ураження та різким болем під час навантаження на суглоб поблизу пухлини. набряк і гіпотрофію ураженої ділянки спостерігають зрідка. Із часом деструктивний процес руйнує корковий шар кістки, що призводить до розвитку м'якотканинного компонента, патологічних переломів ураженої ділянки, тяжких порушень суглоба та кінцівки загалом. У разі злоякісного перебігу захворювання відмічається інтенсивний ріст пухлини та, у деяких випадках (близько 2 %), метастазування переважно в легені [1, 2]. На рентгенограмах визначають деструкцію кісткової тканини однорідної структури з чіткими контурами. На КТ-зрізах найчастіше спостерігають ураження метафізарної та/або епіфізарної ділянок однорідної структури та щільності, можливе потоншення коркового шару або його деструкція з наявністю м'якотканинного компонента. Зрідка виникає періостальна реакція. Диференціальну діагностику слід проводити з аневризмальною кістковою кістою та літичними ураженнями кісток.

Сьогодні основним методом лікування ГКП є хірургічний, а найважливішим завданням лікаря, крім видалення пухлини, є збереження прилеглого суглоба. Обсяг хірургічного втручання за умов ГКП залежить від розміру патологічного вогнища та цілісності коркового шару ураженої кістки, що передбачає застосування різних методик — від пристінкової резекції до масивних навколосуглобових реконструктивних втручань [3–6]. Пристінкова резекція — доступний метод хірургічного втручання, але видалити цілком пухлину таким шляхом дуже складно, навіть за наявності сучасного інструментарію, використання фенолів та інших засобів і медикаментів. У зв'язку з цим існує ризик рецидиву пухлини, який згідно з даними літератури становить близько 30 % [7]. Тому рекомендовано виконувати широку резекцію або резекцію «en block», особливо у випадку рецидиву пухлини, патологічного пе-

релому за умов агресивних і злоякісних пухлин [4, 5, 8, 9]. Цей спосіб дає змогу видалити новоутворення в межах здорової тканини без його ушкодження та дисемінації клітинами, а ризик рецидиву наблизити до нуля [6]. Проте після резекції залишається достатньо великий дефект, а в разі локалізації пухлини близько до суглобової поверхні виникає необхідність відновлення суглоба [6, 10]. Нині існує значна кількість різноманітних реконструктивних хірургічних втручань, серед яких заміщення дефекту структурним алотрансплантатом, алокомполімерне та модульне ендопротезування тощо.

Перевагами модульного ендопротезування є можливість заміщення масивних навколосуглобових післярезекційних дефектів, відновлення функції кінцівки в найкоротші терміни, досягнення задовільного косметичного результату [4, 5, 8, 9].

*Мета роботи:* проаналізувати результати модульного ендопротезування проксимального відділу великогомілкової кістки в разі його ураження гігантклітинною пухлиною.

## Матеріал і методи

Роботу виконано із дотриманням сучасних вимог біоетики, її проведення схвалено рішенням комітету з біоетики при ДУ «ІПХС ім. проф. М. І. Ситенка НАМН» (протокол № 174 від 29.04.2018).

У клінічну групу дослідження увійшло 16 пацієнтів (9 жінок і 7 чоловіків) віком від 18 до 56 років (у середньому 34 роки) з ураженнями ГКП проксимального відділу великогомілкової кістки (III стадія за класифікацією Enneking), що отримали хірургічне лікування у відділі кісткової онкології ДУ «ІПХС ім. проф. М. І. Ситенко НАМН України» в період із 2004 по 2018 р.

Обстеження хворих здійснювали за загальноприйнятими методиками: з'ясовували обсяг пухлинного враження, наявність м'якотканинного компонента і метастатичного ураження, втягнення до процесу магістральних судин, функціональний стан м'язового апарату ураженої ділянки. Усім пацієнтам виконували рентгенологічне, комп'ютерно-томографічне (КТ) та за необхідністю ангіо-КТ дослідження, біопсію зони ураження. Після стандартного обстеження вимірювали зону резекції великогомілкової кістки та розміри майбутнього модульного ендопротеза.

Усім пацієнтам здійснено резекцію проксимального відділу великогомілкової кістки з ГКП «en block», модульне ендопротезування системою MUTARS Implant cast (6 пацієнтів), CIMEKCS (9)

і GMRS Stryker (1), реінсерцію м'яких тканин на тіло ендопротеза та пластику розгинального апарата колінного суглоба; дренажування та закриття шкірної рани; шкірну пластику за необхідністю. Вид пластику розгинального апарата колінного суглоба обирали залежно від конструкції ендопротеза: фіксували капсулу суглоба та зв'язку наколінка на Attachment tube (системи CIMEKC і MUTARS) або за допомогою нейлонової стрічки (GMRS Stryker). Ротаційну пластику медіальною головкою *m. gastrocnemius* не виконували в жодному випадку, оскільки обсяг м'яких тканин був достатнім для первинного закриття раньового дефекту кінцівки.

У післяопераційному періоді іммобілізацію колінного суглоба за допомогою напівжорсткого ортеза зазвичай проводили протягом 3 тижнів, навантаження на колінний суглоб дозволяли на другу добу після хірургічного втручання. Пасивні рухи в колінному суглобі розпочинали на 3-му тижні після хірургічного втручання, активні — з 4–5-го тижня.

Функціональний результат оцінювали за шкалами MSTS і TESS. За шкалою MSTS [11] функціональний стан пацієнта характеризував хірург після комплексного лікування кісткової пухлини. Шкалу TESS [12] розроблено для оцінювання функціонального стану хворого у побутових умовах, засновано на його відчуттях і вона є суб'єктивною. Результати обох шкал виражають у відсотках за градаціями: відмінний результат — 75–100 %, добрий — 70–74 %, середній — 60–69 %, задовільний — 50–59 %, незадовільний — менше ніж 50 %. Ускладнення поділяли на онкологічні, механічні та немеханічні згідно з класифікацією E. R. Hendeson та співавт. [13]. Термін спостереження за пацієнтами становив від 6 міс. до 14 років.

### Результати та їх обговорення

У процесі аналізу встановлено, що в середньому через 2–2,5 міс. пацієнти повертались до звичайного способу життя. Показники за шкалою MSTS становили  $(72 \pm 12) \%$ , TESS —  $(74 \pm 16) \%$ , що відповідає добрим функціональним результатам. Серед прооперованих хворих протягом періоду спостереження від 6 міс. до 11 років не виявлено жодного рецидиву пухлини.

Ускладнення у вигляді перипротезної інфекції (IV тип за класифікацією E. R. Hendeson [13]) спостерігали у 2 пацієнтів через 2 та 3 міс. після операції, у зв'язку з чим виконано ревізійні хірургічні втручання в обсязі: видалення ендо-

протеза зі заміщенням дефекту металоцементним імплантатом.

Один хворий внаслідок падіння через 6 міс. після хірургічного втручання ушкодив розгинальний апарат колінного суглоба (I тип за класифікацією E. R. Hendeson [13]), з приводу чого проведено його повторну пластику. Слід зазначити, що в цьому випадку застосовано ендопротез GMRS. Конструктивною особливістю цієї системи є використання нейлонової стрічки для фіксації розгинального апарата. Імовірно, механічні характеристики відновленого блоку «нейлонова стрічка – рубцева тканина» виявилися недостатніми за умов навантаження, спричиненого різким згинанням колінного суглоба.

Під час виконання роботи визначено, що використання техніки хірургічного втручання з максимальним збереженням м'яких тканин і жорсткої їхньої фіксації на Attachment tube дає змогу адекватно відновити анатомію проксимального відділу гомілки з колінним суглобом [14]. Завдяки цьому виникає можливість не застосовувати іммобілізацію кінцівки й активізувати хворого в ранні терміни (на 2-гу добу після операції) з реалізацією активних рухів у суглобі.

#### Клінічний приклад

Пацієнтка М., 32 роки, звернулась до ДУ «ІПХС ім. проф. М. І. Ситенка НАМН» через неефективне лікування за місцем проживання, де їй встановлено попередній діагноз «правобічний гонартроз» і проведено курс протизапальної терапії, з введенням у колінний суглоб бетаметазону.

Хвора скаржилася на біль у правому колінному суглобі, який посилювався після фізичного навантаження. На початку він був помірним, із часом посилювався, що призвело до використання милиць під час ходьби. У процесі клінічного обстеження визначено набряк правого колінного суглоба та верхньої третини гомілки, який прогресував. Крім того, відмічено гіпотрофію м'язів стегна та гомілки, обмеження рухів у колінному суглобі протягом декількох останніх місяців, посилення болю в крайніх положеннях суглоба. Із анамнезу відомо, що біль у суглобі з'явився 9 міс. тому.

Під час обстеження на рентгенограмах виявлено ділянку деструкції метафіза й епіфіза, що поширювалася до субхондрального шару проксимального відділу великогомілкової кістки (рис. 1, а), у результаті аналізу КТ-зрізів виявлено дефект розміром  $53 \times 51 \times 49$  мм, місцями спостерігали зменшення товщини коркового шару або його відсутність (рис. 1, б).

Слід було провести диференціальну діагностику між пухлинним утворенням і специфічним запальним процесом. Хворій виконано УЗД судин нижніх кінцівок, ангіо-КТ для підтвердження відсутності ураження судин і м'якотканних структур гомілки, рентгенологічне обстеження органів грудної клітки, за даними якого ураження легень не виявлено. Для уточнення діагнозу проведено біопсію вогнища деструкції з подальшим гістологічним дослідженням. За результатами клінічного та гістологічного досліджень встановлено діагноз: ГКП проксимального відділу великогомілкової кістки, III стадія за класифікацією Enneking.

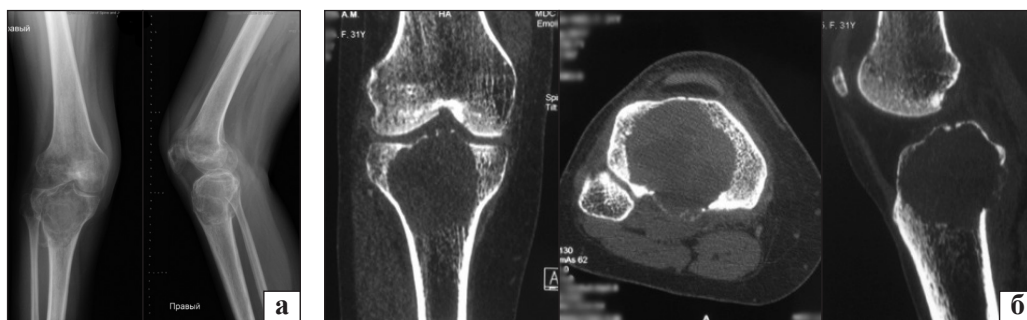
Методом лікування обрано резекцію пухлини «en block» і заміщення післярезекційного дефекту модульним ендопротезом MUTARS. На передопераційному етапі за допомогою КТ виміряно рівень резекції й оцінено необхідну довжину великогомілкового модуля ендопротеза, яка склала 11 см. Для реконструкції м'яких тканин використано Attachment tube.

Розріз шкіри виконано по передній поверхні колінного суглоба від нижньої третини стегна до середньої третини гомілки. Під час хірургічного втручання ділянку м'яких тканин із рубцем після біопсії не травмували для досягнення максимальної абластичності (рис. 2, а). Відсікли капсулу суглоба та зв'язку наколінка від велико-

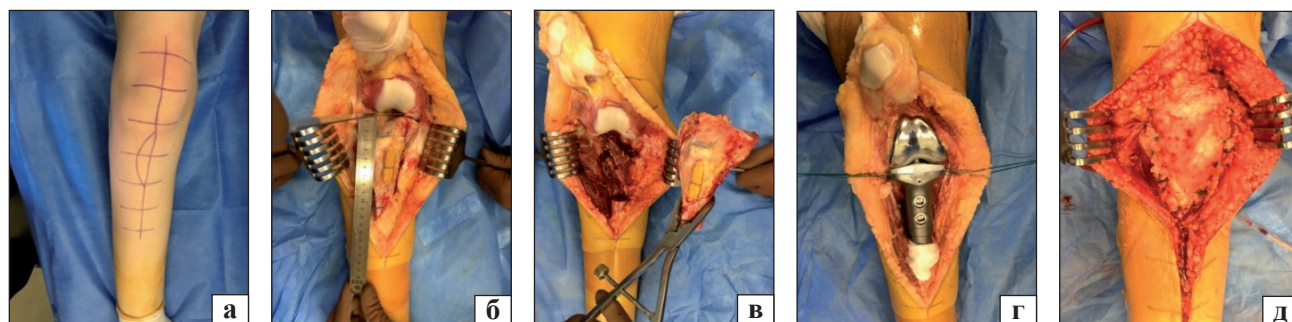
гомілкової кістки, виміряли довжину резекції великогомілкової кістки та виконали остеотомію (рис. 2, б). Проксимальний відділ великогомілкової кістки видалили без ушкодження пухлини, створивши умови для абластичності хірургічного втручання (рис. 2, в). Після встановлення ендопротеза (рис. 2, г) м'які тканини фіксували на великогомілкового компоненті Attachment tube, розгинальний апарат і капсулу колінного суглоба закріпили на ньому ниткою «Etibond». Це дуже важливий етап хірургічного втручання, від якого залежить функція колінного суглоба в подальшому (рис. 2, д). У місці контакту компонента ендопротеза з великогомілковою кісткою укладено автотрансплантати, одержані з виростків стегнової кістки. Після встановлення дренажів і закриття рани виконано рентгенологічний контроль (рис. 3).

У післяопераційному періоді до видалення дренажів (3-тя доба), проводили фіксацію кінцівки напівжорстким ортезом, потім — лише профілактику тромбозу вен нижніх кінцівок і набряку м'яких тканин за допомогою лікувальної фізкультури й еластичного бинта. Пацієнтку активізовано на 2-гу добу після хірургічного втручання, дозволено ходити за допомогою ходунків і вправи для зміцнення м'язів, а рухи в колінному суглобі — на 3-тю добу.

На 10-ту добу після операції хвора мала згинання в колінному суглобі до 70°, через 3 тижні — 90°.



**Рис. 1.** Рентгенограми (а) та КТ-скани (б) пацієнтки М. до операції. Ділянка деструкції проксимального відділу великогомілкової кістки



**Рис. 2.** Етапи ендопротезування колінного суглоба пацієнтки М. модульним ендопротезом MUTARS: а) розмітка розрізу; б) визначення довжини резекції; в) видалення пухлини; г) встановлений модульний ендопротез; д) фіксований розгинальний апарат і капсула колінного суглоба

Набряк м'яких тканин спостерігали протягом 2 тижнів. Через 2 міс. функціональний результат класифіковано як добрий. Пацієнтка ходить без допоміжної опори з повним навантаженням на прооперовану кінцівку та повернулася до звичного режиму життя (рис. 4). Обсяг рухів у колінному суглобі: 0°/0°/100°.

Таким чином, після хірургічного лікування 16 хворих на ГКП проксимального відділу великогомілкової кістки (виконання резекції пухлини «en bloc»), модульного ендопротезування, реінсерції м'яких тканин на тіло ендопротеза та пластики розгинального апарата колінного суглоба досягнуто добрі функціональні результати (за шкалами MSTS —  $(72 \pm 12)$  %, TESS —  $(74 \pm 16)$  %) без рецидивів пухлини в жодному випадку протягом періоду спостереження від 6 міс. до 14 років. Ускладнення спостерігали в 3 (18,7 %) випадках, серед них 2 (12,5 %) — з перипротезною інфекцією (IV тип за класифікацією E. R. Hendsen), 1 (6,2 %) — травматичні ушкодження розгинального апарата (I тип за класифікацією E. R. Hendsen).

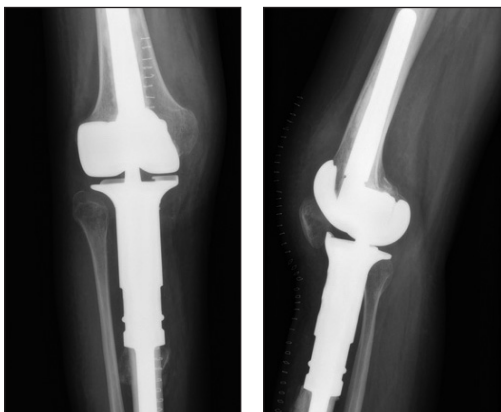

Рис. 3. Рентгенограми пацієнтки М. після ендопротезування колінного суглоба модульним ендопротезом MUTARS



Рис. 4. Фото хворої М., функція колінного суглоба через 2 міс. після ендопротезування модульним ендопротезом MUTARS

Натепер існує декілька методів хірургічного лікування ГКП проксимального відділу великогомілкової кістки за обсягом втручання. Доволі часто у світі виконують пристінкову резекцію пухлини та заміщення дефекту різноманітними імплантатами. Проте навіть технічно чудово виконане хірургічне втручання, використання сучасного обладнання та моноклональної терапії в післяопераційному періоді не дає 100 % позитивних результатів лікування, а ризик рецидиву може складати понад 30 % [7]. Із кожною операцією ризик ускладнень зростає, тобто хірургічне лікування має бути направленим на максимально абластичне видалення ГКП і мінімізацію кількості втручань на ураженій ділянці [5, 7, 15]. На нашу думку, у випадку ГКП III стадії за класифікацією Enneking єдиним видом хірургічного втручання є видалення пухлини «en bloc». Проте після такої резекції онкоортопеду треба виконати заміщення дефекту великогомілкової кістки. Сьогодні з цією метою використовують структурні алотрансплантати, модульне й алокомполімерне ендопротезування. Кожен із вказаних способів має певні переваги та недоліки. Виникають складнощі у вигляді неонкологічних ускладнень, таких як інфекції, розсмоктування алотрансплантатів, неспроможність м'яких тканин тощо [13, 15]. За нашим досвідом, у випадку масивних дефектів, утворених після видалення навіть такої агресивної пухлини, як ГКП III стадії за Enneking, ефективним методом хірургічного втручання є модульне ендопротезування, яке дає змогу видалити пухлину максимально абластично, у найкоротші строки активізувати пацієнта та відновити функцію кінцівки [5].

## Висновки

Лікування гігантоклітинної пухлини — складна проблема, вивчення якої не припиняється і сьогодні. Вибір методу хірургічного лікування залежить від розміру пухлини, її локалізації, віку пацієнта, наявності патологічних переломів, інвазії судин і нервів.

Клінічний аналіз результатів лікування 16 пацієнтів віком від 18 до 56 років з гігантоклітинною пухлиною проксимального відділу великогомілкової кістки свідчить, що резекція «en bloc», навіть за наявності ГКП III стадії за класифікацією Enneking, дала змогу уникнути онкологічних ускладнень протягом періоду спостереження від 6 міс. до 14 років. Використання модульних ендопротезів, реінсерція м'яких тканин на тіло ендопротеза та пластика розгинального апарата колін-

ного суглоба після видалення пухлини, а також рання активізація пацієнта сприяли досягненню доброго функціонального результату за шкалою MSTs ( $72 \pm 12$ ) %, TESS — ( $74 \pm 16$ ) %.

**Конфлікт інтересів.** Автори декларують відсутність конфлікту інтересів.

## Список літератури

1. Atlas of musculoskeletal tumors and tumorlike lesion / Eds. P. Picci, M. Manfrini, N. Fabri [et al.]. — Springer International Publishing, 2014. — 387 p. — DOI: 10.1007/978-3-319-01748-8.
2. Giant cell tumour of bone in the appendicular skeleton: an analysis of 276 cases / R. Xing, J. Yang, Q. Kong [et al.] // *Acta Orthopaedica Belgica*. — 2013. — Vol. 79 (6). — P. 731–737.
3. Eckerd J. J. Giant cell tumor of bone / J. J. Eckerd, T. J. Grogan // *Clinical Orthopaedics and Related Research*. — 1986. — № 204. — P. 45–58.
4. Вирва О. Е. Аллокомпонитное эндопротезирование при хирургическом лечении пациентов со злокачественными опухолями длинных костей (обзор литературы) / О. Е. Вирва, Я. А. Головина, Р. В. Малык // *Ортопедия, травматология и протезирование*. — 2015. — № 2. — С. 120–126. — DOI: 10.15674/0030-598720152120-125.
5. Вирва О. Е. Модульне індивідуальне эндопротезування в лікуванні злоякісних пухлин довгих кісток : автореф. дис. ... д-ра мед. наук : спец. 14.01.21 / О. Е. Вирва. — Київ, 2013. — 43 с.
6. Вирва О. Е. Сучасний підхід до лікування злоякісних кісткових пухлин (огляд літератури) (Ч. 2) / О. Е. Вирва // *Ортопедия, травматология и протезирование*. — 2014. — № 1. — С. 117–126. — DOI: 10.15674/0030-598720141117-126.
7. Clinical outcome of primary giant cell tumor of bone after curettage with or without perioperative denosumab in Japan: from a questionnaire for JCOG 1610 study / H. Urakawa, T. Yonemoto, S. Matsumoto [et al.] // *World Journal of Surgical Oncology*. — 2018. — Vol. 16 (1). — Article ID: 160. — DOI: 10.1186/s12957-018-1459-6.
8. Proximal tibial resections and reconstructions: clinical outcome of 225 patients / A. F. Mavrogenis, E. Pala, A. Angelini [et al.] // *Journal of Surgical Oncology*. — 2013. — Vol. 107 (4). — P. 335–342. — DOI: 10.1002/jso.23216.
9. Reconstruction of the extensor mechanism after proximal tibia endoprosthesis replacement / J. Bickels, J. C. Wittig, Y. Kollender [et al.] // *The Journal of Arthroplasty*. — 2001. — Vol. 16 (7). — P. 856–862. — DOI: 10.1054/arth.2001.25502.
10. Вирва О. Е. Модульне эндопротезування в хірургічному лікуванні дітей із пухлинами колінного суглоба (експериментально-клінічне дослідження) / О. Е. Вирва, В. В. Баєв // *Вісник ортопедії, травматології та протезування*. — 2011. — № 1. — С. 40–44.
11. A system for the functional evaluation of reconstructive procedures after surgical treatment of tumors of the musculoskeletal system / W. F. Enneking, W. Dunham, M. C. Gebhardt [et al.] // *Clinical Orthopaedics and Related Research*. — 1993. — № 286. — P. 241–246. — DOI: 10.1097/00003086-199301000-00035.
12. Development of a measure of physical function for patients with bone and soft tissue sarcoma / A. M. Davis, J. G. Wright, J. I. Williams [et al.] // *Quality of Life Research*. — 1996. — Vol. 5 (5). — P. 508–516. — DOI: 10.1007/bf00540024.
13. Classification of failure of limb salvage after reconstructive surgery for bone tumours: a modified system including biological and expandable reconstructions / E. R. Henderson, M. I. O'Connor, P. Ruggieri [et al.] // *The Bone and Joint Journal*. — 2014. — Vol. 96-B (11). — P. 1436–1440. — DOI: 10.1302/0301-620X.96B11.34747.
14. Вирва О. Е. Реконструкція м'яких тканин при модульному мегаендопротезуванні у больних со злокачественними опухолями костей / О. Е. Вирва // *Ортопедия, травматология и протезирование*. — 2008. — № 4. — С. 54–61.
15. Giant cell tumor with pathologic fracture: should we curette or resect? / L. van der Heijden, P. D. Dijkstra, D. A. Campanacci [et al.] // *Clinical Orthopaedics and Related Research*. — 2013. — Vol. 471 (3). — P. 820–829. — DOI: 10.1007/s11999-012-2546-6.

Стаття надійшла до редакції 10.01.2019

## MODULAR ENDOPROSTHETICS PROXIMAL TIBIA IN CASE OF GIANT CELL TUMOR

O. Ye. Vyrva, I. O. Skoryk

Sytenko Institute of Spine and Joint Pathology National Academy of Medical Sciences of Ukraine, Kharkiv

✉ Oleg Vyrva, MD, Prof. in Traumatology and Orthopaedics: dr.olegvyrva@gmail.com

✉ Ivan Skoryk: vanyaskorik@gmail.com