

УДК 616.711-002.5-08(045)

DOI: <http://dx.doi.org/10.15674/0030-59872019119-24>

Оптимізація лікування пацієнтів із туберкульозним спондилітом

Г. Г. Голка, В. В. Веснін, В. В. Бурлака, А. О. Олійник, О. Г. Фадєєв

Харківський національний медичний університет. Україна

Tuberculosis spondylitis is 40–61.5 % in the structure of bone-articular tuberculosis in adults. Objective: to increase the efficiency of treatment of patients with tuberculous spondylitis of the thoracic and lumbar spine. Methods: the results of treatment of 60 patients with active tuberculosis spondylitis were analyzed. At the group (n = 30) — at the stage of preoperative preparation were prescribed an intensive course (2–3 weeks) of specific antibacterial therapy taking into account the results of bacteriological sensitivity of microbacterial tuberculosis to antibacterial drugs; then surgical treatment was made with telescopic titanium cages for the front spine fusion. Group II (n = 30) — got 3–5 specific antibacterial for 2–3 months; subsequent surgical intervention involving the usage of autografts for the anterior spine fusion. The groups were identical in age, sex, number of affected vertebral motor segments, and activity of the infectious inflammatory process. Results: excellent in the long follow-up period were obtained in 14 (54 %) patients in the Ist group and 8 (32 %) — II, good in 1 (24.7 %) and 7 (28 %); satisfactory — at 4 (15.4 %) and 7 (28 %) respectively. Only 3 (12 %) patients in group II were shown unsatisfactory results. Conclusions: the proposed method of surgical treatment of tuberculosis spondylitis with the usage of modern achievements (the use of telescopic titanium cages) after short-term intensive antibacterial therapy, taking into account etiological diagnosis, is considered to be promising. In patients of group I, the results of treatment were significantly better due to a significant shortening of pre-surgery period, reducing the number of complications, reducing the timing of inpatient treatment and improving the quality of life. Key words: tuberculosis spondylitis, etiologic diagnostics, preoperative preparation, surgical treatment of tuberculosis spondylitis.

Туберкулезный спондилит (ТС) достигает 40–61,5 % в структуре костно-суставного туберкулеза у взрослых. Цель: повысить эффективность лечения больных туберкулезным спондилитом грудных и поясничных позвонков. Методы: проанализированы результаты лечения 60 пациентов с активным ТС. I группа (n = 30) — на этапе предоперационной подготовки назначали интенсивный курс (2–3 недели) специфической антибактериальной (АБ) терапии с учетом результатов бактериологического исследования с определением чувствительности микобактерий туберкулеза к АБ препаратам; затем проводили хирургическое лечение с использованием для переднего спондилодеза телескопических титановых кейджей. II группа (n = 30) — получение 3–5 специфических АБ препаратов в течение 2–3 мес.; последующее оперативное вмешательство, включающее применение аутотрансплантатов для переднего спондилодеза. Группы были идентичны по возрасту, полу, количеству пораженных позвоночных двигательных сегментов, активности инфекционного воспалительного процесса. Результаты: отличные в отдаленном периоде получены у 14 (54 %) больных I группы и 8 (32 %) — II, хорошие — у 1 (24,7 %) и 7 (28 %); удовлетворительные — у 4 (15,4 %) и 7 (28 %) соответственно. Неудовлетворительные результаты зафиксированы только у 3 (12 %) пациентов группы II. Выводы: предложенная методика хирургического лечения ТС с использованием современных достижений вертебрологии (применение телескопических титановых кейджей) после краткосрочной интенсивной АБ терапии с учетом этиологической диагностики является перспективной. У пациентов I группы результаты лечения были существенно лучше благодаря значительному сокращению этапа подготовки к радикальным операциям, снижению количества осложнений, уменьшению сроков стационарного лечения и улучшения качества жизни. Ключевые слова: туберкулезный спондилит, этиологическая диагностика, предоперационная подготовка, хирургическое лечение туберкулезного спондилита.

Ключові слова: туберкульозний спондиліт, етіологічна діагностика, передопераційна підготовка, хірургічне лікування туберкульозного спондиліту

Вступ

Туберкульозний спондиліт (ТС) у структурі кістково-суглобового туберкульозу в дорослих займає провідне положення та досягає 40,0–61,5 % [1–3].

Сучасний підхід у лікуванні ТС заснований на застосуванні радикальних, радикально-відновлювальних і реконструктивних хірургічних втручань, що дає змогу в 70,5–80,0 % випадків досягти хороших результатів і суттєво перевищує ефективність консервативних методів. Але дотепер залишається актуальним питання адекватної стабілізації хребта.

Передній спондилодез як головний її компонент часто виконують із використанням автотрансплантатів [2, 4, 5]. Незважаючи на хороший результат передньої кісткової пластики в найближчому післяопераційному періоді, у віддаленому частота несприятливих наслідків зростає від 16 до 40 % [3, 4, 6].

Стаціонарне лікування хворого на активний туберкульоз хребта нині триває не менше року, причому комплекс операцій не завжди призводить до бажаного результату. Тривала гіподинамія спричинює розвиток виражених дистрофічних змін у опорно-руховій системі та внутрішніх органах, що ускладнює реабілітацію пацієнтів у післяопераційному періоді. По закінченню лікування до 85 % хворих виписують зі стаціонару з I–II групою інвалідності, а в подальшому вони впродовж 3–5 років мають по 2–4 міс. на рік проводити в спеціалізованих медичних закладах.

Залишається невирішеним питання щодо підходів до передопераційного лікування (доцільність використання антибактеріальних препаратів (АБП) резервного ряду), його термінів, використання наявних досягнень вертебології в умовах фтизіоортопедії (сучасних методик переднього спондилодезу).

Мета дослідження: підвищити ефективність лікування хворих на туберкульозний спондиліт.

Матеріал і методи

Експертна комісія Харківського Національного медичного університету МОЗ України підтвердила, що матеріали статті відповідають міжнародним етичним вимогам і не порушують етичних норм щодо проведення біомедичних досліджень (висновок від 16.02.2019).

Вивчено протоколи клініко-рентгенологічного обстеження та проаналізовано результати лікування 60 пацієнтів з активним ТС, які були прооперовані у відділеннях кістково-суглобового туберкульозу обласного протитуберкульозно-

го диспансеру № 1 м. Харкова, травматології та ортопедії КНП «Міська клінічна лікарня швидкої та невідкладної медичної допомоги ім. проф. О. І. Мещанінова» у період з 2002 по 2017 роки. Ці хворі не становили ніякої загрози оточуючим в епідеміологічному плані, мали так звані «закриті» форми захворювання (без нориць та ураження легень).

Хворих розподілено на дві групи залежно від підходів до передопераційної підготовки та способу хірургічної стабілізації деструктивного специфічного процесу хребта. В обох групах виконано радикальні декомпресійні стабілізуювальні операції некресквестрехтомії, декомпресію невралічно-судинних структур хребтового каналу з подальшим міжтіловим спондилодезом.

До групи I включено хворих (n = 30) на ТС грудних і поперекових хребців, прооперованих зі застосуванням розсувного титанового кейджа для вентрального міжтілового спондилодезу. Особливістю передопераційної підготовки було обов'язкове проведення бактеріологічного дослідження перед початком лікування з визначенням чутливості мікобактерій туберкульозу (МБТ) до АБП, призначення нетривалого (2–3 тижні) інтенсивного курсу специфічної антибактеріальної терапії з урахуванням результатів дослідження. Термін передопераційної терапії обґрунтований раніше в результаті експериментального дослідження [7].

До групи II увійшли пацієнти (n = 30) з ТС грудних і поперекових хребців, яким застосовано традиційні підходи до хірургічного лікування ТС. Перед операцією протягом 2–3 міс. використовували 3–5 специфічних АБП без визначення чутливості. Хірургічне втручання передбачало декомпресійну некрехтомію уражених хребців і передній спондилодез автотрансплантантом, отриманим із ребра (у разі торакального доступу) або з крила клубової кістки під час операції на поперековому відділі хребта. Проведено ретроспективний аналіз історій хвороби пацієнтів, які перебували на лікуванні у відділенні Обласної туберкульозної лікарні № 1 у 2002–2005 рр.

Критерії включення в дослідження: ТС в активній фазі, верифікований патоморфологічно і/або бактеріологічно.

Критерії виключення: вік понад 75 років, раніше перенесені операції на хребті; декомпенсовані супутні (нетуберкульозні) ураження.

За віком, статтю, кількістю уражених хребтових рухових сегментів, активністю інфекційного запального процесу пацієнти обох груп були

практично ідентичними, тому проведення порівняння результатів у найближчому (3 міс.) та віддаленому (1–2 роки) періодах вважаємо цілком коректним.

Серед пацієнтів групи I осіб чоловічої статі було 66,6 %, групи II — 59,94 % (n = 20; n = 18), жінок — 33,4 % і 40,06 % (n = 10; n = 12) відповідно.

Середній вік обстежених групи I становив (38,2 ± 9,6) року, групи II — (40 ± 10,8) року, тобто статистично значущих відмінностей між ними за цим показником не виявлено (p > 0,05).

Встановлено, що пацієнти молодшого віку (20–30 років) суттєво менше хворіють на ТС, ніж особи старші за 40 років. В осіб похилого віку захворювання також спостерігали зрідка (табл. 1). Таким чином, розвиток ТС характерніший для осіб зрілого віку.

Серед хворих переважали особи з ураженням тіл хребців, лише у 2 пацієнтів групи I були уражені задні відділи хребців: поперечні та суглобові відростки, дуги. У більшості спостережень в обох групах відмічено ураження тіл двох хребців: I і II — 25 (83,25 %) пацієнтів. Найчастіше деструктивний специфічний процес локалізувався в груднопоперековому відділі хребта (табл. 2).

Для якісної оцінки неврологічних розладів використано шкалу Frankel/Asia [7] і визначено, що пацієнти обох груп за їх ступенем принципово не відрізнялися.

Усім хворим з уперше діагностованим ТС перед початком лікування проведено комплексне обстеження (клініко-рентгенологічне, лабора-

торне, інструментальне), що дало змогу з'ясувати поширеність й активність специфічного процесу, виявити ускладнення та супутні захворювання, порушення функцій органів і систем.

У пацієнтів групи I обов'язково перед початком лікування проводили пункційну етіологічну діагностику захворювання. Таке обстеження дозволяло визначити локалізацію, розміри, поширеність і характер деструкції тіл хребців, а також стан прилеглих до вогнища паравертебральних тканин (наявність абсцесів, абсцесоподібних тіней).

Для лікування хворих на ТС на підставі традиційних підходів (група II) використано методики хірургічного лікування, які передбачають санацію абсцесів, резекцію або некректомію вогнища деструкції, стабілізацію уражених відділів хребта за допомогою переднього або передньо-бокового спондилодезу автотрансплантатом та іммобілізацію (розвантаження) до і після хірургічного втручання з використанням лікарняного режиму. Тривалість останнього обумовлена проведенням протягом 2–3 міс. передопераційної підготовки та відсутністю стабільної фіксації оперованого сегмента хребта в межах наступних 2–4 міс. Такий значний термін негативно позначався на функціональному стані органів і систем, особливо в період переходу на активніший ортопедичний режим (вертикалізація та ходьба за допомогою милиць). Функціональні зміни серцево-судинної системи серед пацієнтів групи II виявлено у 20 (66,6 %), у вигляді лімфостазу нижніх кінцівок — у 9 (29,99 %).

Таблиця 1

Розподіл хворих за віком

Вік, роки	21–30		31–40		41–50		51–60		> 60		Усього		
	I	II	I	II	I	II	I	II	I	II	I	II	
Група пацієнтів	абс.	1	2	5	4	12	11	9	10	3	3	30	30
	%	3,33	6,66	16,65	13,32	39,96	36,63	29,97	33,3	9,99	9,99	100,00	100,00

Таблиця 2

Розподіл хворих за локалізацією та кількістю уражених хребців

Локалізація	Кількість уражених хребців								Усього			
	2				3				I		II	
	I		II		I		II		I	II	I	II
	абс.	%	абс.	%	абс.	%	абс.	%	абс.	%	абс.	%
Грудний	7	23,31	8	26,64	3	9,99	3	9,99	10	33,30	10	33,30
Грудно-поперековий	8	26,64	9	29,97	2	6,66	2	6,66	10	33,30	12	39,96
Поперековий	6	19,98	5	16,65	—	0	—	0	6	19,98	5	16,65
Попереково-крижовий	4	13,32	3	9,99	—	0	—	0	4	13,32	3	9,99
Усього	25	83,25	25	83,25	5	16,65	5	16,65	30	100,00	30	100,00

У 11 хворих (36,6 %) у ранньому післяопераційному періоді спостерігали симптоми венозної недостатності нижніх кінцівок.

Важливо зазначити, що хірургічні втручання пацієнтам обох груп проводили як етап лікування, після базової антибактеріальної та патогенетичної терапії.

Під час хірургічних втручань на грудному та поперековому відділах хребта перевагу віддавали детально описаним [9] переднім доступам.

У хворих групи II застосовували типові резекції двох суміжних уражених хребців, усували кіфотичну деформацію за можливістю шляхом резекції, розклинювання та заміщення утвореного дефекту автотрансплантатами.

Наступним етапом операції були дії, спрямовані на ліквідацію спинномозкових розладів. Усунення м'якотканинної компресії (гною, казеозних мас, грануляцій, рубців), жорсткого стиснення мозку кістковим секвестром або кутом деформації шляхом резекції цього кута й реконструкції хребтового каналу.

Клінічний приклад хірургічного лікування ТС у грудному відділі хребта з використанням автотрансплантатів наведено на рис. 1.

У пацієнтів I групи для переднього спондилодезу використано кейджі, що, на нашу думку, має переваги порівняно з автотрансплантатами. Відомо, що титанові імплантати для передніх доступів за своїми біомеханічними показниками перевершують кістку. Такі конструкції здатні витримувати навантаження понад 3 000 кг. Тест на втому

металу показав, що кейджі можуть витримувати 5 млн циклів із навантаженням у 1 000 кг [1, 3, 5, 6]. Частота формування кісткового анкілозу за умов використання титанових кейджів аналогічна такій у разі застосування кістки та сягає 80–93 % [3–5].

Разом із цим телескопічні тілозамісні імплантати дають змогу забезпечити відновлення висоти міжтілового простору, фіксацію і стабілізацію опорних колон хребта, індивідуально підбирати кінцеві частини відповідно до анатомії пацієнта, коригувати сагітальну деформацію хребта завдяки можливості дистракції.

Наводимо клінічний приклад хірургічного лікування ТС у грудному та поперековому відділах хребта з використанням розсувного телескопічного кейджа (рис. 2).

Результати та їх обговорення

Для клінічного оцінювання результатів лікування використано бальну шкалу, яку запропонували Е. В. Ульріх, О. Ю. Мушкін [8].

Віддалені результати лікування туберкульозного спондиліту вивчено у 26 хворих (86,7 %) I групи і у 25 (83,3 %) — II у термін від 1 до 10 років (табл. 3). Решта пацієнтів мешкали в різних регіонах України і відстежити ефект не було можливості. На підставі клінічного, рентгенологічного, неврологічного обстеження, за необхідності — комп'ютерної томографії не виявлено рецидивів захворювання. При цьому відмінні результати отримано в 14 хворих (54 %) I групи

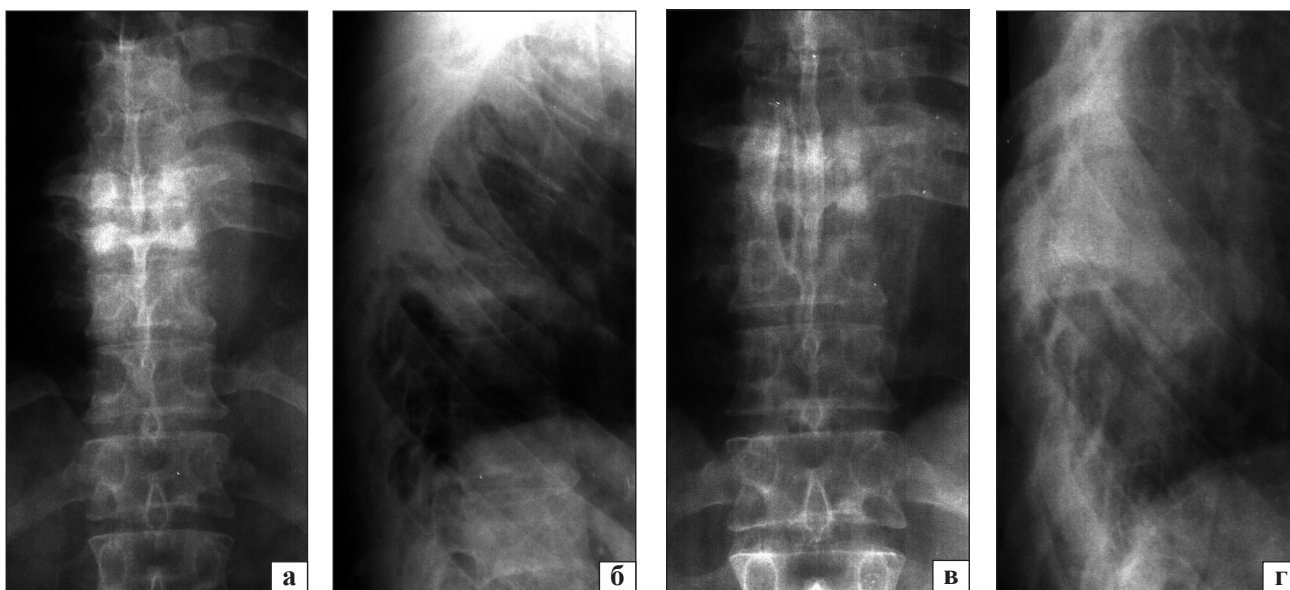


Рис. 1. Рентгенограми пацієнта К.: а, б) до операції, контактна деструкція в сегменті D_{vii}–D_{viii} із напливним абсцесом, кіфотична деформація в зоні деструкції; в, г) після декомпресійної некректомії враженого сегмента хребта з розклинювальним спондилодезом автотрансплантатом із ребра

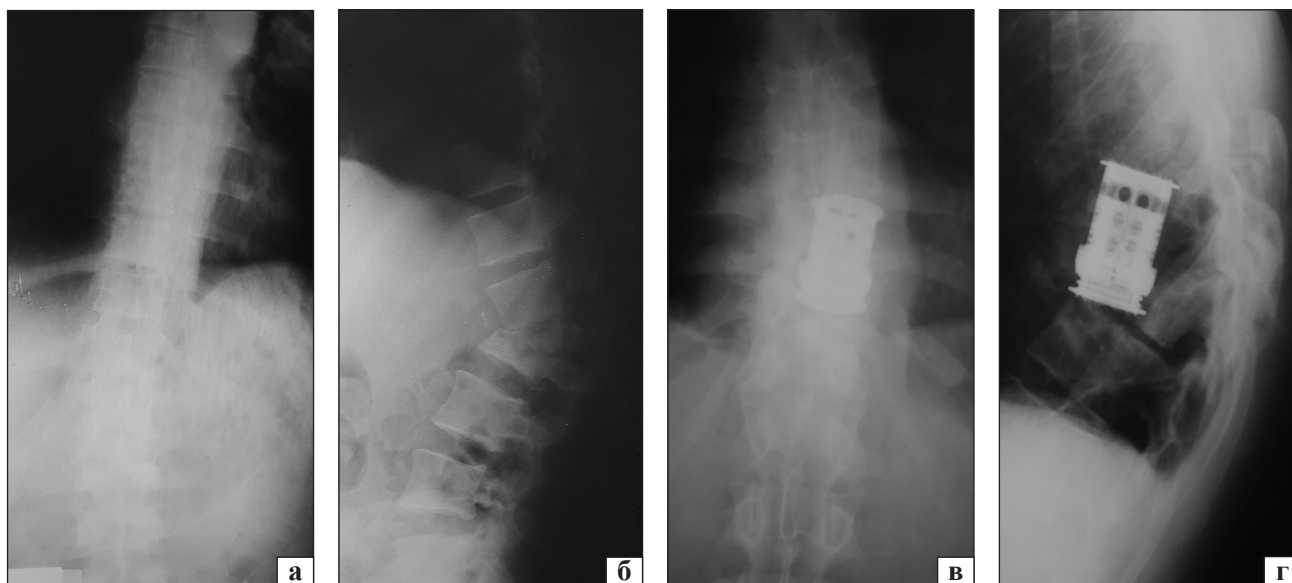


Рис. 2. Рентгенограми пацієнта Р.: а, б) до операції, контактна деструкція в сегменті D₈–D₉ із напливним абсцесом, кіфотична деформація в зоні деструкції; в, г) після декомпресійної некретомії та розклинювального спондилодезу титановим телескопічним кейджем

і у 8 (32 %) — II; добрі — у 71 (24,7 %) і 7 (28 %); задовільні — у 4 (15,4 %) і у 7 (28 %) відповідно. Незадовільні результати спостерігали лише в пацієнтів II групи — у 3 (12 %) випадках.

У хворих із тяжкими неврологічними ускладненнями ТС лише у 2 випадках не отримано позитивного ефекту. Серед 7 людей із початковою картиною нижньої параплегії (типи А та В за Frankel) у результаті лікування у 5 відновлена спроможність до самостійного пересування, у тому числі у 3 — функціонально повноцінна ходьба (типи Е та D за Frankel).

Таким чином, аналіз віддалених результатів лікування пацієнтів основної групи, яким проведено інтенсивну нетривалу (2–3 тижні) антибактеріальну терапію з урахуванням чутливості МБТ до АБП і хірургічне втручання з використанням телескопічного титанового розсувного кейджа, показав високу ефективність запропонованої методики.

Подальше підвищення ефективності лікування хворих на ТС, на нашу думку, залежатиме, насамперед від своєчасної діагностики захворювання, вивчення кровозабезпечення спинного мозку, розроблення схем направленої нейровазотропної терапії, удосконалення методів нейростимуляційного лікування.

У процесі роботи вивчено також частоту ускладнень, що виникли в післяопераційному періоді в пацієнтів обох груп (табл. 4). До найближчих ми віднесли безпосередньо пов'язані з операцією, що розвинулися протягом 2–3 міс. після

Таблиця 3
Віддалені результати лікування хворих на туберкульозний спондиліт

Результат лікування	Група пацієнтів			
	I		II	
	абс.	%	абс.	%
Відмінний	14	46,7	8	26,7
Добрий	8	26,7	7	23,3
Задовільний	4	13,3	7	23,3
Незадовільний	—	—	3	10,0
Не простежено	4	13,3	5	16,7

Таблиця 4
Структура ускладнень у найближчому та віддаленому післяопераційному періодах

Ускладнення	Кількість у групах пацієнтів	
	I	II
Післяопераційна пневмонія	1	1
Ексудативний плеврит	—	1
Місцеві запальні (серозне)	2	2
Прогресування захворювання	0	2
Нагноєння післяопераційної рани	1	1
Переломи, зміщення автотранспланта, кейджа	0	3

неї: нагноєння операційної рани, відходження шовкових і кетгутових лігатур; пневмонію, ексудативний плеврит; загострення запального процесу з утворенням нориць; некроз шкірних країв рани та її вторинне загноєння. Як віддалені —

класифікували переломи та зміщення автотрансплантата чи кейджа, прогресування деформації в зоні специфічного враження хребта. Їх виявили через 4–6 міс. і більше після операції. Усього констатовано 4 (13,32 %) ускладнення від загальної кількості операцій I групи, 10 (33 %) — II.

Слід зазначити, що з 30 хворих I групи лише 5 осіб змінили роботу, 7 отримали інвалідність III групи, 18 — II, інші через 6–8 міс. повернулися до попередньої діяльності.

Середній термін стаціонарного лікування в пацієнтів I групи був суттєво меншим, ніж у II — (96 ± 12) днів проти (190 ± 21) днів. Ми вважаємо, що така суттєва відмінність у термінах стаціонарного лікування зумовлена перш за все, з подальшим призначенням АБТ етіологічної діагностики, з виявленням чутливості МБТ до АБП, проведенням короткотермінової інтенсивної передопераційної підготовки та використанням під час хірургічного втручання сучасних конструкцій для переднього спондилодезу, що дає змогу значно раніше починати реабілітаційні заходи та вертикалізацію прооперованих пацієнтів.

Висновки

Запропонована методика хірургічного лікування ТС із використанням сучасних досягнень вертебрології (зокрема, встановлення телескопічних титанових кейджів) після короткотермінової інтенсивної антибактеріальної терапії з урахуванням результатів етіологічної діагностики є перспективною.

На підставі порівняльного дослідження ефективності лікування пацієнтів I і II груп визначено, що використання запропонованої методики дало змогу суттєво покращити результати завдяки значному скороченню етапу підготовки до радикальних операцій, зниженню кількості ускладнень, скороченню термінів стаціонарного лікування та поліпшенню якості життя хворих.

Конфлікт інтересів. Автори декларують відсутність конфлікту інтересів.

Список літератури

1. Диагностика и лечение внелегочного туберкулеза : Практическое руководство / Под ред. М. И. Перельмана, Ю. Н. Левашева. — М. : Медицина и жизнь, 2002. — 60 с.
2. Корнев П. Г. Хирургия костно-суставного туберкулеза : в 3 т. / П. Г. Корневу. — Л. : Медицина, 1971. — 550 с.
3. Establishing the diagnosis of tuberculous vertebral osteomyelitis / J. D. Colmenero, J. D. Ruiz-Mesa, R. Sanjuan-Jimenez, [et al.] // *European Spine Journal*. — 2012. — Vol. 22 (S4). — P. 579–586. — DOI:10.1007/s00586-012-2348-2.
4. Перельман М. И. Фтизиатрия : национальное руководство / М. И. Перельман. — М. : ГЭОТАР-Медиа, 2007. — 512 с.
5. Garg R. K. Spinal tuberculosis: a review / R. K. Garg, D. S. Somvanshi // *The Journal of Spinal Cord Medicine*. — 2011. — Vol. 34 (5). — P. 440–454. — DOI: 10.1179/2045772311Y.0000000023.
6. Костно-суставной туберкулез / Под ред. Ю. Н. Левашева, А. Е. Гарбуза. — М. : Медицина и жизнь, 2003. — 294 с.
7. Ульрих Э. В. Вертебрология в терминах, цифрах, рисунках / Э. В. Ульрих, А. Ю. Мушкин — СПб. : ЭЛБИ-СПб, 2004. — 190 с.
8. Експериментальне моделювання туберкульозного спондиліту / Г. Г. Голка, В. В. Веснін, О. Г. Фадєєв [та ін.] // *Травма*. — 2018. — Т. 19, № 5. — С. 68–75. — DOI: 10.22141/1608-1706.5.19.2018.146647.
9. Корж А. А. Оперативные доступы к грудным и поясничным позвонкам / А. А. Корж, Р. Р. Тальшинский, Н. И. Хвисьюк. — М. : Медицина, 1968. — 204 с.

Стаття надійшла до редакції 21.02.2019

OPTIMIZATION OF TREATMENT OF PATIENTS WITH TUBERCULOSIS SPONDYLITIS

G. G. Golka, V. V. Vesnin, V. V. Burlaka, A. O. Oliynyk, O. G. Fadeyev

Kharkiv National Medical University, Ukraine

✉ Grigoriy Golka, MD, Prof. in Traumatology and Orthopaedics: gr_golka@ukr.net

✉ Volodymyr Vesnin: vesninagroup@gmail.com

✉ Volodymyr Burlaka: byrvv@rambler.ru

✉ Anton Oliynyk: aolejnic174@gmail.com

✉ Oleg Fadeyev: fadeev1961@icloud.com