

УДК 599.362.2:591.4(477.8)

А. А. Саварин

**ОБ АНОМАЛИЯХ И ПАТОЛОГИИ СВОДА ЧЕРЕПА КРОТА
ОБЫКНОВЕННОГО (*TALPA EUROPAEA* LINNAEUS, 1758)
НА ЮГО-ВОСТОКЕ БЕЛАРУСИ**

Гомельский государственный университет им. Ф. Скорины,
г. Гомель, Беларусь; e-mail: a_savarin@mail.ru

Ключевые слова: *Talpa europaea*, свод черепа, патофизиологические процессы, патология, аномалия.

Крот обыкновенный (*Talpa europaea* Linnaeus, 1758) – один из наиболее распространенных видов мелких млекопитающих на территории Беларуси. Несмотря на важную роль в наземных биогеоценозах, комплексные исследования экологии данного вида насекомоядных (Insectivora) млекопитающих не проводились в республике с середины XX века [1]. Отсутствуют даже сведения по метрическим и фенетическим характеристикам обыкновенного крота отдельных регионов Беларуси.

Нами ранее [2] проанализирована серия черепов взрослых особей из коллекции к. б. н. П. П. Григорьева (n = 43), собранной этим специалистом в 1950 г. в различных областях Белоруссии (быв. Барановичской, быв. Полоцкой, быв. Пинской, Гомельской и Витебской). В 11 черепах (25,6 %) выявлено сильное локальное истончение свода черепа вследствие сближения наружной (*lamina externa*) и внутренней (*l. interna*) пластинок из-за уменьшения слоя губчатого вещества (*diploe*). Эта патология наблюдалась у особей обоих полов в независимости от поры года (даты поимки). Другие морфо-анатомические изменения в указанной серии черепов не выявлены.

В последние годы [3] у особей вида, обитающих на юго-востоке страны, обнаружены одонтологические аномалии: изменение количества предкоренных зубов (в 7,7 % случаев), наличие дополнительного шва на твердом небе (2,6 %), гипоплазия второго и третьего нижних резцов (10,3 %). Причем, полученная частота встречаемости вариаций количества зубов не согласуется с высказанной [4] точкой зрения о географической изменчивости зубов обыкновенного крота. Данный факт может свидетельствовать как о генетической индивидуальности кротов, обитающих на юго-востоке Беларуси, так и о воздействии некоторых патогенных факторов.

Средняя продолжительность жизни крота в естественных условиях региона составляет около 2–3 лет, что соответствует таковой и у другого обычного представителя насекомоядных млекопитающих северного

белогрудого ежа (*Erinaceus concolor roumanicus* Barrett-Hamilton, 1900). В этой связи представляет интерес сравнение разнообразия аномальных и патологических морфо-анатомических изменений свода черепа и выявления частоты их встречаемости у обыкновенного крота и белогрудого ежа, а также анализ многолетних выборок, временной диапазон получения которых составляет около 50 лет (коллекция П. П. Григорьева и автора статьи).

Важнейшими, по нашему мнению, биолого-экологическими особенностями крота (по сравнению с ежом), способными существенно влиять на течение патофизиологических процессов в костной ткани черепа и ЦНС, являются относительное постоянство температуры почвенной среды и отсутствие зимней спячки.

Следует заметить, что на кротах и ежах паразитирует большое количество эктопаразитов (прежде всего, блох и клещей) [5, 6 и др.], способных передавать патогенные микроорганизмы и вирусы, поражающие и ЦНС (например, клещевой энцефалит и болезнь Лайма).

Главная цель исследований – выявить динамику патоморфологических изменений в своде черепа млекопитающих юго-восточного региона Беларуси. Поставленная цель требует скрупулезного морфоанатомического анализа имеющихся коллекционных фондов. Коллекционный материал должен послужить основой для выработки единой методики диагностики и дифференциации аномалий и патологий черепа и для создания аннотированного каталога этих изменений у млекопитающих.

МАТЕРИАЛ И МЕТОДЫ

Материалом для работы послужили личные сборы автора 1994–2010 гг. Мертвые зверьки ($n = 39$) были найдены в различных лесных фитоценозах (дубрава орляковая, сосняки черничный и мшистый) юго-востока Беларуси (Гомельский лесхоз). Массовая гибель кротов в летнее время является обычным явлением, наблюдается и на территории Украины [7].

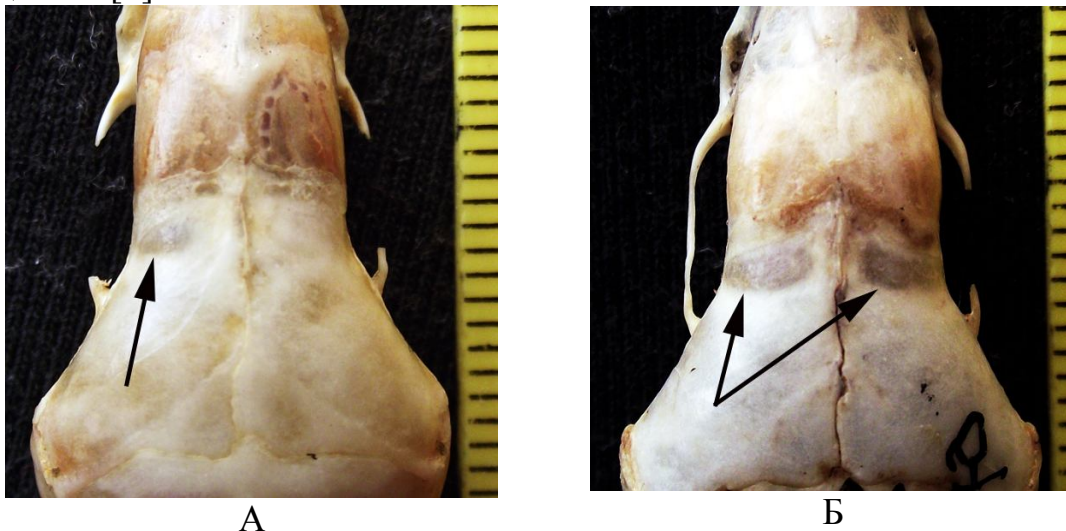
Возраст особей определяли по степени стертости клыков. Истончение костной ткани (после разбора черепа на отдельные кости) определялось путем измерения ее толщины штангенциркулем. При осмотре целого (не разобранного на отдельные кости) черепа истонченные лобные кости имеют более темную окраску.

Череп хранятся в коллекции автора.

РЕЗУЛЬТАТЫ И ОБСУЖДЕНИЯ

В просмотренной серии черепов обыкновенного крота диагностируется одна форма патологии (рис. 1) и две аномалий (рис. 2, 3).

Патологическое истончение костной ткани наблюдалось в различных участках свода черепа (даже в затылочном), но чаще всего в передней части теменных костей, на границе с лобными костями. Истончение может быть как лево- или правосторонним (рис. 1 А), так и двусторонним (рис. 1 Б); оно обнаруживается и у самцов, и у самок в независимости от даты находки (гибели) зверька. Такая же форма патологии свода черепа диагностировалась в анализируемом ранее коллекционном материале обыкновенного крота, собранном П. П. Григорьевым [2], а также у северного белогрудого ежа (но в лобных костях) с территории Беларуси в более 50 % случаев [8]. Хорошо известно из медицинской литературы, что истончение костной ткани мозгового отдела является достоверным признаком протекающих в нейрокраниуме патофизиологических процессов [9].

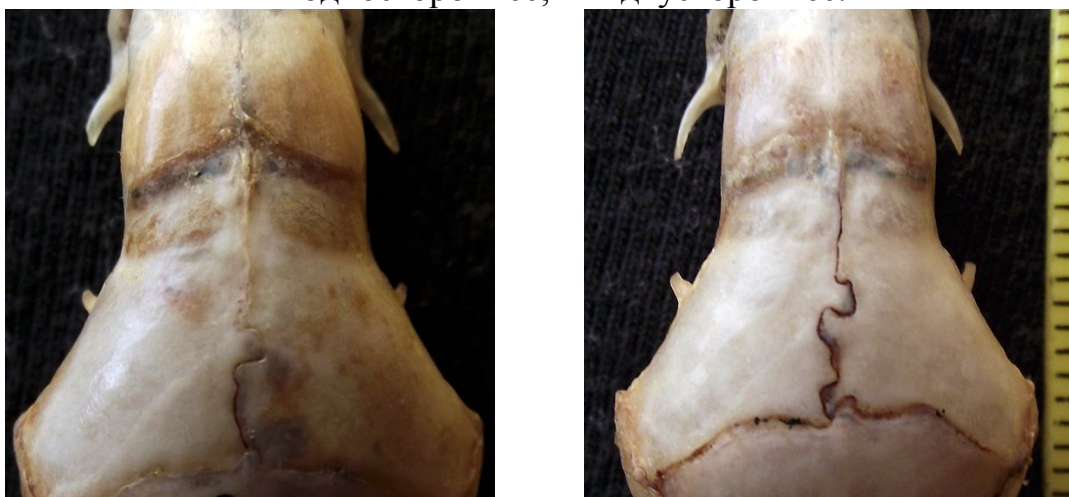

А

Б

Рисунок 1. Истончение свода:

А – одностороннее; Б – двустороннее.



А

Б

Рисунок 2. Искривление сагиттального шва (впячивания):

А – одностороннее; Б – двустороннее.

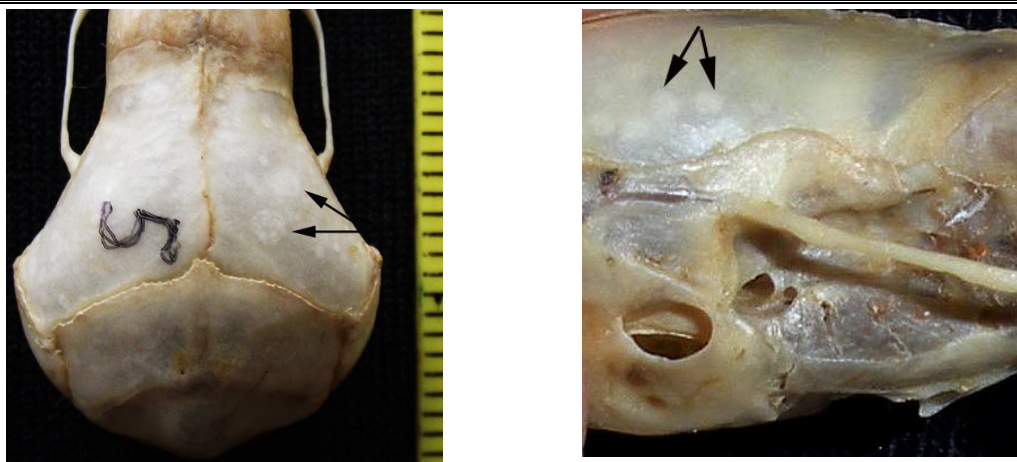

Рисунок 3. Участки просветления костной ткани.

Искривление стреловидного (сагиттального) шва выражалось в наличие крупных округлых (1–1,5 мм) впаиваний, которые, могли быть как односторонними, так и двусторонними (рис. 2). Такие изменения формы швов усиливают прочность соединения прилегающих костных тканей и являются адаптивно-приспособительными на возрастание внутричерепного давления.

Вторая форма аномалий свода черепа – наличие округлых или продолговато-овальных (чаще всего около 1,0 мм в диаметре), нередко многочисленных участков просветления костной ткани. С наружной (*l. externa*) и внутренней (*l. interna*) поверхности эти участки никаких видимых морфо-анатомических изменений не имели.

На основе анализе работ [10, 11 и др.] можно предположить два пути происхождения подобной аномалии:

- отложение дополнительных солей кальция (обызвествление), которые происходят при поствоспалительных поражениях головного мозга и целом ряде паразитарных заболеваниях;
- пятнистый остеопороз, наблюдаемый при остро протекающих патологических процессах.

Для подтверждения высказанных предположений необходимо исследовать микроструктуру костной ткани с использованием оптической техники.

Рассматриваемые морфоанатомические изменения черепа у особей обыкновенного крота выявляются с различной частотой (табл. 1). У абсолютного большинства особей регистрируется только истончение свода.

Анализ результатов исследований позволяет сделать следующие предварительные выводы:

1. Истончения свода черепа у обыкновенного крота проявляются в течение всего года в независимости от пола особей. Данный факт свидетельствует о хроническом характере патофизиологических процессов

в популяции. Частота встречаемости указанного патоморфологического изменения теменных костей составляет около 85 % , что сопоставимо с таковой (более 50 %) у особей северного белогрудого ежа, обитающего на юго-востоке Беларуси. По нашему мнению, патофизиологические процессы в черепе и ЦНС зверьков обоих видов насекомоядных млекопитающих являются одним из мощных факторов элиминации. Это объясняет причину малой доли в популяциях обоих видов зверьков особей старших возрастных групп и сравнительно малую среднюю продолжительность жизни.

Таблица 1. Морфологические особенности свода черепа крота обыкновенного (n = 39) на юго-востоке Беларуси

Характеристика	Варианты (вариации), характер изменчивости	Частота встречаемости
Истончение теменных костей	округлые «окна» до 4 мм длины и 2 мм ширины, могут быть «сетчатыми»	84,6 %
Искривления сагиттального шва (впячивания 1,0–1,5 мм)	одно- и двустороннее впячивания встречаются с частотой 1 : 1	15,4 %
Участки просветления костной ткани округлой или овальной формы	от нескольких мелких (0,3–0,5 мм) «точек» до округлых пятен 1,75 мм	20,5 %

2. Частота встречаемости истончения теменных костей в 3,3 раза превышает аналогичный показатель, полученный при анализе коллекции П. П. Григорьева [2], что может свидетельствовать о нарастании в последние десятилетия патофизиологических процессов в популяциях обыкновенного крота. Однако, нельзя отрицать и того, что, возможно, это является только особенностью популяции юго-востока Беларуси (так как большая часть выборки [1] получена не на территории Гомельской области).

3. Выявленные аномалии (значительные искривления сагиттального шва и участки просветления костной ткани округлой формы) являются адаптивно-приспособительными изменениями, возникшими вследствие происходящих патофизиологических процессов в нейрокраниуме, и находятся в соответствии с зарегистрированной формой патологии.

Полученные результаты указывают на актуальность и медико-эпидемиологическую целесообразность широких микробиологических исследований кротов Беларуси, которые до сих пор не проводились.

Важной задачей дальнейших исследований считаем изучение морфологии внутренней поверхности свода черепа данного вида. Высокая информативность и значимость подобной работы доказаны [12].

Представляет особый интерес диагностика аномальных и патологических изменений черепа у кротов, обитающих на территории Украины, и выявление на этой основе закономерностей патофизиологических процессов.

Автор благодарит рецензента за высказанные замечания.

ЛИТЕРАТУРА

1. Григорьев П.П. Экология крота в Белорусской ССР (материалы по биологическим основам промысла): Автореф. дис. ... канд. биол. наук; БГУ им. В. И. Ленина. – Минск, 1956. – 15 с.
2. Саварин А.А. Предварительные сведения по патологии мозгового отдела черепа европейского крота Беларуси (по материалам П. П. Григорьева, 1950–1954 годы) // Экологические проблемы Полесья и сопредельных территорий: Материалы VII Международной научно-практической конференции (Гомель, 19–21 октября 2005 г.). – Гомель, 2005. – С. 173–175.
3. Саварин А.А. Одонтологическая изменчивость у крота обыкновенного (*Talpa europaea* Linnaeus, 1758) на юго-востоке Беларуси // Весці БДПУ. Сер. 3. – 2011. – № 3. – С. 13–17.
4. Юдин Б.С. Насекомоядные млекопитающие Сибири. □ Новосибирск: Наука, 1989. – С. 52–53.
5. Kocianova E., Kožuch O. A contribution to the parasite fauna in winter nests of the common mole (*Talpa europaea* L.) and incidence of its infection with tick-borne encephalitis virus (TBE) and rickettsia *Coxiella burnetii* // Folia Parasitologica. – 1988. – № 35. – P. 175–180.
6. Панасенко Н.А., Канівець В.М., Лашенко В.Ф. До вивчення паразитофауни крота європейського в умовах дендропарка «Тростянець» НАН України // Збірник наукових праць викладачів природничо-географічного факультету. – Ніжин: Ніжинський державний університет імені Миколи Гоголя, 2009. – Вип. 3. – С. 10–20.
7. Абеленцев В.І., Підоплічко І.Г., Попов Б.М. Загальна характеристика ссавців. Комахоїдні, кажани / – К.: Видавництво АН Української РСР.– 1956. – С. 100–102. – (Фауна України. Том 1, вип. 1).
8. Саварин А. А. Патологические деформации черепа белогрудого ежа, *Echinaceus concolor* (Echinaceidae, Insectivora) из Белорусского Полесья // Вестник зоологии. – 2006. – № 6. – С. 549–554.
9. Рентгенодиагностика заболеваний и повреждений черепа / Коваль Г. Ю., Даниленко Г. С., Нестеровская В. И. и др. – К.: Здоровье, 1984. – 376 с.
10. Линденбратен Л.Д. Методика изучения рентгеновских снимков. – М.: Медицина. – 1971. – 352 с.
11. Михайлов А.Н. Рентгеносемиотика и диагностика болезней человека: Справ. пособие. – Минск: Вышэйшая школа. – 1989. – 608 с.
12. Саварин А.А. О морфологии внутренней поверхности свода черепа северного белогрудого ежа (*Echinaceus concolor roumanicus* Barrett-Hamilton, 1900) с территории Беларуси // Известия Смоленского государственного университета. – 2012. – №. 3(19). – С. 273–281.

A. A. Savarin

ON THE ANOMALY AND PATHOLOGY OF SKULL SURFACE IN THE EUROPEAN MOLE (*TALPA EUROPAEA* LINNAEUS, 1758) ON THE TERRITORY OF SOUTH-EASTERN BELARUS

Keywords: *Talpa europaea*, skull surface, pathophysiologic processes, pathology, anomaly.

The article provides the description of anomalies and pathology of collected samples of *Talpa europaea*. The data were obtained in 1994–2010. Natural life expectancy of a mole does not exceed 2–3 years, which is caused by the factors of pathophysiologic nature.

A. A. Саварін

ПРО АНОМАЛІЇ ТА ПАТОЛОГІЇ ПОВЕРХНІ ЧЕРЕПА ЄВРОПЕЙСЬКОГО КРОТА (*TALPA EUROPAEA* LINNAEUS, 1758) НА ТЕРИТОРІЇ ПІВДЕННО-СХОДУ БІЛОРУСІ

Ключові слова: *Talpa europaea*, поверхня черепу, патофізіологічні процеси, патології, аномалія.

У статті приводиться опис аномалій та патології зібраних зразків *Talpa europaea*. Матеріал був зібраний в 1994–2010 рр. Тривалість життя крота в природних умовах не перевищує 2–3 років, що обумовлено впливом факторів патофізіологічної природи.