УДК 616.22—006.61+616.21—006—08

ТРЕХМЕРНАЯ РЕКОНСТРУКЦИЯ И ВИРТУАЛЬНАЯ ЭНДОСКОПИЯ ЗЛОКАЧЕСТВЕННЫХ ОПУХОЛЕЙ ГОРТАНОГЛОТКИ И ГОРТАНИ

В. Н. Соколов; З. Н. Шавладзе, Н. В. Пилипюк, Ф. Д. Евчев, Е.П.Овчаренко, Е.Ю.Мирза
Одесский национальный медицинский университет (Украина).
Медицинский радиологический научный центр Российской академии медицинских наук (Обнинск)

Актуальность проблемы. Гортань и гортаноглотка по частоте поражения занимают одно из ведущих поражений шеи и по частоте встречаемости занимают 6-е место по распространенности во всем мире и такое же место в Украине и составляют от 5,5 до 7,5 % больных на 100000 человек. Причем до настоящего времени как в России, так и в Украине до 70% пациентов, заболевших раком гортани, выявляются в III-IV стадиях заболевания, где частота развития метастазов составляет от 40-60 % случаев. Как отмечают ряд авторов (В.И. Чиссов с соавт.), одной из основных причин позднего распознавания рака гортани является ошибочная диагностическая тактика. Неудовлетворительное состояние ранней диагностики отражается на отдаленных результатах выживаемости. Так пятилетняя выживаемость при T3N0M0 составляет 58-60 %, при T4 — 34% и даже меньше.

Попытки улучшить эту статистику пока не увенчались успехом.

Выбор адекватного метода диагностики рака гортани определяется целым комплексом, включая локализацию опухоли, ее объем, распространение, форму роста и степень ее злокачественности.

Поэтому все попытки улучшить методические подходы своевременной диагностики заболевания являются оправданными, и все усилия специалистов должны быть направлены на усовершенствование методов диагностики.

Вопрос использования спиральной компьютерной томографии, особенно виртуальной эндоскопии, в клинической практике остается открытым до настоящего времени.

Объясняется это рядом причин: отсутствием серьезных научных исследований, проведенных в специализированных лечебных учреждениях. Имеющиеся сообщения в России, Украине и других странах представили значительный интерес, но не до конца раскрыли возможности реконструктивной и виртуальной ларингоскопии (А.Л. Юдин с соавт.; А.А. Сперанская и В.М.Черемисин; Кармазановский Г.Г.; А.И. Крадинов с соавт. 2006; М.Прокоп и М. Галански; Harnsberger H. Ric., Michelle A., Shwarz (2008);В.И. Амосов с соавт.,2009 г.)

Целью данной работы явилась большая разработка методических приемов при проведении спиральной компьютерной томографии, включая использование 3Д-реконструкцию и виртуальную эндоскопию при подозрении на злокачественные опухоли гортаноглотки и гортани.

Материалы и методы.

Обследовано 315 пациентов из отделения онколор патологии Одесской городской клинической больницы № 11 и медицинского радиологического центра Российской академии медицинских наук (Обнинск).

Обследования пациентов с подозрением на рак проводилось с использованием широко распространенного в Европе 4-х срезового КТ "ASTEION SUPER 4" фирмы ТОШИБА (Япония), укомплектованного рабочей станцией "VITREA-2" фирмы "VITAL IMAGES Inc."(США).

С помощью специального компьютерного обеспечения анализировались и обобщались тысячи срезов, которые воспроизводились на экране монитора.

При этом использовались различные опции: алгоритм проекции оттененных поверхностей SSD (Shaded Surface Display); алгоритм представления объема (VRT) с узким диапазоном КТ-чисел; алгоритм проекций максимальной интенсивности, известный как MIP (Maximum Intensity Projection); алгоритм многоплоскостной объемной реформации MPR (Multi Planar Volum Reformating); программный пакет Navigator, включающий программу "пути пролета" (flight path), позволяющий получать подобно эндоскопическому исследованию внутренний рельеф гортаноглотки и гортани.

Виртуальная эндоскопия позволяла проходить навигатору (курсору) даже через резко выраженное сужение, характеризуя наличие инфильтрации или объемного образования.

Мы оптимизировали ряд протоколов, приблизив их к проводимой клинической практике — оптимизировались углы наклона гентри и углы просмотра от 45 до 120°, проводилось изменение ширины окна, необходимое для изучения костей и хряща.

Результаты и обсуждения

По данным комплексного клинико-инструментального обследования, включившего выполнение МСКТ, диагноз рак гортани и гортаноглотки был установлен у 315 пациентов. Результаты компьютерной томографии сопоставлялись с данными традиционных методов обследования и хирургических вмешательств. Во всех случаях опухоль

имела строение плоскоклеточного рака разной степени дифференцировки. Анализ компьютерных томограм у больных, страдающих раком гортани, включал выявление опухоли, определение характера ее роста и взаимоотношение опухоли с окружающими органами: трахеей, гортаноглоткой, щитовидной железой, магистральными кровеносными сосудами, хрящевыми структурами. Кроме того, мы анализировали состояние региональных лимфатических узлов на предмет их возможного метастатического поражения.

Предварительное распределение пациентов по стадиям было следующим: рак гортани —T2N0M0 — 72 пациента, T3N0M0 — 90 пациентов,T4N0M0 — 26 пациентов; рак гортаноглотки — T2N3M0 — 50 пациентов,T3N0M0 — 50 пациентов,T4N0M0 — 27 пациентов. Среди них мужчин было-210 пациентов, женщин — 105. Возраст больных колебался от 40 до 75 лет.

У всех обследованных нами больных обнаружена злокачественная опухоль гортани, гортаноглотки, определена распространенность процесса, установлена стадия заболевания. Диагноз у большинства пациентов был подтвержден патогистологическим изучением удаленного новообразования. У большинства оперированных больных макроструктура опухоли сопоставлялась с изображениями, полученными при виртуальной эндоскопии.

Рак гортаноглотки

Распознавание на ранних стадиях крайне затруднительно из-за особенностей места их первичного возникновения и подслизистого распространения. Чаще всего это опухоли грушевидных синусов, опухоли задней стенки, опухоли позадиперстневидной области. Эндофитный рост опухоли диагностировали на основании инфильтрации стенок гортаноглотки, грушевидных синусов, рас-пространения на связочный аппарат. Экзофитная опухоль определялась в виде объемного образования, вдающегося в просвет гортаноглотки со стенозированием нижележащих отделов. Важным моментом оценки рака гортаноглотки в диагностическом изображении является:

-объем опухоли;
-вовлечение в процесс грушевидных синусов;
-инвазия хрящей;
-инвазия превертебральных мышц.

Эндофитный рост опухоли диагностировали на основании инфильтрации стенок гортаноглотки, грушевидных синусов, распространения на связочный аппарат.

Экзофитная опухоль определялась в виде объемного образования, вдающегося в просвет гортаноглотки со стенозированием нижележащих отделов.

При эндофитных формах часто возникали затруднения из-за сложности их дифференциации с воспалительными процессами, которые часто сопровождали опухоли. В таких случая мы прибегали к внутривенным контрастированиям: вводился визипак или омнипак (70-100мл). В артериальную фазу отмечалось накопление опухолью контраста, а при некротизации опухоли его накопление определялось на периферии, вокруг некротизированных участков. По данным проведенного нами исследования, накопление контрастного препарата опухолью гортаноглотки выявлено у 51 пациента (94,4%). Хуже определялось накопление контраста в заперстневидном отделе гортаноглотки.Вероятнее всего эта часть гортаноглотки плохо снабжена сосудами и опухоль чаще всего некротизирована и не накапливает контраст.

Рак гортани подразделяется на:

– рак верхнего отдела (надсвязочного пространства);
– рак среднего отдела (связочного пространства);
– рак подсвязочного пространства.

Компьютерная томография позволяла оценить характер роста опухоли. Во многом это было возможно благодаря проведению исследования при фонации. Мы наблюдали опухоли гортани с экзофитным, эндофитным и смешанным ростом с преобладанием экзофитного либо подслизистого компонента. Экзофитный или преимущественно экзофитныйф рост установлен в 34% наблюдений. В 66% больных установлен инфильтративный либо смешанный рост опухоли с преобладанием подслизистого компонента. Проведение исследования с внутривенным контрастированием позволяло получить довольно важную информацию о локализации опухоли, протяженности поражения гортани и распространении поражения на окружающие органы. При инфильтративном или смешанном росте опухоли с преобладанием подслизистого компонента роста накопление контрастного препарата опухолью установлено у 80,2 % пациентов. При экзофитном или преимущественно экзофитном характере роста накопление контрастного препарата опухолью установлено в 60,3% Применение контрастирования позволяло с высокой точностью высказаться о взаимоотношении опухоли с элементами хрящевого каркаса.

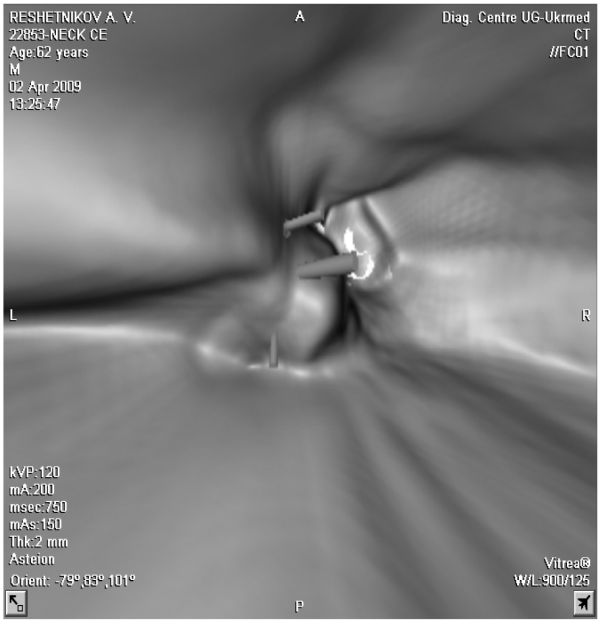

Рис. 1. Рак гортаноглотки с поражением левого грушевидного синуса

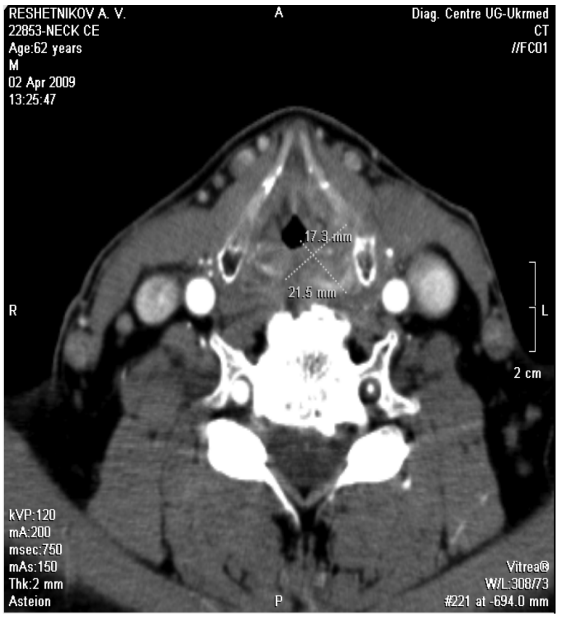

Рис. 2 а. Рак гортаноглотки в аксиальной проекции

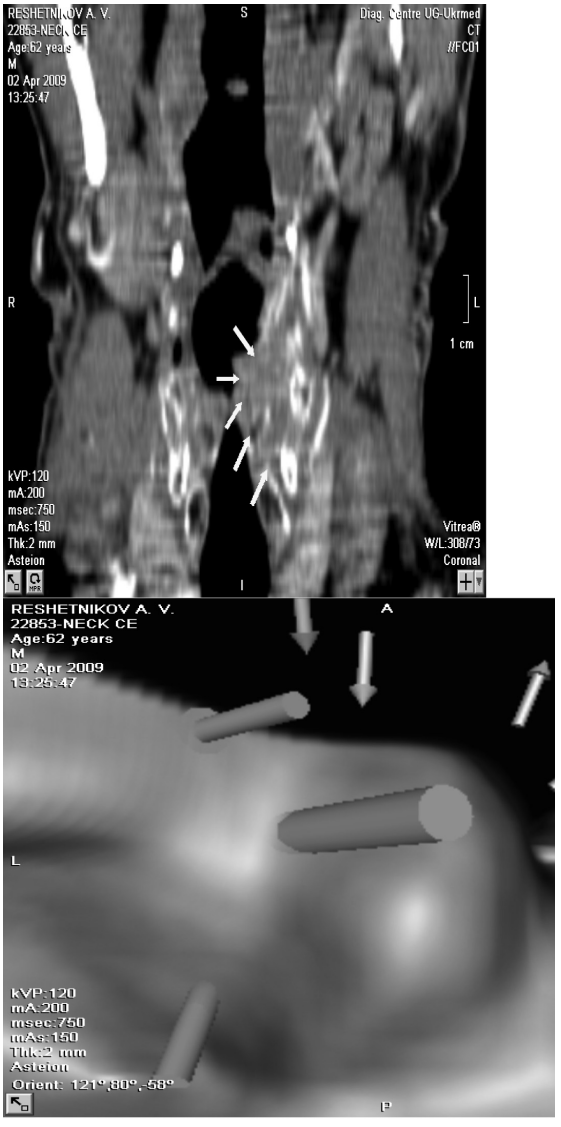

Рис. 2 б. Рак гортаноглотки с поражением левого грушевидного синуса (фронтальная проекция и виртуальная эндоскопия)

Рак надсвязочного отдела гортани

Характеризуется при КТ как новообразование надгортанника с распространением на черпало-надгортанные складки, распространением процесса на грушевидный синус, преднадгортанное пространство.

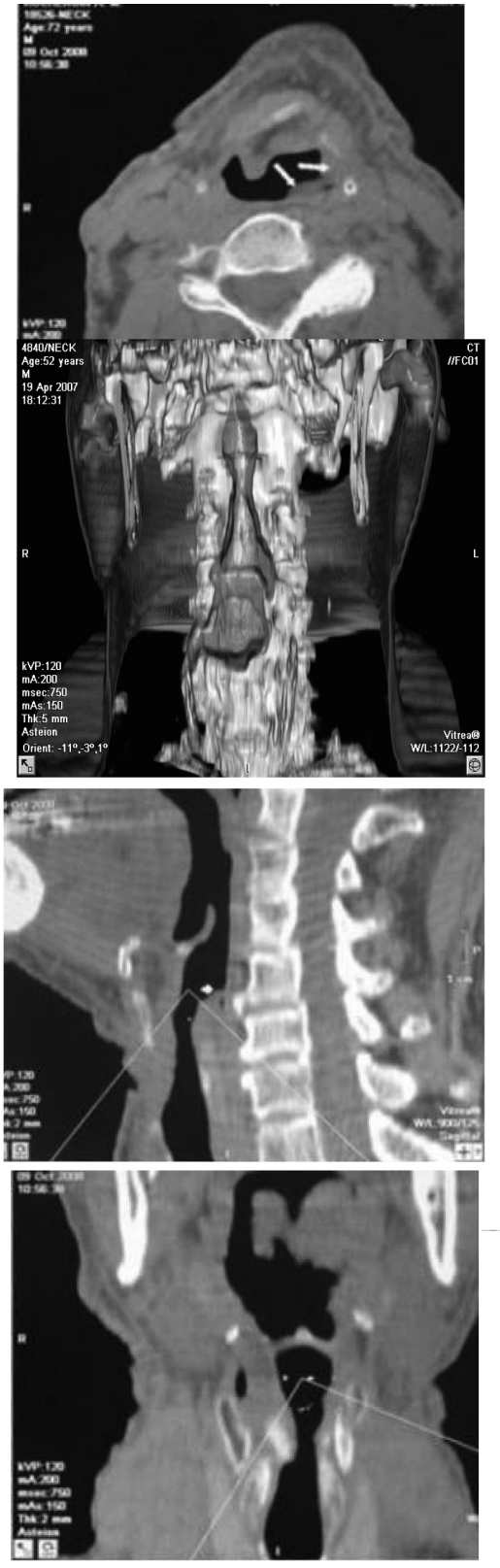

Рис. 3. Рак надсвязочного отдела (аксиальная, сагиттальная, фронтальная и виртуальная проекции)

Вследствие подслизистого роста опухоли обычно распознаются в далеко зашедшей стадии и требуют особого внимания для своего выявления, определения распространенности с целью решения вопроса хирургического, химиотерапевтического лечения или лучевой терапии.

В ряде случаев наблюдается прорастание опухоли из вестибулярной складки в гортаноглотку. Распространение рака может происходить не только по горизонтали, но и на голосовые складки.

При раке надсвязочного отдела гортани при КТ определяются умеренное увеличение масс, инвазирующих надгортанник с распространением на черпало-надгортанные складки.

При проведении СКТ рекомендуется использование мультипланарной реконструкции и все вышеперечисленные опции. Мы спользовали 2 протокола СКТ исследования:

1 протокол — аксиальный скан от нижней челюсти до ключицы с введением максимального количества контраста (в основном 100 мл).Толщина среза при этом должна составлять 3 мм;

2 протокол — от подъязычной кости до перстневидного хряща.

Рак связочного отдела гортани

Это уровень истинных голосовых связок. Опухоль возникает на поверхности слизистой истинной голосовой связки и чаще всего имеет инфильтрирующий рост, реже опухоль представлена в виде экзофитных масс.

Следует отметить, что 95% злокачественных опухолей принадлежит карциноме гортани, из них в 60% случаев поражаются голосовые связки.

Гортань очень богата лимфатической системой, и метастазирование при раке связочного пространства наблюдается в 35% случаев.

СКТ позволяет определить стадию заболевания. Так при опухоли Т1 — определяется лимитированное поражение связок с нормальной их подвижностью,при Т2 — распространение опухоли в надсвязочное или подсвязочное пространство с ограничением подвижности голосовых связок, при Т3 — ограниченное движение голосовых связок, при Т4 — инвазия хрящей, экстрагортанное распространение в мягкие ткани.

Распространение опухолей связочного пространства происходит: кпереди — к передней комиссуре, кзади — к черпаловидным или перстневидным хрящам, книзу — в подсвязочное пространство, кверху — в надглоточное или параглоточное пространство.

При обычном стандартном томографическом обследовании на томограммах видна асимметричная мягкотканная ткань на мягком рентгеновском снимке шеи, при СКТ также определяется асимметричная мягкотканная ткань над истинными голосовыми связками, но более четче дифференцируются детали опухолевого образования, реже выявляется экзофитный компонент опухоли, который интенсивно накапливает контраст. При экзофитном или преимущественно экзофитном характере роста накопление контрастного препарата установлено в 41 случае наблюдений (60,3%). При ин-

Рис. 4. Рак связочного отдела гортани (фронтальная, аксиальная проекции и виртуальная эндоскопия)

фильтративном или смешанном с преобладанием подслизистого компонента роста этот показатель был выше и составлял 80,4% (115 пациентов).

В артериальную фазу контрастирования отмечалось накопление контрастного препарата периферическими отделами опухоли. В паренхиматозную и венозную фазы происходило контрастирование ее более глубоко лежащих отделов. Следует отметить, что контрастирование опухоли после внутривенного введения контраста могло быть как однородным, так и неоднородным. Неравномерное накопление было обусловлено наличием зон некроза в ее массиве. При этом гиповаскулярные участки, соответствующие фокусам распада, могли располагаться как в центральной части опухоли, так и в поверхностных отделах.

Во время проведения МСКТ важной задачей являлась оценка состояния хрящевого каркаса горта-

Рис. 5. Метастазы в регионарные лимфоузлы (подбородочные и шею)

ни. Инвазия хрящевого каркаса выявлена у 46 больных раком гортани (21,8%). При исследовании с внутривенным контрастированием можно было с высокой точностью высказатся о взаимоотношении опухоли с элементами хрящевого каркаса. Возможность точной оценки была связана с различной степенью накопления препарата опухолью и окружающими ее анатомическими образованиями. Нами установлены следующие семиотические признаки, свидетельствующие об инвазии хрящевого каркаса:

– краевая деструкция хряща со стороны внутренней надхрящницы либо деструкция всей толщи хряща;
– деструкция в сочетании с наличием участков обызвествления в структуре хряща, вздутие хряща на месте прилежания к нему опухоли и оттеснение ею сохранной его части, при этом следует отметить, что опухоли, первично возникшие в желудочках гортани, распространяются подслизисто, что затрудняет их диагностику и выбор метода лечения.

Дифференциальная диагностика такая же, как и при раке надсвязочного пространства: ревматоидный артрит голосовых связок, саркоидоз гортани, хондросаркома, аденоидная кистозная карцинома. Прогноз хороший, если опухоль выявляется на ранней стадии, 5-ти летняя выживаемость составляет 75%.

Рак подсвязочного отдела гортани

Опухоль подсвязочного пространства характеризуется возникновением рака на слизистой оболочке в любой части подсвязочного пространства гортани. Опухолевая инфильтрация идет от нижней границы голосовой связки к нижнему краю перстневидного хряща. Опухоль может распространяться кпереди через перстневиднощитовидную мембраму в щитовидную железу, кзади — в перстневидный хрящ и пищевод, и ниже — в просвет трахеи и хрящевые кольца.

Четкие границы поражения опухоли часто отсутствуют.

В 90% случаев при данной локализации рака наблюдается инфильтративно-язвенная форма роста опухоли, реже — протекатние в виде экзофита.

Проведение ларингоскопии и обычного томографического обследования крайне затруднительно, что обусловлено подслизистым ростом раковой опухоли. СКТ обладает значительными преимуществами при выявлении данной патологии.

При раке подсвязочного отдела гортани определяется обширное распространение процесса на прилежащие органы (щитовидная железа) и мягкие ткани шеи, деструкция хрящей гортани и стенозирование. Подслизисто раковая опухоль распространяется гораздо дальше своей видимой части, что необходимо учитывать при планировании лучевой терапии или резекции гортани.

Заключение

Использование трехмерной реконструкции и виртуальной эндоскопии рака гортаноглотки и гортани методом мультиспиральной компьютерной томографии дает возможность определить анатомо-топографические особенности исследуемого участка; уточнить локализацию опухоли, форму, размер, объем опухоли; определить состояние костных, хрящевых и мягких тканевых структур; определить эффективность проводимой терапии; определить вовлечение в процесс лимфоузлов.

Мультиспиральная КТ и виртуальная эндоскопия позволили "раздвинуть" рамки диагностических возможностей традиционных методов исследования гортани, и в отличие от стандартной эндоскопии, оценить состояние не только видимого просвета гортани, но и таких труднодоступных отделов, как грушевидный синус, гортанный желудочек, подскладочный отдел гортани, а также рассмотреть гортань снизу, т.е. со стороны трахеи. При проведении мультиспиральной томографии с болюсным усилением и виртуальной эндоскопией мы смогли изменить у ряда пациентов стадию заболевания, что было подтверждено результатами последующих операций.

Чувствительность МСКТ в выявлении опухоли гортани составила 98%, специфичность — 82%, точность 82,7%; для гортаноглотки эти показатели составили 93,4%, 92,7%, 87,9% соответственно. Использование МСКТ способствует проведению дифференциальной диагностики рака гортани и

гортаноглотки с другими заболеваниями как опухолевого, так и неопухолевого характера.

Этот метод может стать "золотым стандартом" в обследовании больных раком гортани и гортаноглотки.

ЛИТЕРАТУРА

1. Чиссов В.И., Старинский В.В., Ковалев Б.Н. Состояние онкологической помощи населению Российской Федерации Рос.онкол.журн. — 2000. — №1. — с. 5-20.

2. Васильев П.В. Методически аспекты проведения мультиспиральной рентгеновской компьютерной томографии у больных раком гортани Материалы Всероссийского научного форума "Радиология 2005". — Москва, 2005. — С. 64.

3. Кожанов Л.Г., Сдвижков А.М., Юдин А.Л., Сологубова Г.Ф.,Васильев П.В., Кушхов О.А. — К. "Значение мультиспиральной рентгеновской компьютерной томографии в комплексной диагностике и при планировании объема операции по поводу рака гортани "// Материалы V научно-практической конференции "Фармакологические и физические методы лечения в отоларингологии", Юдин А.Л., Сдвижков А.М., Васильев П.В., Кожанов Л.Г. "Клинико- диагностическое значение мультиспиральной рентгеновской компьютерной томографии (МСКТ) при раке гортани "// Материалы Всероссийской конференции с международным участием "Новые информационные технологии в медицине". — Бюллетень Волгоградского научного центра РАМН. — 2007. — N~ 3. — С. 26.

4. Юдин А.Л., Сдвижков А.М., Васильев П.В., Кожанов Л.Г." Клинико-диагностическое значение мультиспиральной рентгеновской компьютерной томографии (МСКТ) при раке гортани "// Материалы Всероссийской конференции с международным участием "Новые информационные технологии в медицине". — Бюллетень Волгоградского научного центра РАМН. — 2007. — N~3. — С. 26.

5. Соколов В.Н.,Шавладзе З.Н. и др."Лучевые методы исследования в диагностике рака гортани и глотки на ранних стадиях." Материалы V11 Международной конференции "Высокие медицинские технологии XX1 века",Испания,Бенидорм,1 секция, Соколов В.Н., Шавладзе З.Н., Пилипюк Н.В., Евчев Ф.Д., и др. " Трехмерная реконструкция и виртуальная эндоскопия злокачественных опухолей гортани"Журнал клинической информатики и медицины,2009,6 выпуск, Соколов В.Н., Евчев Ф.Д., Варешкина М.А."Критерии лучевой диагностики новообразований парафарингиального пространства".X съезд отоларингологов Украины, 2010.

РЕЗЮМЕ. Використання віртуальної МСКТ- ендоскопії раку дає можливість визначення анатомо-топографічних особливостей досліджуваної ділянки, уточнення локалізації, форми, розмірів пухлини, визначити стан кісткових, хрящових та м`якотканних структур; дає змогу вимірювати рівень цілісно здорових і досліджуваних тканин, своєчасно визначити первинну пухлину на 1, 2 стададії процесу. За допомогою МСКТ можна зробити тривимірну реконструкщю органу і провести віртуальну ендоскопію.

Ключові слова: комп'ютерна томографія, віртуальна ендоскопія, мультипланарна реконструкція.

SUMMARY. Rezults of practical application of virtual endoscopy of larings without introduction endoscopy on basis of inspection 315 patients with different study of disiaes.Efficiency of using of workstation Vitrea-2 which provides 2D, 3D, and 4D visualization and the analysis is shown at the second investigation phase.

Key words: a computer tomography, a virtual endoscopy, multidimensional visualization.