

*Л.О. М'якінькова, Ю.В. Тесленко,
Д.Д. Баклицький*

*Українська медична
стоматологічна академія
Полтавський обласний клінічний
кардіологічний диспансер*

ГОСТРИЙ КОРОНАРНИЙ СИНДРОМ БЕЗ ЕЛЕВАЦІЇ СЕГМЕНТА ST НА ТЛІ ОКЛЮЗІЇ ОГИНАЮЧОЇ ГІЛКИ ЛІВОЇ КОРОНАРНОЇ АРТЕРІЇ (клінічний випадок)

Резюме

У статті представлено досвід використання алгоритму стратифікації ризику пацієнтів із гострим коронарним синдромом без елевації сегмента ST (ГКСбпST) відділення для хворих на гострий інфаркт міокарда (ІМ) Полтавського обласного клінічного кардіологічного диспансеру. Наведено шкали визначення ризику розвитку у хворого інфаркту міокарда та серцево-судинної смерті GRACE, PURSUIT, TIMI, які впроваджено в роботу відділення. Представлено клінічний випадок оклюзії середнього сегмента огинаючої гілки лівої коронарної артерії (ОГЛКА) з розвитком гострого інфаркту міокарда в пацієнта з клінічною симптоматикою ГКСбпST. Стратифікація за шкалою GRACE визначала групу проміжного ризику, що дозволяло відтермінувати застосування реперфузійної терапії до 72 годин. Коронароангіографія (КАГ), виконана пацієнту в перші 24 години, виявила оклюзію в середньому сегменті ОГЛКА, проведено ендопротезування інфарктзалежної коронарної артерії. Обговорено особливості ЕКГ-діагностики задніх інфарктів міокарда. Наголошено на важливості визначення маркерів пошкодження міокарда в пацієнтів із ГКСбпST.

Ключові слова

Гострий коронарний синдромом без елевації сегмента ST, ризик смерті при гострому коронарному синдромі, реперфузійна терапія.

Із 2015 року на базі відділення для хворих на гострий інфаркт міокарда Полтавського обласного клінічного кардіологічного диспансеру (ПОККД) широко впроваджується інтервенційна реперфузійна методика лікування хворих із гострим коронарним синдромом (ГКС). Згідно з рекомендаціями Європейського товариства кардіологів, усім пацієнтам, в яких діагностовано ГКС зі стійкою елевацією сегмента ST, що надійшли до стаціонару протягом 12 годин від початку симптомів ішемії міокарда, показаним є проведення реперфузійної терапії, бажано шляхом первинної черезшкірної ангіопластики [11]. Тактика ведення хворого із симптомами гострої ішемії міокарда, що не супроводжується на стандартній ЕКГ елевацією сегмента ST, передбачає визначення ризику розвитку у хворого інфаркту міокарда (ІМ) та серцево-судинної смерті (GRACE, PURSUIT, TIMI) [1]. Однією із запропонованих є шкала GRACE (Global Registry of Acute Coronary Events) — див. табл. 1, яку

розроблено на підставі аналізу даних близько 11 000 пацієнтів, її прогностичну цінність підтверджено в дослідженні GUSTO-IIb (Prognostic Insights and Impact of Recurrent Ischemia, 1998), в якому брали участь близько 12 000 пацієнтів [9, 17]. Шкала GRACE дозволяє визначити прогностичний ризик госпітальної та 6-місячної летальності, а також ІМ як у пацієнтів з елевацією, так і без елевації сегмента ST [12]. Для хворих із ГКС без підйому сегмента ST (ГКСбпST) під час надходження до стаціонару є можливість розрахувати ризик розвитку негативних серцево-судинних подій під час госпіталізації за умови використання консервативної стратегії лікування [13, 14]. Стратифікація ризику за шкалою GRACE ґрунтується на клінічних та об'єктивних критеріях у хворого, що мають найбільше негативне прогностичне значення для пацієнтів із ГКС, а саме: вік, збільшення частоти серцевих скорочень, зниження систолічного артеріального тиску, ознаки розвитку симптомів гострої серцевої недостатності за класифікацією Killip,

© Л.О. М'якінькова, Ю.В. Тесленко, Д.Д. Баклицький

зміни сегмента ST, підвищення кардіоспецифічних маркерів некрозу міокарда, рівень креатиніну плазми, зупинка серця на момент надходження [6, 7].

У реальній клінічній практиці найбільшу складність становить раннє визначення рівня креатиніну та швидкості клубочкової фільтрації (ШКФ), що є необхідними критеріями стратифікації ризику за шкалою GRACE [15]. Альтернативною моделлю є шкала PURSUIT, що побудована на результатах дослідження *Platelet Glycoprotein IIb/III a in Unstable Angina: Receptor Suppression Using Integrilin Therapy, 2000*, з вивчення ефективності епифібатику у хворих із ГКС — див. табл. 2 [10].

Визначення ризику розвитку серцево-судинних подій у пацієнтів із ГКСбпST проводиться відповідно до отриманої суми балів за відповідними шкалами — див. табл. 3.

Також використовується шкала TIMI (Thrombolysis In Myocardial Infarction), запропонована Antman та співавт. у 2000 р., що базується на

Таблиця 1. Шкала GRACE 1.0 оцінки ризику при Acute Coronary Syndrome (ACS) без елевації сегмента ST (ГКСбпST)

Чинник	Бали	
Вік	Калькулятор розрахунку кількості балів доступний на сторінці www.outcomes.org/grace (вихідні чинники та оцінені під час виписки рахуються окремо)	
Частота серцевих скорочень у спокої		
Систолічний артеріальний тиск		
Концентрація креатиніну в сироватці		
Клас серцевої недостатності за Кілліпом (Killip) ^a		
Зупинка серця під час госпіталізації ^b		
Зміни сегмента ST		
Вихідна концентрація маркерів некрозу міокарда		
ЧШВ під час госпіталізації ^c		
АКШ під час госпіталізації ^c		
Перенесений інфаркт міокарда ^a		
Ризик госпітальної смерті відповідно до загальної кількості балів під час надходження		
Кількість балів	Ризик (%)	Клас ризику
≤108	<1%	низький
109-140	1-3%	середній
>140	>3%	високий
Ризик смерті протягом 6 місяців відповідно до загальної кількості балів під час виписки		
≤88	<3%	низький
89-118	3-8%	середній
>118	>8%	високий

Примітки: ^a — під час виписки оцінюється застійна серцева недостатність;

^b — під час виписки не беруться до уваги;

^c — додаткові чинники, які оцінюються тільки під час виписки.

АКШ — аортокоронарне шунтування, ЧШВ — черезшкірне коронарне втручання.

Доступна також онлайн-версія 2.0 шкали GRACE на www.gracescore.org та мобільний додаток, що дозволяє: 1) розрахувати ризик, коли невідома шкала Кілліпа (Killip) і/або рівень креатиніну в сироватці; 2) дати оцінку ризику смерті протягом 1-го року чи 3 років, а також смерті та нефатального інфаркту міокарда впродовж 1-го року; 3) дати оцінку гістограм індивідуального ризику для пацієнта.

двох відомих багатоцентрових дослідженнях TIMI-11B та ESSENCE, присвячених порівнянню нефракціонованого гепарину та еноксипарину при ГКСбпST — див. табл. 4. При ГКСбпST шкала TIMI дозволяє оцінити ризик виникнення несприятливих подій протягом 14 днів після їх виникнення [8, 16].

Застосування в клінічній практиці шкал ризику серцево-судинних подій дозволяє стратифікувати пацієнта в групу ризику, що відповідає тяжкості його стану, та запропонувати інтервенційну реперфузійну стратегію лікування якомога раніше. Запорукою успіху є чітке виконання уніфікованого клінічного протоколу [4, 5].

У клінічну практику впроваджено алгоритм ведення хворого з ГКСбпST відповідно до стра-

Таблиця 2. Шкала PURSUIT

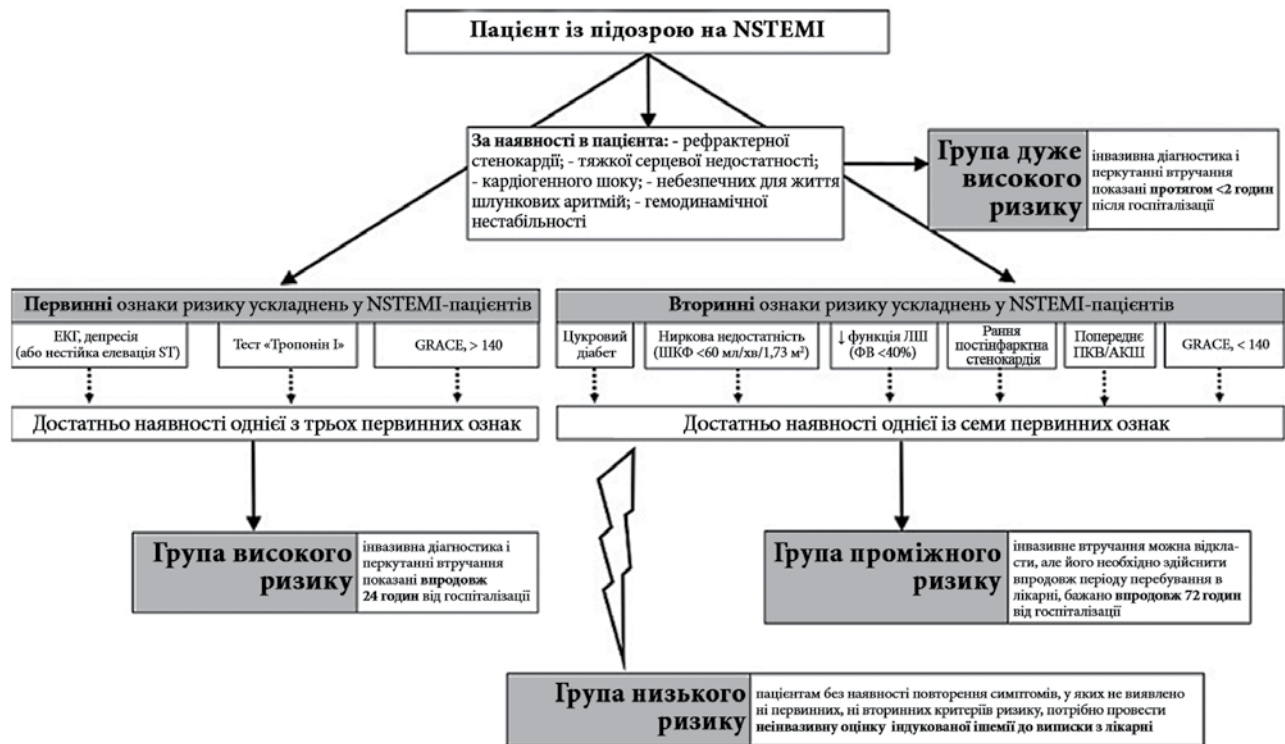Клінічні ознаки	Сума балів	
Вік	50-59 років	8
	60-69 років	9
	70-79 років	11
	>80 років	12
Чоловіча стать		1
Стенокардія III-IV ФК за попередні 6 тижнів		2
Серцева недостатність (хрипи >1/3 поверхні легень)		2
Депресія ST на ЕКГ		1

Таблиця 3. Визначення ризику розвитку серцево-судинних подій у пацієнтів із ГКСбпST

Ризик смерті в стаціонарі за шкалою GRACE		Ризик смерті за 6 місяців за шкалою GRACE		Ризик смерті за 30 днів за шкалою PURSUIT	
Клінічні ознаки	Сума балів	Клінічні ознаки	Сума балів	Клінічні ознаки	Сума балів
Низький (<1%)	≤108	Низький (<3%)	1-88	Низький (<10%)	≤12
Проміжний (1-3%)	109-140	Проміжний (3-8%)	89-118	Проміжний (10-19%)	13-14
Високий (>3%)	>140	Високий (>8%)	119-263	Високий (>19%)	≥14

Таблиця 4. Шкала TIMI

Бали (кожен чинник ризику додає один бал, щонайбільше 7 балів)	
Вік >65 лет	
Наявність трьох і більше чинників ризику атеросклерозу	
Раніше виявлений стеноз коронарної артерії більше ніж 50% діаметра	
Підйом чи депресія сегмента ST на ЕКГ під час надходження	
Два чи більше нападів стенокардії за останні 24 години	
Приймання аспірину протягом останніх 7 днів	
Підвищення маркерів некрозу міокарда	
Кількість балів	Ризик смерті чи інфаркту міокарда протягом 2 тижнів, %
0-1	4,7
2	8,3
3	13,2
4	19,9
5	26,2
6-7	40,9



АКШ — аортокоронарне шунтування; ШКФ — швидкість клубочкової фільтрації; GRACE — глобальний реєстр гострих коронарних подій; ЛПШ — лівий шлуночок; ПКВ — перкутанне коронарне втручання.

Рис. 1. Стратифікація ризику пацієнтів із ГКС без елевації сегмента ST та діагностично-лікувальний алгоритм

тифікації ризику серцево-судинної смерті згідно з наказом № 164 від 03.03.2016 (рис. 1).

Незважаючи на високу специфічність шкал стратифікації ризику пацієнта з ГКС без елевації сегмента ST, у реальній клінічній ситуації сукупність наявних у хворого клінічних ознак не завжди корелює з вираженістю змін у коронарних артеріях (наявністю оклюзуючого атеротромботичного ураження).

Нами представлений клінічний випадок оклюзії середнього сегмента огинаючої гілки ЛКА (ОГЛКА) з розвитком гострого інфаркту міокарда в пацієнта з клінічною симптоматикою ГКСбпST.

Клінічний випадок. Пацієнт У., 50 років, доставлений до ПОККД із Хорольської ЦРЛ у термін 13 годин від початку симптомів — інтенсивний за груднинний біль давлуючого, пекучого характеру в стані спокою з іррадіацією в обидві руки тривалістю понад 35 хвилин. Напередодні протягом 1-2 тижнів відчував ангінозні напади під час ходьби, по медичну допомогу не звертався. Хворіє на гіпертонічну хворобу 6 років, максимальний АТ — 210/150 мм рт. ст. На час огляду лікарем приймального покою турбує дискомфорт за грудниною, періодичний нападopodobний ангінозний за груднинний біль помірної інтенсивності. У ЦРЛ надавалась допомога — еноксапарин 0,8 мл підшкірно, клопідогрель 75 мг, ацетилсаліцилова кислота 75 мг, аторвастатин 40 мг, ізо-мік.

Стандартна ЕКГ пацієнта на момент госпіталізації до ЦРЛ — див. рис. 2.

Синусова тахікардія, ЧСС — 95/хв, депресія сегмента ST у відведеннях V_{4-6} , високий, гострокінцевий Т у відведеннях V_{2-6} .

Діагноз за направленням: ІХС: Гострий коронарний синдром без елевації сегмента ST. Дифузний кардіосклероз. Недостатність мітрального клапана І ст. СН І. Гіпертонічна хвороба, ІІ стадія, 3-й ступінь, ризик дуже високий.

ЕКГ пацієнта під час госпіталізації та протягом перебування в ПОККД — див. рис. 3.

На стандартній ЕКГ, що виконана під час госпіталізації, зберігаються гострокінцеві «коронарні» зубці Т, депресія сегмента ST не виражена.

Результати лабораторних та інструментальних методів дослідження в пацієнта під час надходження наведено в табл. 5.

Оцінка ризику за шкалою PURSUIT — 12 балів, ретроспективно за шкалою GRACE — 115 балів (на момент госпіталізації розрахунок неможливий за відсутності рівня креатиніну). Відповідно до стратифікації ризику за шкалою GRACE проведення діагностичної КВГ передбачається протягом 72 годин від моменту госпіталізації.

Враховуючи наявність у хворого на першій ЕКГ, що виконана на тлі больового синдрому, депресії сегмента ST, позитивного тесту на тропонін І, пацієнт стратифікований у групу висо-

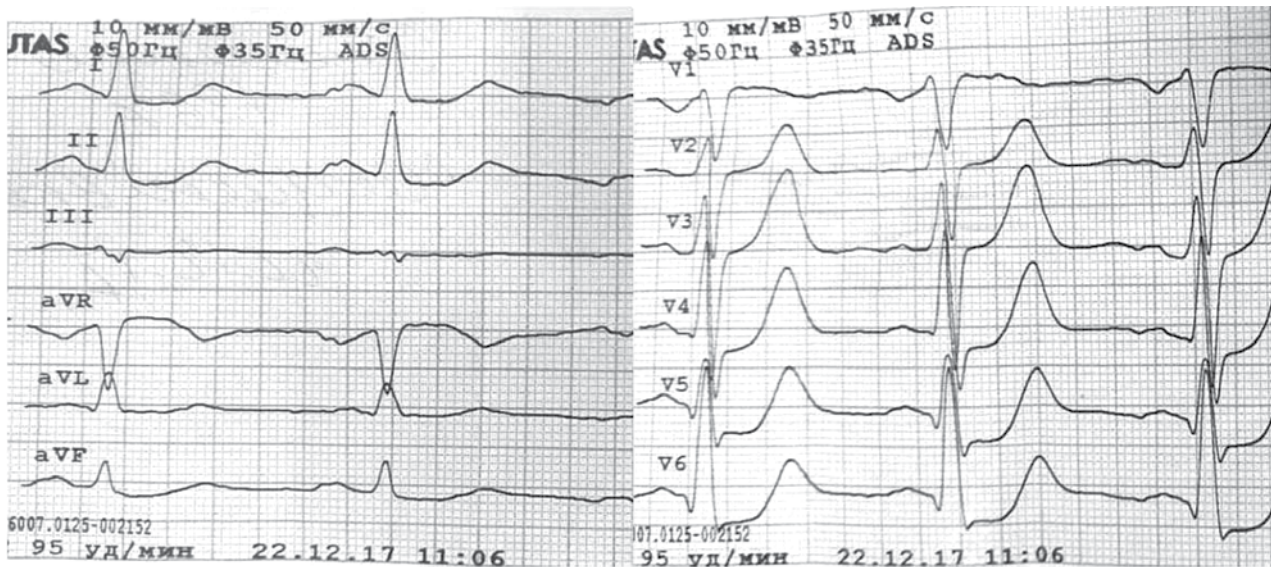


Рис. 2. ЕКГ на момент госпіталізації до ЦРЛ

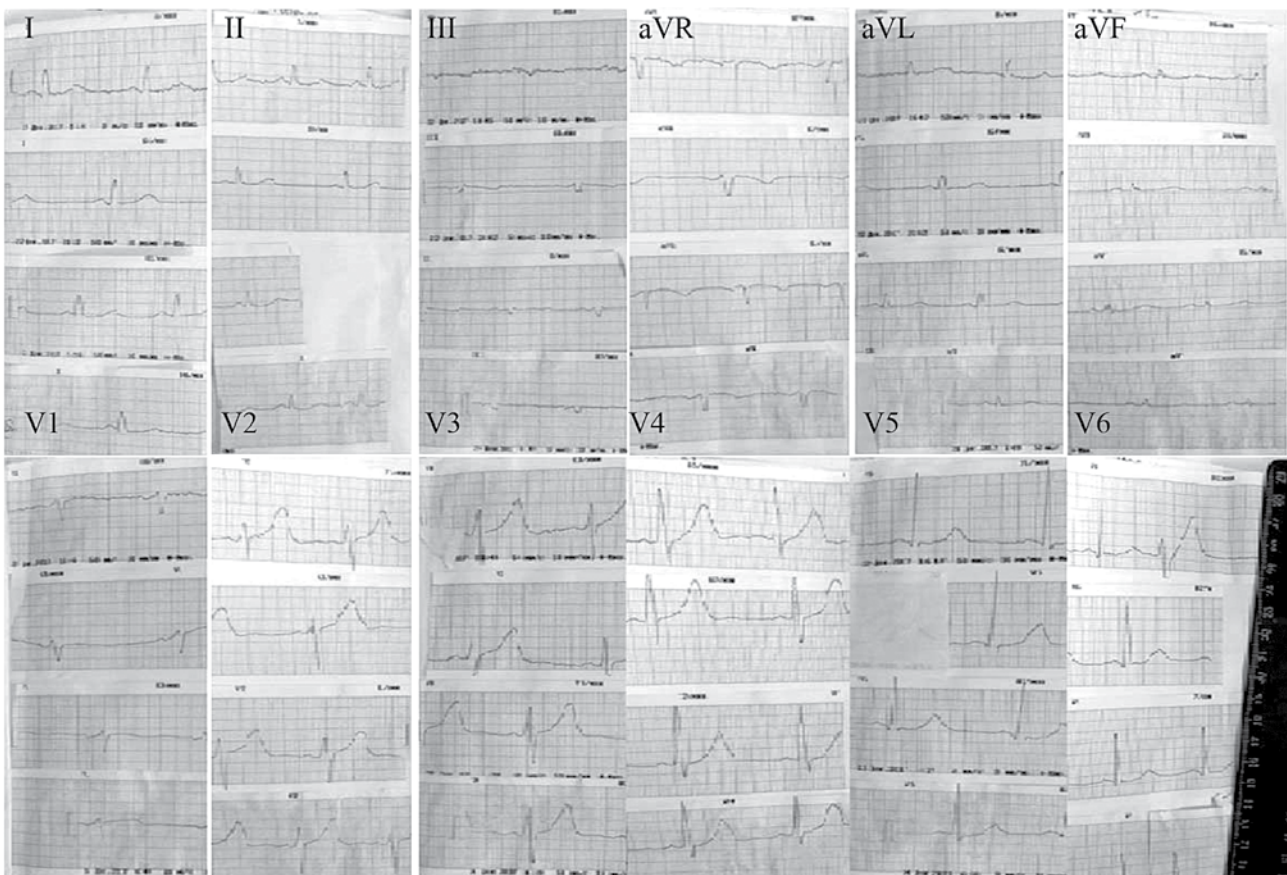


Рис. 3. ЕКГ пацієнта під час госпіталізації та протягом перебування в ПОККД

кого ризику, викликана бригада інтервенційних кардіологів, інвазивна діагностика розпочата в термін 2 години 15 хвилин від моменту госпіталізації.

У відділенні інтервенційної радіології Полтавського обласного клінічного кардіологічного диспансеру пацієнту було виконано коронароангіографію (КАГ) трансрадіальним доступом та ендопротезування (стентування) інфарктазалежної коронарної артерії. Під час проведення

ургентної КАГ виявлено оклюзію в середньому сегменті огинаючої гілки лівої коронарної артерії (ОГЛКА) — див. рис. 4.

Спрямовуючим (провідниковим) катетером EBU4.0 6F катетеризовано гирло лівої коронарної артерії. Коронарний провідник середньої підтримки з дистальним кінчиком PTFE легко заведений у дистальні відділи ОГЛКА. Виконано предилатацію RX балон-катетером 3,25x12 мм, P=12 атм. та ендопротезування ураженого сег-

Таблиця 5. Результати лабораторних та інструментальних методів дослідження в пацієнта під час надходження

Загальний аналіз крові (22.12.2017)					
Нв (г/л)	Ер. (*10 ¹² /л)	КП	Лейк. (*10 ⁹ /л)	ШОЕ (мм/год)	
167	5,1	0,98	9,0	2	
п/я (%)	с/я (%)	Еозин. (%)	Баз. (%)	Лімф. (%)	Мон. (%)
7	66	1	-	24	2
Коагулограма (22.12.2017)					
ПТІ		Фібриноген		Етаноловий тест	
80%		2,6 г/л		негативний	
Біохімічний аналіз крові (27.12.2017)					
Загальний білок	Альбуміни	Загальний холестерин	Тригліцериди	Загальний білірубін	
74 г/л	41 г/л	4,6 ммоль/л	1,47 ммоль/л	32,8 мкмоль/л	
Креатинін	Сечовина	Креатинфосфокіназа	АлАТ	АсАТ	
76 мкмоль/л	4,2 ммоль/л	275 од.	99 од/л	85 од/л	
Гамма-глутамілтрансфераза		Тропонін I (якісний) від 22.12.2017 р.	HbsAg від 22.12.2017 р.	RW від 22.12.2017 р.	
75 од/л		слабо позитивний	негативний	негативний	
Карта ЕхоКС-обстеження від 27.12.2017 р.					
КДР ЛШ, см	КСР ЛШ, см	ФВ, %			
5,0 (N3,5-5,7)	3,5 (N3,2-4,2)	56 (N55-78)			
ПП, см	S ПП, см ²	НПВ			
3,9-3,1 (N3,8-4,6)	(N <18 см ²)	Колабує (N <2,1)			
КДО ЛШ, мл	КСО ЛШ, мл	УО, мл			
118	51	67			
Корінь аорти, см	ЛП, см	V ЛП, мл			
1,9-3,5-3,4	3,8	63			
КДР ЛШ — кінцево-діастолічний розмір лівого шлуночка; КСР ЛШ — кінцево-сistolічний розмір лівого шлуночка; ФВ — фракція викиду; ПП — праве передсердя; S ПП — площа правого передсердя; НПВ — нижня порожниста вена; КДО ЛШ — кінцево-діастолічний об'єм лівого шлуночка; КСО ЛШ — кінцево-сistolічний об'єм лівого шлуночка; УО — ударний об'єм; ЛП — ліве передсердя; V ЛП — об'єм лівого передсердя.					

мента BMS стентом (без лікувального покриття) 4,0x25 мм, P=8 атм. На контрольній ангіограмі виявлено резидуальний стеноз, виконано стентопластику NC балон-катетером. Ангіографічно результат добрий, магістральний кровотік — TIMI 3, тканинний — MBG 2. Больовий синдром купований відразу після встановлення стента. Призначено стандартну базисну терапію.

Клінічний діагноз. ІХС: Гострий задньобазальний інфаркт міокарда без зубця Q. Дифузний кардіосклероз. Недостатність мітрального клапана I ст. СН I. Гіпертонічна хвороба, III стадія, 3-й ступінь, ризик дуже високий.

Особливості ЕКГ-діагностики задніх інфарктів міокарда. Дозволимо собі нагадати про особливості ЕКГ-змін, пов'язаних з ішемією міокарда, що розвиваються в часі відповідно до глибини та локалізації ураженої ділянки.

Висвітлюючи динамічні зміни ЕКГ, які характеризують розвиток ішемії міокарда в часі, необхідно зазначити, що перші зміни під впливом ішемії з'являються в субендокарді, який найбільше віддалений від магістральних коронарних артерій. ЕКГ-критерієм його ішемії є зміна полярності та амплітуди зубця Т. Вектор ішемії спрямований у бік, протилежний ураженому міокарду, тобто від ендокарда до епікарда. Для субендокардіальної ішемії характерний загострений, симетричний «коронарний» зубець Т. Визначаючи на ЕКГ високоамплітудний зубець Т, слід пам'ятати, що симетричний високий Т характерний для синдрому ранньої реполяризації шлуночків, діастолічного навантаження на лівий шлуночок (при аортальній недостатності), алкогольної кардіо-

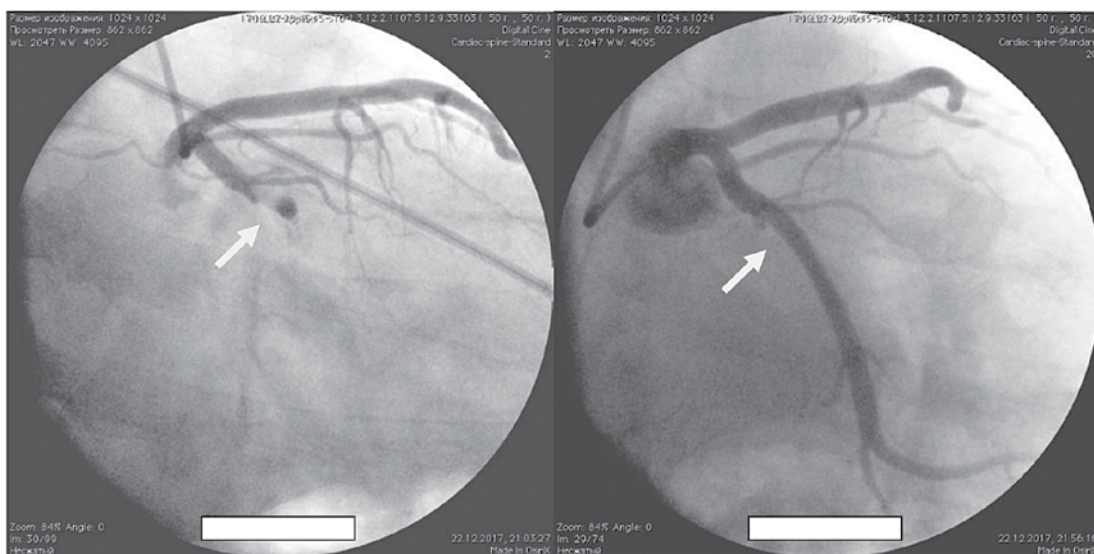


Рис. 4. Коронароангіографія (КАГ) трансрадіальним доступом та ендопротезування (стентування) ОГЛКА

міопатії, у правих грудних відведеннях — при гіпертрофії ЛШ, блокаді лівої ніжки пучка Гіса. Високоамплітудний асиметричний зубець Т із широкою основою в передніх грудних відведеннях реєструється при ваготонії, у спортсменів та під час важкої фізичної праці [2, 3].

Субепікардіальна або трансмуральна ішемія міокарда відображує більш глибокі порушення на тлі тривалого спазму коронарних артерій (КА). В ішемізованому міокарді процес реполяризації (відновлення потенціалу спокою) спізнюється, хвиля реполяризації поширюється у зворотному напрямку (у нормі — від епікарда до ендокарда). Вектор реполяризації задньої стінки ЛШ спрямований у бік грудних відведень, він додає позитивного потенціалу векторам реполяризації передньої стінки, за рахунок чого практично в усіх грудних відведеннях формується високий симетричний зубець Т. Описані зміни відносять до реципрокних — зміни ЕКГ у відведеннях, які розташовані протилежно до відведень, що локалізовані над патологічним вогнищем.

Ішемічне пошкодження серцевого м'яза відбувається при виснаженні депо глікогену на тлі тривалої ішемії міокарда, характеризується органічними змінами, які мають зворотний характер при відновленні кровотоку, та віддзеркалюється в зміні сегмента ST-T. Під час деполіризації пошкоджений міокард набуває меншого від'ємного потенціалу, ніж потенціал здорового міокарда, тобто відносно позитивний. Різниця потенціалів між здоровою та пошкодженою тканиною формує вектор, що відповідає за зміну сегмента ST-T. Вектор ішемічного пошкодження спрямований у позитивний бік, тобто в бік пошкодженої тканини. При субепікардіальному пошкодженні вектор спрямований до ендокарда (від позитивного електрода), ST-T зміщується донизу, а при субепікардіальному та трансмуральному пошкодженні — у бік позитивного електрода фіксуючого відведення, ST-T зміщується догори.

Багатьма авторами наголошується на складності ЕКГ-діагностики інфаркту міокарда задньої, задньобазальної та задньодіафрагмальної локалізації за нечисленністю відведень, які відображують задню стінку ЛШ, залежністю змін на ЕКГ від позиції розташування серця в грудній клітці.

Найбільш специфічними та чутливими є *такі критерії ІМ задньої стінки ЛШ*: зубець $Q_{II, aVF} > 0,03$ с та зубець $Q_{II, III, aVF} > 1/4 R_{II, III, aVF}$.

Діафрагмальний ІМ асоційований із тромбозом/оклюзією задньої низхідної гілки правої КА або огинаючої гілки лівої КА. На ЕКГ відповідні зміни спостерігаються в II, III, aVF відведеннях. У відведенні aVR при розвитку діафрагмального ІМ з'являється пізній зубець R, реципрокні зміни (збільшення вольтажу R, депресія ST, ко-

ронарний T) спостерігаються у відведеннях V_{1-3} . Задньобазальний ІМ у більшості випадків не відображується на стандартній ЕКГ. У грудних відведеннях V_{1-3} виражені реципрокні зміни, їх наявність є приводом для реєстрації додаткових відведень V_{7-9} та відведень за Слопаком — Партіла (S_1, S_2, S_3, S_4). Реєстрація інфарктоподібного комплексу QRS свідчить про: S_{1-2} — ураження задньобазальних відділів ЛШ; S_{3-4} — задньобокових відділів ЛШ.

При виявленні високоамплітудного зубця RV_{1-2} диференціальну діагностику проводять із гіпертрофією правого шлуночка, блокадою правої ніжки п. Гіса, феноменом WPW тип А. При задньобоковому ІМ не завжди спостерігають зміни в II, III, aVF відведеннях. Про його розвиток свідчать реципрокні зміни у V_{1-2} відведеннях та інфарктоподібні зміни у V_{5-6}, V_{7-9} . Задньоперетинковий ІМ розвивається внаслідок оклюзії/тромбозу задньої міжшлуночкової гілки ПКА. Інфарктоподібна графіка ЕКГ реєструється в II, III, aVF, aVL відведеннях; явища реципрокності можуть спостерігатися у V_{1-2} . Особливістю задньоперетинкового ІМ є розвиток порушень ритму та провідності, пов'язаний із проксимальним ураженням ПКА, вищим за місця відходження гілок, що постачають кров до синоатріального та атріовентрикулярного вузлів.

Висновки

Таким чином, у реальній клінічній практиці спостерігаються випадки розвитку в пацієнтів ГКБпСТ без ознак порушення гемодинаміки, як у нашому випадку, які мають бути стратифіковані в групу високого ризику за такими критеріями: наявність на ЕКГ депресії сегмента ST, повторний больовий ангінозний синдром, позитивні маркери ушкодження міокарда. Згідно з особливостями топічної діагностики інфаркту міокарда, ураження переважно задньобазальної локалізації не має відповідного висвітлення на стандартній ЕКГ, запідозрити яке можливо за наявності реципрокних змін — депресії сегмента ST, коронарних T у правих грудних відведеннях. За розвиток ІМ задньобазальної локалізації відповідає ураження переважно середньої частини ОГЛКА. Виявлення при реєстрації ЕКГ у динаміці мінучої депресії сегмента ST на тлі надання невідкладної терапії вимагає визначити маркери пошкодження міокарда якнайшвидше, бажано кількісним методом, із метою стратифікації пацієнта в групу високого ризику. Виконання ургентної КАГ та ангіопластики є невід'ємною складовою ефективного лікування пацієнтів із ГКБпСТ. Проведення ранньої реперфузійної терапії дозволяє зберегти життєздатність міокарда та попередити розвиток серцевої недостатності.

Список використаної літератури

1. Белялов Ф. Использование шкал в клинической практике / И.Ф. Белялов // Ишемическая болезнь сердца. Клиническая медицина. — 2016. — № 94 (11), ч. I. — С. 861-864. DOI: <http://dx.doi.org/10.18821/0023-2149-2016-94-11-861-864>.
2. Колиушко Г. Редкие формы инфаркта миокарда / Г.И. Колиушко // Ліки України. — 2013. — № 2. — С. 20-23.
3. Колиушко Г. Электрокардиографическая диагностика инфаркта миокарда / Г.И. Колиушко // Ліки України. — 2010. — № 4. — С. 8-12.
4. Уніфікований клінічний протокол екстреної, первинної, вторинної (спеціалізованої), третинної (високоспеціалізованої) медичної допомоги та медичної реабілітації «Гострий коронарний синдром без елевації сегмента ST» № 164 від 03.03.2016 р. // Медицина неотложных состояний. — 2016. — № 1. — С. 11-23. Режим доступу: http://nbuv.gov.ua/UJRN/Medns_2016_1_4
5. Уніфікований клінічний протокол екстреної, первинної, вторинної (спеціалізованої) та третинної (високоспеціалізованої) медичної допомоги та медичної реабілітації «Гострий коронарний синдром з елевацією сегмента ST» № 455 від 02.07.2014. Режим доступу: http://mtd.dec.gov.ua/images/dodatki/2014_455_GKS/2014_455%20YKPMO_GKS.pdf
6. 2014 AHA/ACC Guideline for the Management of Patients With Non-ST-Elevation Acute Coronary Syndromes // Circulation. — 2014. — Vol. 130 (25). — P. e344-426.
7. 2015 ESC guidelines for the management of acute coronary syndromes in patients presenting without persistent ST-segment elevation // European Heart Journal. — 2016. — Vol. 37, Issue 3. — P. 267-315. Режим доступу: <https://doi.org/10.1093/eurheartj/ehv320>
8. Antman E.M., Cohen M., McCabe C. et al. Enoxaparin is superior to unfractionated heparin for preventing clinical events at 1-year follow-up of TIMI 11B and ESSENCE // Eur. Heart J. — 2002. — Vol. 23. — P. 308-314.
9. Armstrong PW, Fu Y, Chang W.C. et al. Acute coronary syndromes in the GUSTO-IIb trial: prognostic insights and impact of recurrent ischemia in: The GUSTO-IIb Investigators // Circulation. — 1998. — Vol. 98. — P. 1860-1868.
10. Boersma E., Pieper K.S., Steyerberg E.W. et al. Predictors of outcome in patients with acute coronary syndromes without persistent ST-segment elevation. Results from an international trial of 9461 patients // Circulation. — 2000. — Vol. 101 (22). — P. 2557-67.
11. Ibanez B., James S., Agewall S., Antunes M.J., et al. 2017 ESC Guidelines for the management of acute myocardial infarction in patients presenting with ST-segment elevation: The Task Force for the management of acute myocardial infarction in patients presenting with ST-segment elevation of the European Society of Cardiology (ESC) // European Heart Journal. — 2018. — Vol. 39, Issue 2. — P. 119-177. Режим доступу: <https://doi.org/10.1093/eurheartj/ehx393>
12. D'Ascenzo F., Biondi-Zoccai G., Moretti C. et al. TIMI, GRACE and alternative risk scores in Acute Coronary Syndromes // Contemp. Clin. Trials. — 2012. — Vol. 33 (3). — P. 507-14.
13. Eagle K.A. et al. A validated prediction model for all forms of acute coronary syndrome: estimating the risk of 6-month postdischarge death in an international registry // JAMA. — 2004. — Vol. 291. — P. 2727-33.
14. Granger C.B., et al. Predictors of hospital mortality in the global registry of acute coronary events // Arch. Intern. Med. — 2003. — 163. — P. 2345-53.
15. Kellum J.A., Aspelin P., Barsoum R.S. et al. KDIGO Clinical Practice Guideline for Acute Kidney Injury // Kidney International Supplements. — 2012. — Vol. 2 (1). — P. 1-138.
16. Roberts R., Rogers W.J., Mueller H.S. et al. Immediate versus deferred beta-blockade following thrombolytic therapy in patients with acute myocardial infarction. Results of the Thrombolysis in Myocardial Infarction (TIMI) II-B Study // Circulation. — 1991. — Vol. 83. — P. 422-37.
17. Roffi M., Patrono C., Collet J.P. et al. 2015 ESC Guidelines for the management of acute coronary syndromes in patients presenting without persistent ST-segment elevation // European Heart Journal. — 2016. — Vol. 37. — P. 267-315.

Надійшла до редакції 13.11.2018 р.

ACUTE CORONARY SYNDROME WITHOUT ST ELEVATION CAUSED BY OCCLUSION OF THE CIRCUMFLEX BRANCH OF THE LEFT CORONARY ARTERY (CLINICAL CASE)

L.O. Myakinkova, Y.V. Teslenko, D.D. Baklytskyi

Abstract

The paper presents the experience of using the risk stratification algorithm among the patients with acute coronary syndrome (ACS) without ST elevation in department for patients with acute myocardial infarction (IM) of the Poltava Regional Clinical Cardiology Dispensary. The scales of the risk development for a patient with myocardial infarction and cardiovascular deaths GRACE, PURSUIT, TIMI, which are introduced into the work of the department are presented. The article presents clinical case of occlusion of the middle segment of the left circumflex coronary artery (LCX) with the development of acute myocardial infarction in a patient with clinical symptoms of acute coronary syndrome without ST elevation. GRACE stratification determined the intermediate risk group, which allowed delaying the use of reperfusion therapy to 72 hours. Coronary angiography performed by the patient in the first 24 hours revealed occlusion in the middle segment LCX, an endoprosthesis of the infarct-dependent coronary artery was performed. Features of ECG diagnostics of posterior myocardial infarctions are discussed. The importance of determining the markers of myocardial damage among the patients with ACS without ST elevation is emphasized.

Keywords: acute coronary syndrome without ST segment elevation, risk of death following acute coronary syndrome, reperfusion therapy.