

УДК 616.007.7:612.014.3:616.441:599.23:614.876

О. А. Бойко¹, Г. Й. Лавренчук¹✉, А. І. Липська², В. В. Тально¹, В. С. Асмолькова³

¹Державна установа «Національний науковий центр радіаційної медицини Національної академії медичних наук України», 53, вул. Мельникова, м. Київ, 04050, Україна

²Інститут ядерних досліджень Національної академії наук України, проспект Науки, 47, 03680, м. Київ, Україна

³Інститут біохімії ім. О. В. Палладіна Національної академії наук України, вул. Леонтовича, 9, 01601, Київ, Україна

ОСОБЛИВОСТІ МОРФОФУНКЦІОНАЛЬНИХ ЗМІН У ПЕРВИННІЙ КУЛЬТУРІ КЛІТИН ЩИТОПОДІБНОЇ ЗАЛОЗИ НАЩАДКІВ ЩУРІВ, ПРЕНАТАЛЬНО ОПРОМІНЕНИХ РАДІОІЗОТОПОМ ЙОДУ-131

Мета: дослідити морфологічні зміни в первинній культурі клітин щитоподібної залози новонароджених щурів, батьки яких були пренатально опромінені радіоізотопом йоду-131.

Матеріали і методи: отримання та культивування первинних культур клітин із тканин щитоподібної залози новонароджених щурів, цитологічні (отримання та аналіз препаратів культур клітин для оптичної мікроскопії), біофізичні (протокова цитофлюориметрія), статистичні.

Результати: було показано, що в первинній культурі клітин щитоподібної залози нащадків щурів, пренатально опромінені радіоізотопами йоду-131, спостерігали ознаки деструктивно-дегенераційних змін, які були найбільш виражені при опроміненні тварин обох статей. Збільшення кількості дво- і триядерних клітин та індукція перснеподібних клітин свідчать про істотні генотоксичні порушення і вказують на нестабільність геному у нащадків тварин, опромінені радіоізотопом йоду-131.

Висновки. Аналіз та кількісна характеристика морфофункціональних показників у первинній культурі клітин щитоподібної залози новонароджених щурів, батьки яких були опромінені пренатально радіоізотопами йоду-131, показала, що під впливом опромінення щитоподібна залоза зазнає деструктивних змін на клітинному рівні навіть у нащадків другого покоління і призводить до порушення її функцій.

Ключові слова: радіоізоотоп йоду-131, культура клітин щитоподібної залози щурів, мітоз, проліферація, апоптоз.

Проблеми радіаційної медицини та радіобіології. 2017. Вип. 22. С. 172–183.

✉ Лавренчук Галина Йосипівна, e-mail: hl20071956@ukr.net

O. A. Boiko¹, H. Yo. Lavrenchuk¹✉, A. I. Lypska², V. V. Talko¹, V. S. Asmolkov³

¹State Institution «National Research Center for Radiation Medicine of the National Academy of Medical Sciences of Ukraine», Melnykova str., 53, Kyiv, 04050, Ukraine

²Institute for Nuclear Research of the National Academy of Sciences of Ukraine, Prospect Nauky, 47, 03680, Kyiv, Ukraine

³Institute of Biochemistry named after O. V. Palladin of the National Academy of Sciences of Ukraine, Leontovycha str., 9, 01601, Kyiv, Ukraine

Features of morphological changes in primary thyroid gland CTLL cultures of rats descendants prenatally exposed by radioisotopes of iodine-131

Objective: to investigate morphological changes in the primary thyroid cell culture of rat infants whose parents were prenatally exposed by radioisotope iodine-131.

Materials and methods: obtaining and culturing of thyroid tissue primary cell cultures of newborn rats, cytological (receipt and analysis of cell cultures agents for optical microscopy), biophysical (flow-cytometry), statistics.

Results. It was shown that cells in thyroid primary culture of offspring rats prenatally exposed by radioisotopes of iodine-131 signs of destructive-degenerative changes were observed mostly when animals of both sexes were irradiated. Increased number of two- and three nuclear cells and induction of ring-like cells is an evidence of significant genotoxic violation and points to the genome instability in offspring of animals exposed by radioisotope iodine-131.

Conclusions. Analysis and quantitative morphological parameters of cells in thyroid primary culture of newborn rats whose parents were exposed prenatally by radioisotopes of iodine-131 showed that upon exposure to radiation thyroid undergoes destructive changes at the cellular level and, even in the second generation of offspring, leads to disruption of its functions.

Key words: radioisotope iodine-131, thyroid cell culture of rat, mitosis, proliferation, apoptosis.

Problems of radiation medicine and radiobiology. 2017;22:172–183.

Особливостями радіаційних інцидентів на об'єктах атомної промисловості та енергетики є висока ймовірність викиду в довкілля радіоактивних продуктів поділу ядерних матеріалів. Серед них найбільш небезпечними є тиреотропні ізотопи йоду, які за відносно невеликої кількості здатні формувати великі поглинені дози у щитоподібній залозі (ЩЗ), враховуючи малі фізичні розміри останньої. Ці ізотопи у випадку аварії домінують серед інших як у формуванні дозових навантажень, так і медико-біологічних наслідків опромінення, що наочно продемонструвала Чорнобильська катастрофа. Епідеміологічні дослідження віддалених наслідків аварії на ЧАЕС, проведені в країнах СНД, виявили достовірне підвищення ризику раку ЩЗ серед дітей [1–7]. Протягом 25 років захворюваність на рак ЩЗ у опромінених в дитячому віці осіб залишається значно підвищеною. Ризик раку ЩЗ був у шість разів вищий у дітей, які отримали дозу радіації більше 1 Гр, порівняно з дозою менш ніж 0,3 Гр [8]. Рак ЩЗ частіше виникав у дітей, які зазнали впливу радіації у віці до п'яти років. При цьому латентний період між впливом радіації і розвитком раку був надзвичайно коротким [7, 8].

Radiation incidents at nuclear power industry lead to a high probability of radioactive fission products of nuclear materials into the environment. Among the most dangerous are thyrotropic isotopes of iodine that in relatively small number are able to form large absorbed dose in thyroid gland (TG), taking into account the small physical size of the latter. These isotopes in an emergency dominate among others as the formation of doses, and medical and biological effects of radiation, which the Chernobyl disaster demonstrated. Epidemiological studies of long-term effects of the Chernobyl accident were conducted in the CIS countries and showed a significant increased risk of thyroid cancer among children [1–7]. For 25 years the incidence of thyroid cancer of exposed in infancy is greatly increased. The risk of thyroid cancer was six times higher in children who received a radiation dose of more than 1 Gy, compared with a dose of less than 0.3 Gy [8]. Thyroid cancer occurred more frequently in children who were exposed to radiation up to five years. This latent (hidden) period between exposure to radiation and cancer was very short.

Як свідчать клінічні дослідження, внутрішньоутробний вплив іонізуючих випромінювань може мати тератогенні, канцерогенні чи мутагенні наслідки [9, 10]. Серед проблем, що виявились після Чорнобильської катастрофи, однією з найважливіших можна вважати проблему передачі ефекту нестабільності геному через опромінені гамети батьків першому поколінню їх нащадків, що підтверджено і клінічними, і експериментальними дослідженнями [11–13].

На сьогодні дослідженню віддалених наслідків аварії на ЧАЕС у поколіннях приділяється багато уваги. Водночас експериментальних досліджень із застосуванням моделі, що виключає вплив нейроендокринної системи організму та факторів нерадіаційної природи, спрямованої на вивчення *in vitro* морфофункціональних змін у клітинах ЩЗ нащадків у опроміненних радіоізотопом йоду-131, практично немає.

МЕТА РОБОТИ

Дослідити морфологічні зміни в первинній культурі клітин щитоподібної залози новонароджених шурів, батьки яких пренатально були опромінені радіоізотопом йоду-131.

МАТЕРІАЛИ І МЕТОДИ ДОСЛІДЖЕННЯ

Дослідження виконані на первинно трипсинізованих культурах клітин ЩЗ новонароджених нащадків шурів, опроміненних радіоізотопом йоду-131. Створення моделі опромінення тварин здійснено в Інституті ядерних досліджень НАН України [14].

Статевозрілим шурам віком 4 міс. вводили одноразово перорально через зонд розчин натрію йодиду у дистильованій воді з активністю радіонукліда 27,35 кБк, що формувало дозу на ЩЗ у самок 5,8 Гр, у самців – 3,75 Гр. Розраховані згідно з методикою [14] поглинені дози у ЩЗ плоду становили $(0,26 \pm 0,05)$ Гр, коефіцієнт переходу через плаценту – 0,046.

Контролем слугували новонароджені шури від неопроміненних батьків; варіант досліду 1 – потомство від шурів, самка і самець яких зазнавали опромінення радіоізотопом йоду-131; варіант досліду 2 – потомство від шурів у випадку опромінення тільки самця; варіант досліду 3 – потомство від шурів, у яких опромінена була тільки самка.

Вилучення ЩЗ проводили в асептичних умовах з урахуванням відомих методів отримання органотипових культур клітин ЩЗ тварин [15, 16]. Дезагрегацію тканини проводили 0,25 % розчином трипсину (Gibco) впродовж 30–40 хв. Суспензію клітин відбирали в пробірки, центрифугували при 1500 об/хв.

According to clinical studies, prenatal exposure to ionizing radiation can have teratogenic, mutagenic or carcinogenic effects [9, 10]. Among the problems that appeared after the Chornobyl disaster, a major problem can be transfer of genomic instability effect through gametes of irradiated parents to the first generation of their descendants, which is confirmed by clinical and experimental studies [11–13].

Today, we pay a lot of attention to research of long-term effects of the Chornobyl accident in future generations. However, we do not have studies using experimental models excluding the impact of the neuroendocrine system of the body and non-radiation factors, mostly aimed at studying of *in vitro* morphological changes in the cells of the thyroid gland in offspring of parents exposed by radioisotope iodine-131.

OBJECTIVE

To investigate morphological changes in the thyroid primary cell culture of rat infants whose parents were prenatally exposed by radioisotope iodine-131.

MATERIALS AND METHODS

Studies were performed on thyroid cell cultures of newborn offspring of rats exposed by radioisotope iodine-131. Animal models of radiation were carried out at the Institute for Nuclear Research of Ukraine [14].

Sexually mature rats at the age of 4 months were treated orally once through a tube by sodium iodide in distilled water with radionuclide 27.35 kBq activity that formed the dose in the thyroid of females 5.8 Gy, in males – 3.75 Gy. Calculated according to the method [14] absorbed by thyroid dose in fetus was (0.26 ± 0.05) Gy conversion factor placenta – 0.046. Newborn rats of non-irradiated parents served as a control; 1 variant of the experiment – the offspring of rats where male and female were a subjected of irradiation by radioisotope iodine-131; option 2 of experiment – the offspring of rats where only male was exposed; 3 version of the experiment – the offspring of rats when only female was irradiated.

Removal of the thyroid gland was performed under aseptic conditions, taking into account the known methods for organ-alike thyroid cell cultures [15, 16]. Tissue disaggregation was performed using 0.25 % trypsin solution (Gibco) for 30–40 minutes. A suspension of selected cells was placed in test tubes, cen-

Супернатант зливали, а осад ресуспендували в середовищі RPMI-1640 (Gibco). Операцію повторювали 3–5 разів. Весь об'єм суспензії клітин центрифугували, осад ресуспендували в поживному середовищі складу: RPMI-1640 (Gibco) – 80 %, сироватки крові телят (Gibco) – 20 % і в кількості 50 тис. клітин/мл розсівали в пляшечки, що містили покривні скельця площею 9 × 18 (мм) та культивували впродовж 6–8 діб. Цитологічні дослідження проводили згідно з методиками, описаними Л. П. Дьяконовим (2009) [17]. Щоденно препарати фіксували у 70° етанолі, відмивали проточною водою і забарвлювали гематоксиліном та еозином. Під оптичним мікроскопом «Axioscop» (West Germany) при збільшенні у 200, 400 та 1000 разів аналізували морфологічний стан культури клітин, підраховували загальну кількість клітин, кількість мітозів і кількість двоядерних та апоптотичних клітин. Мітотичний індекс та індекс двоядерних клітин розраховували на 1000 клітин (%). Фото отримані при допомозі цифрової камери DIGITAL CAMERA for Microscope ScienceLab DCM320(USB 2.0), Resolution 3.5 Mpixels. У тих же культурах клітин, в яких досліджували проліферативну та мітотичну активність, визначали кількість апоптотичних клітин на протоковому цитофлюориметрі FACStar Plus фірми «Becton Dickinson» (США) [18]. Для цього клітини, які залишились на дні флакона після відбору покривного скла, промивали забуференим фізіологічним розчином (ЗФР), 10 хв витримували у розчині Версену для відкріплення їх від скла, потім заміщували його ЗФР, клітини ресуспендували і 1 мл суспензії клітин центрифугували у ЗФР (1500 об/хв протягом 5 хв). Супернатант зливали. Процедуру відмивання повторювали 3 рази. Потім до осаду у пробірку додавали 1 мл розчину пропідію йодиду (5 мг PI, 0,1 % цитрату Na і 0,1 % Triton X-100) та інкубували протягом 1 год при температурі 4 °С.

Експериментальні дані обробляли загальноприйнятими методами з використанням *t*-критерію Стьюдента і за допомогою пакетів прикладних програм Microsoft Excel та Biostat [19].

При виконанні експериментальних досліджень було проаналізовано 225 препаратів культур клітин.

РЕЗУЛЬТАТИ ТА ЇХ ОБГОВОРЕННЯ

Загальновідомо, що ЩЗ складається з клітин двох різних видів: фолікулярних і парафолікулярних. Останніх значно менше, вони розпорошені між фолікулами і відрізняються від основної маси тиреоїдних (фолікулярних) клітин походженням, функцією і

trifuged at 1500 rev/min. The supernatant was poured, and the precipitate was resuspended in RPMI-1640 medium (Gibco). The operation was repeated 3–5 times. The entire volume of cell suspension was centrifuged, resuspended in nutrient medium: RPMI-1640 (Gibco) – 80%, calf serum (Gibco) – 20 %. Then every 50 thousand of cells in milliliter were placed in bottles containing cover lenses (measuring 9 × 18 (mm)) and cultured for 6–8 days. Cytological studies were performed according to the method described by L. P. Diakonov (2009) [17]. Every day preparations were fixed at 70° ethanol, washed with running water and stained with hematoxylin and eosin. Under an optical microscope «Axioscop» (West Germany) with an increase of 200, 400 and 1000-magnification we analyzed the morphological status of the cell culture, counted the total number of cell, mitosis number and the amount of dual-core and apoptotic cells. Mitotic index and the index of dual cells in 1000 cells (%) was also calculated. Photos were obtained with the help of a digital camera DIGITAL CAMERA for Microscope ScienceLab DCM320 (USB 2.0), Resolution 3.5 Mpixels. In the same cell cultures in which investigated the proliferative and mitotic activity we determined the number of apoptotic cells on ductal flow cytometer FACStar Plus by «Becton Dickinson» (USA) [18]. To do this, the cells remaining at the bottom of the bottle after selection of cover glass, were washed with buffered saline (PBS), then for 10 minutes kept in versen solution for detachment from the glass and then replaced with its PBS. Then cells were resuspended and 1 ml of cell suspension was centrifuged in PBS (1500 rev/min for 5 minutes). The supernatant was poured. Laundering procedure was repeated 3 times. Then 1 ml propidium iodide (PI 5 mg, 0.1% Na citrate and 0.1% Triton X-100) was added to the sediment in the tube and incubated for 1 h at 4 °C.

Experimental data was processed using conventional methods of Student *t*-test and using software packages Microsoft Excel and Biostat [19].

In carrying out experimental research we analyzed 225 cell culture preparations.

RESULTS AND DISCUSSION

It is well known that the thyroid gland is composed of two different types of cells: follicular and parafollicular. Latter are scattered between follicles and different from the bulk of the thyroid (follicular) cells by origin, function and mechanisms

механізмами регуляції. Фолікулярні клітини формують у залозі численні мікроскопічні фолікули, кожен з яких складається з центральної порожнини, заповненої колоїдом, і оточений одним шаром кубовидних епітеліальних клітин. Фолікулярні клітини звернені своїми верхівками у просвіт фолікула (колоїдну порожнину), а своїми основами прилягають до базальної мембрани капілярів. Величина цих клітин залежить не тільки від активності залози, але й від споживання йоду. В їх цитоплазмі виявляється безліч крапель колоїду діаметром до 2 мкм. Ядра зазвичай розташовані ближче до основи клітин. Фолікули ЩЗ зібрані в конгломерати, оточені мережею кровоносних судин, клітинами і волокнами сполучної тканини, плазматичними і опасистими клітинами. Ці конгломерати утворюють різного розміру часточки.

Аналіз цитологічних препаратів первинної культури клітин ЩЗ новонароджених щурів в контролі показав, що клітини в основному епітеліоподібного типу різних розмірів та форми: округла, циліндрична і полігональна (рис. 1, А-Д). Ядра великі овальної і округлої форми, містять 1–2 ядерця. Цитоплазма неоднорідна, більшість клітин мають вакуолі різного розміру. Рідко зустрічаються клітини з двома ядрами (рис. 1, Е). Спостерігали формування рівномірного суцільного моношару клітин з округлими ядрами (парафолікулярні) і напластування однотипових клітин, в яких ядра інтенсивніше забарвлені (рис. 1, А-В, Д). Ядра містили 1–2, рідше 3 ядерця. Ці структури нагадували «фолікули» тканин ЩЗ. На рис. 1, В та Д показано функціонуючі фолікули, порожнини яких заповнені колоїдом, а кубовидні епітеліоподібні клітини прилягають до своєї «базальної мембрани» (рис. 1, Г).

Дані літератури свідчать, що при опроміненні ЩЗ за рахунок інкорпорованих радіонуклідів йоду в невеликих дозах можливе збереження їх структури та функції. При значних дозах клітини втрачають здатність до розмноження і гинуть, що проявиться ознаками недостатності функції ЩЗ. Якщо уражені клітини не втрачають здатність до поділу, вони можуть стати причиною виникнення пухлин ЩЗ. Можливий розвиток аутоімунного тиреоїдиту. Клінічним проявам означеної патології можуть передувати лабораторні ознаки змін гуморального та імунного стану. Загальновідомо, що ЩЗ належить до органів, де проліферація відбувається повільно, тому радіаційні ефекти в ній можуть виявитися через багато років.

Аналіз цитологічних препаратів показав, що в первинних культурах клітин ЩЗ новонароджених щурів від обох опромінених батьків спостерігалось істотне

of regulation. Follicular cells form in the glands numerous tiny follicles, each of which consists of a central cavity filled with colloid and surrounded by a single layer of cubical epithelial cells. Follicular cells are turned with their tops into the lumen of the follicle (colloidal cavity), and their bases are adjacent to the basement membrane of capillaries. The size of these cells depends not only on the activity of cancer, but the consumption of iodine. In their cytoplasm many drops of colloid appear in diameter up to 2 microns. The nuclei is usually located closer to the base of cells. Thyroid follicles form conglomerates, surrounded by a network of blood vessels, cells and fibers of the connective tissue, plasma and mast cells. These conglomerates form particle of different sizes.

Cytological analysis of primary thyroid cell culture preparations of newborn rats in the control showed that cells mainly are of epithelioid type in various sizes and shapes: round, cylindrical and polygonal (Fig. 1, A-D). Nucleis are large oval and of round shape, containing 1–2 nucleoli. Cytoplasm is uniform, most cells have vacuoles of various sizes. Sometimes cells with two nuclei (Fig. 1, E) can be met. Also forming of continuous monolayer of cells with round nuclei (parafollicular) and stratification of one type cells in which nuclei stained intensely (Fig. 1, A, B, D) can be seen. Nuclei containing 1–2- rarely 3 nucleoli. These structures look alike like «follicle» of thyroid tissue. Fig. 1, B and D show the functioning follicles, cavities are filled with colloid, a cube-shaped epithelioid cells adjacent to the kind of «basement membrane» (Fig. 1, D).

The literature suggests that thyroid irradiation by incorporated iodine radionuclides in small doses cause possible preservation of thyroid cells structure and function. In large doses, the cells not lose their ability to reproduce and die that manifest signs of thyroid function failure. If impressed cells lose the ability to divide, they can be a cause of thyroid tumors. The development of autoimmune thyroiditis is possible. Clinical manifestations of designated pathology may be predicted by laboratory signs of changes in humoral and immune status. It is well known that the thyroid refers to organs where proliferation is slow – radiation effects can be noticed much later.

Analysis of cytologic preparations showed that primary thyroid cell cultures of newborn rats born from both parents exposed showed a significant

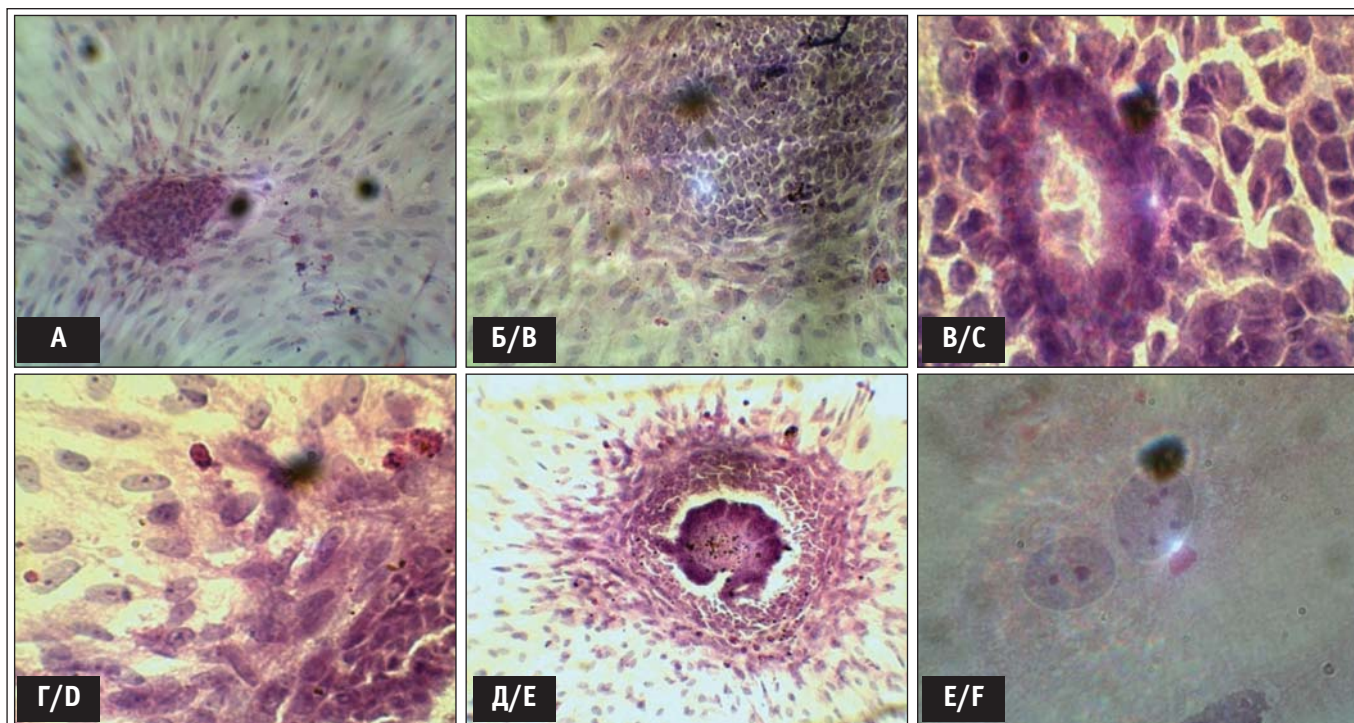


Рисунок 1. Структура первинної культури клітин ЩЗ новонароджених щурів від неопромінених батьків (контроль) на 4-ту та 6-ту добу культивування.

А – утворення фолікула на початковому етапі культивування (2–4-та доба), збільшення $\times 200$; Б – розростання фолікула і утворення 3D-структури, збільшення $\times 200$; В, Г, Д – у внутрішньому просторі фолікула помітний колоїд, що виробляється тироцитами і який може бути гормонами: В – збільшення $\times 400$, Г – збільшення $\times 1000$, Д – збільшення $\times 200$; Е – двоядерні клітини, які рідко зустрічаються в інтактних культурах клітин ЩЗ, збільшення $\times 1000$.

Figure 1. Structure of thyroid primary cell cultures of newborn rats from irradiated parents (control) in the 4th and 6th day of cultivation.

А – follicle formation in the initial phase of cultivation (2–4 day), increased $\times 200$; В – proliferation and 3D-structure follicle formation, increase $\times 200$; С, D, E – in the inner space of the follicle – marked colloid produced by thyrocytes and may be hormones, С – increase $\times 400$, D – increase $\times 1000$, E – an increase of $\times 200$; F – dual cells that are rarely found in intact thyroid cell cultures, increase $\times 100$.

зменшення загальної кількості клітин у моношарі (рис. 2, А–Е). Як свідчать результати дослідження, зображені на рис. 3, щільність клітинної популяції складала тільки 13 % клітин від контролю, але мітотична активність їх не відрізнялась від контролю (рис. 4). Форма клітин переважно полігональна, ядра овальної форми з чітко вираженими 1–2 ядерцями розміщувались асиметрично, значно зросла (більше ніж у 10 разів) кількість двоядерних клітин (спостерігали триядерні клітини) (див. рис. 2, В, Г і рис. 6) та кількість апоптотичних клітин підвищилась майже у 22 рази порівняно з контролем (див. рис. 2, Д і рис. 6). Нашарування епітеліоподібних клітин, схожих на фолікули, спостерігались дуже рідко і були невеликих розмірів. Особливу увагу привернула поява в культурах клітин цього варіанту досліді «перснеподібних» клітин, що є маркером неопластичної трансформації (див. рис. 2, Е).

Слід відмітити, що подібні структурні та морфологічні зміни встановлені і в культурі клітин

decrease in the total number of cells in monolayer (Fig. 2, А–Е). According to results of the study which are shown in Fig. 3, the density of the cell population was only 13 % of control cells, but their mitotic activity did not differ from controls (Fig. 4). The shape of cells, mostly polygonal, oval nuclei with distinct nucleoli 1–2 asymmetrically placed, significantly increased (in more than 10 times) the number of dual cells (three nuclei observed) (Fig. 2, C and Fig. 6) and the number of apoptotic cells increased about 22 times compared with the control (Fig. 2, D and Fig. 6). Rarely we observed layer of epithelioid cells that were similar to the follicles and they were of very small sizes. Particular attention was attracted by the appearance in cell cultures of this experiment of «ring-like» cells that are transformation markers (Fig. 2, E).

It should be noted that similar structural and morphological changes were observed in the estab-

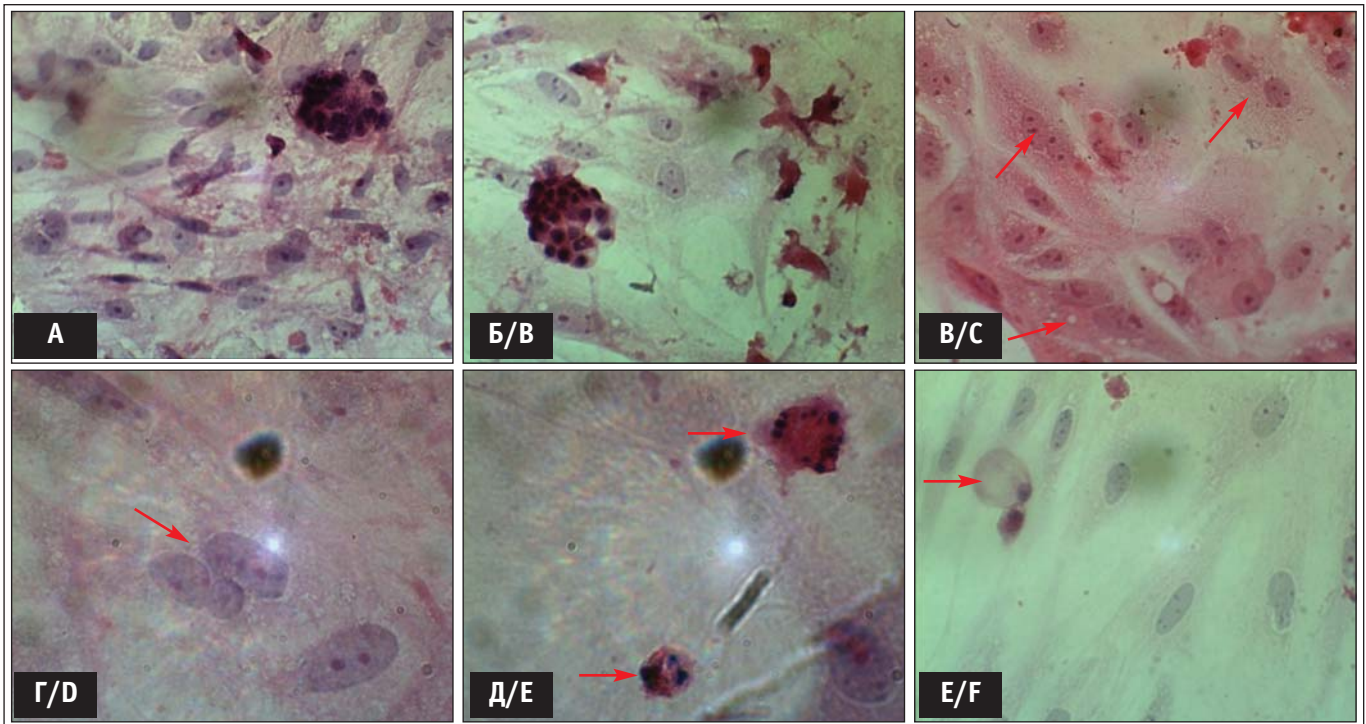


Рисунок 2. Структура первинної культури клітин ЩЗ новонароджених щурів на 6-ту добу культивування у варіанті дослід з опроміненням радіонуклідами йоду-131 самок.

A – основна структура культури клітин, збільшення $\times 400$; A, Б – утворення дрібних фолікулів, збільшення $\times 400$; В та Г – двоядерні клітини, збільшення $\times 400$; Д – спостерігається значна кількість апоптотичних клітин, збільшення $\times 1000$; Е – перснеподібні клітини, що спостерігали в дослідних культурах клітин ЩЗ, збільшення $\times 1000$.

Figure 2. Structure of thyroid primary cell cultures of newborn rat at the 6th day of cultivation in the version of the experiment with only females irradiation by radioiodine-131.

A – the basic structure of the cell culture, increase $\times 400$; A, B – the formation of small follicles, increase $\times 400$; C and D – dual cells, increase $\times 400$; E – there is a significant number of apoptotic cells increase $\times 1000$; F – «ring-like» cells observed in experimental thyroid cell cultures, increase $\times 1000$.

ЩЗ нащадків тварин за пренатального опромінення радіойодом-131 самок (рис. 3–6).

Аналіз цитологічних препаратів культур клітин ЩЗ нащадків, народжених від пренатально опромінених самців (рис. 7) виявив аналогію структури моношару клітин з контролем: присутність клітин різної форми, розміри та розміщення ядер клітин, вакуолізацію цитоплазми, наявність мітотичних клітин. Проте щільність клітинної популяції зменшилась на 33 % (див. рис. 3), а мітотична активність (рис. 4) мала тенденцію до підвищення у порівнянні з контрольною групою. Водночас зросла кількість двоядерних клітин (у 6 разів) (рис. 3, Д та рис. 5) і кількість апоптотичних клітин підвищилась у 34 рази (рис. 3, Г та рис. 6). Спостерігали формування рівномірного суцільного моношару клітин з напластуванням інтенсивніше забарвлених однотипових епітеліоподібних клітин (рис.3, А – В, Д), що нагадували «фолікули» тканин ЩЗ, проте були атипової форми з розірваними краями. На рис. 7, Д чітко видно «перснеподібні» клітини.

lished thyroid cell culture of only females prenatal exposure by radioiodine-131 (Fig. 3–6).

Cytological analysis of thyroid cell culture preparations received from offsprings born by prenatally exposed males (Fig. 7) showed analogy of cell monolayer structures to control: the presence of cells of different shapes, sizes and placement of cell nuclei, cytoplasm vacuolation, presence of mitotic cells. However, the density of the cell population decreased by 33% (Fig. 3), and mitotic activity (Fig. 4) tended to increase compared to the control group. At the same time the number of dual cells increased (6 times) (Fig. 3, E and Fig. 5) and the number of apoptotic cells increased in 34 times (Fig. 3, D and Fig. 6). There was even forming of a continuous monolayer of same type epithelioid cells stained stronger (Fig. 3, A, B, D), reminding «follicle» thyroid tissue, but there were also atypical forms with torn edges. On the Fig. 7, D we have clearly visible «ring-like» cells.

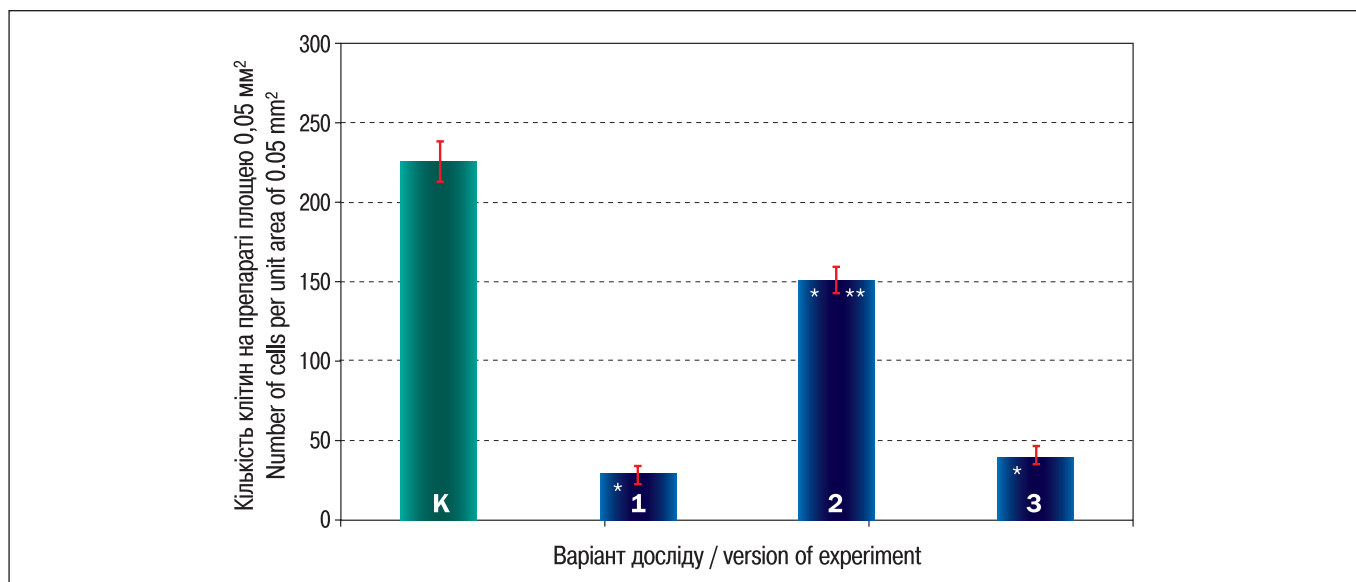


Рисунок 3. Щільність клітинної популяції у первинній культурі клітин ЩЗ новонароджених щурів, батьки яких були опромінені *in utero* радіонуклідами йоду-131.

На осі абсцис: 1 – опромінення радіоізотопом йоду-131 отримали самки і самці щурів; 2 – опромінення радіоізотопом йоду-131 отримали тільки самці щурів; 3 – опромінення радіоізотопом йоду-131 отримали тільки самки щурів.

*Різниця статистично значуща порівняно з контролем ($p < 0,05$); **різниця статистично значуща порівняно з варіантами дослідження 1 і 3 ($p < 0,05$). К – контроль.

Figure 3. The density of the cell population in primary thyroid cell culture of newborn rats whose parents were exposed *in utero* by radioiodine-131.

On the horizontal axis: 1 – females and males rats exposed by radioisotope iodine-131; 2 – only male rats are exposed by radioisotope iodine-131; 3 – only female rats irradiation by radioisotope iodine-131.

*Statistically significant difference compared to control ($p < 0.05$); **statistically significant difference compared to the options of experiment 1 and 3 ($p < 0.05$). K – control.

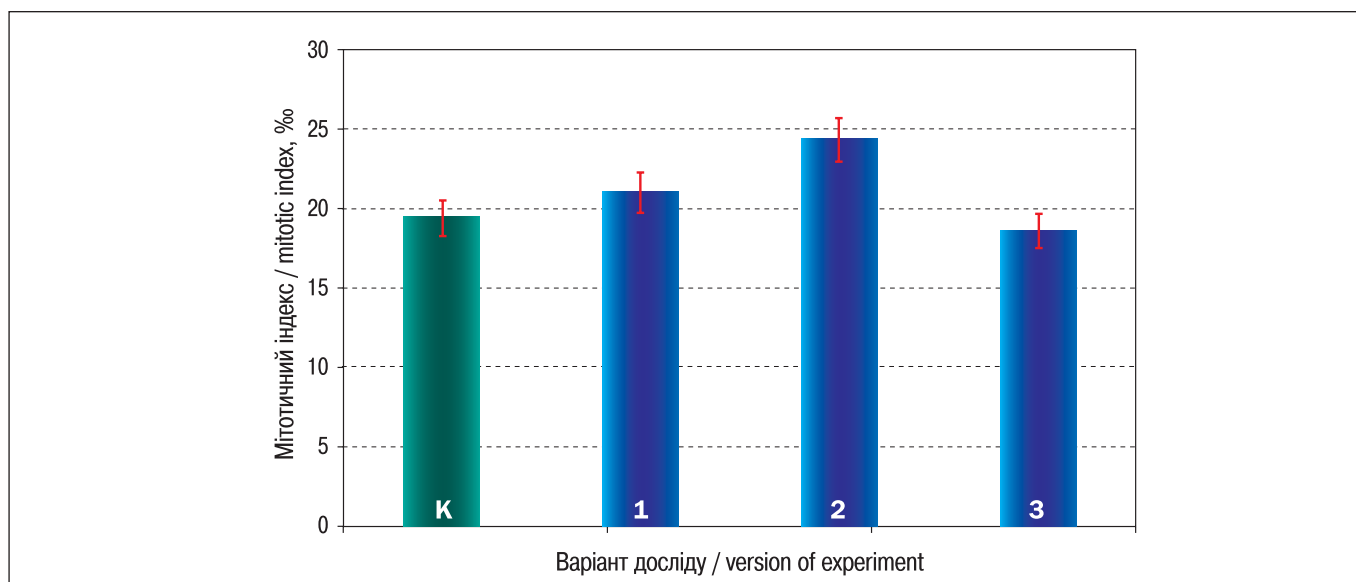


Рисунок 4. Мітотичний індекс у первинній культурі клітин ЩЗ новонароджених щурів, батьки яких були опромінені *in utero* радіонуклідами йоду-131.

На осі абсцис: 1 – опромінення радіоізотопом йоду-131 отримали самки і самці щурів; 2 – опромінення радіоізотопом йоду-131 отримали тільки самці щурів; 3 – опромінення радіоізотопом йоду-131 отримали тільки самки щурів. К – контроль.

Figure 4. Mitotic index in thyroid primary cell culture of newborn rats whose parents were exposed *in utero* by radioiodine-131.

On the horizontal axis: 1 – females and males rats are exposed by radioisotope iodine-131; 2 – only male rats are exposed by radioisotope iodine-131; 3 – only female rats irradiation by radioisotope iodine-131. K – control.

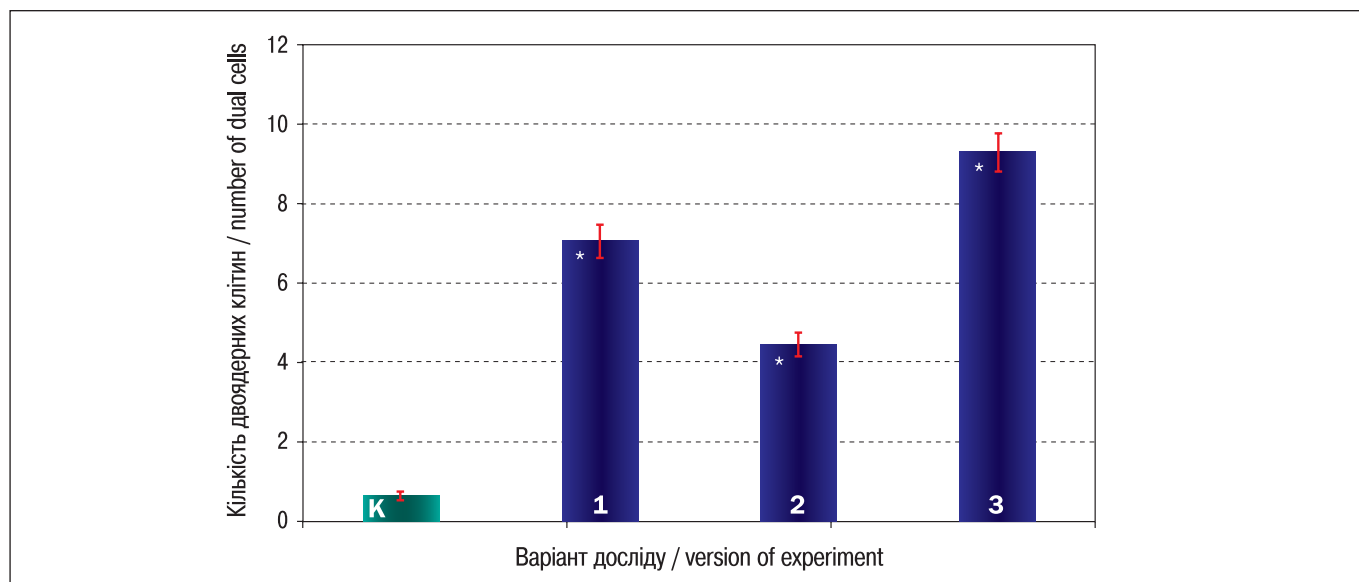


Рисунок 5. Кількість двоядерних клітин у первинній культурі клітин ЩЗ новонароджених щурів, батьки яких були опромінені *in utero* радіонуклідами йоду-131.

На осі абсцис: 1 – опромінення радіоізоотопом йоду-131 отримали самки і самці щурів; 2 – опромінення радіоізоотопом йоду-131 отримали тільки самці щурів; 3 – опромінення радіоізоотопом йоду-131 отримали тільки самки щурів.

*Різниця статистично значуща порівняно з контролем ($p < 0,05$). К – контроль.

Figure 5. Number of dual cells in thyroid primary culture cells of newborn rats whose parents were exposed *in utero* by radioiodine-131.

On the horizontal axis: 1 – females and males rats exposed by radioisotope iodine-131; 2 – only male rats exposed by radioisotope iodine-131; 3 – only female rats irradiated by radioisotope iodine-131.

*Statistically significant difference compared to control ($p < 0.05$). K – control.

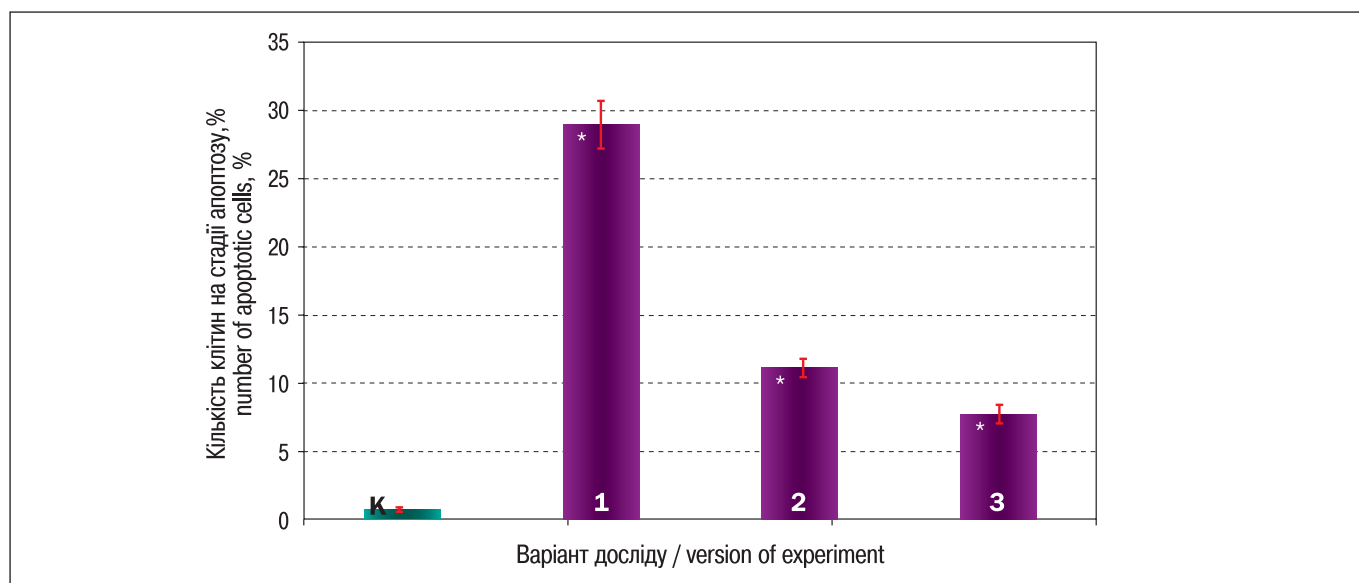


Рисунок 6. Кількість апоптотичних клітин у первинній культурі клітин ЩЗ новонароджених щурів, батьки яких були опромінені *in utero* радіонуклідами йоду-131.

На осі абсцис: 1 – опромінення радіоізоотопом йоду-131 отримали самки і самці щурів; 2 – опромінення радіоізоотопом йоду-131 отримали тільки самці щурів; 3 – опромінення радіоізоотопом йоду-131 отримали тільки самки щурів.

*Різниця статистично значуща порівняно з контролем ($p < 0,05$). К – контроль.

Figure 6. The number of apoptotic cells in thyroid primary culture of newborn rats whose parents were exposed *in utero* by radioiodine-131.

On the horizontal axis: 1 – females and males rats exposed by radioisotope iodine-131; 2 – only male rats exposed by radioisotope iodine-131; 3 – only female rats irradiated by radioisotope iodine-131.

*Statistically significant difference compared to control ($p < 0.05$). K – control.

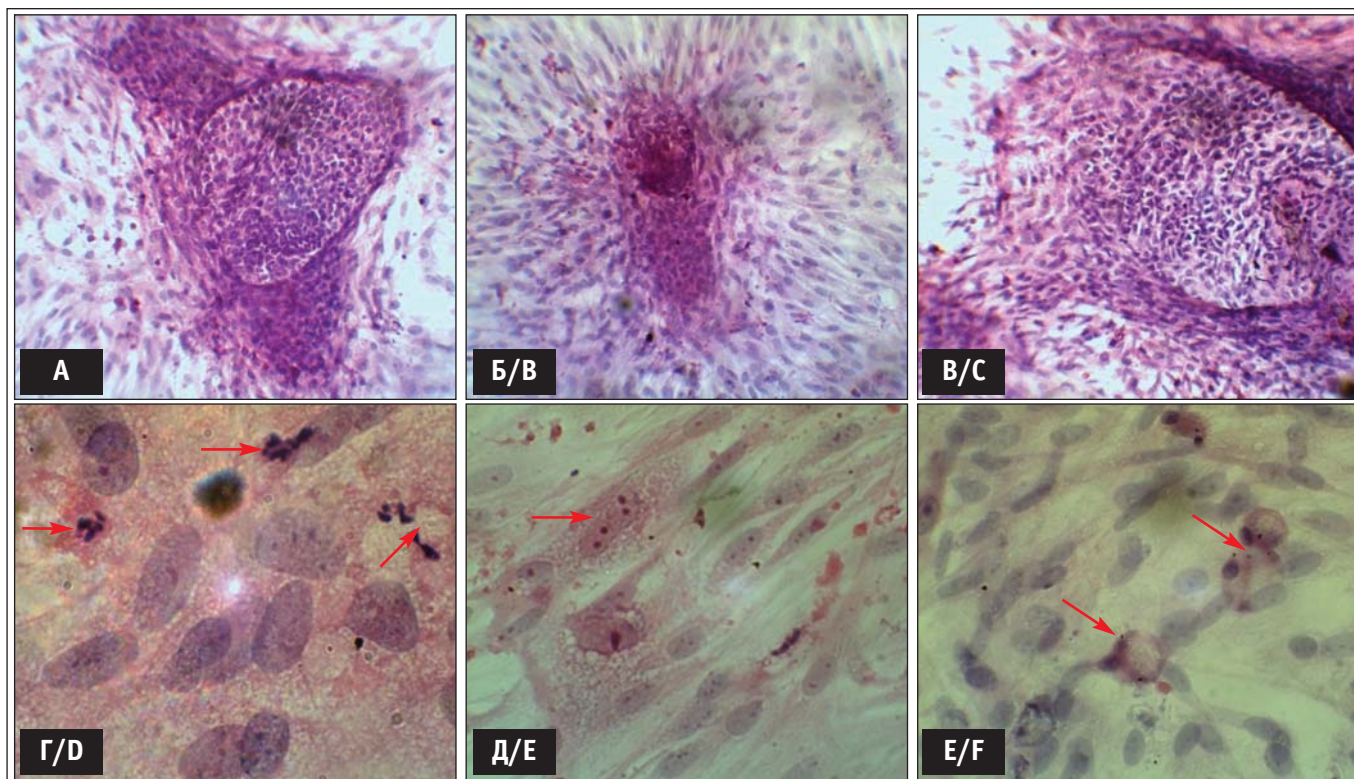


Рисунок 7. Структура первинної культури клітин ЩЗ новонароджених щурів на 6-ту добу культивування у варіанті дослідження з опроміненням радіонуклідами йоду-131 самця.

А, Б, В – утворення фолікулів неправильної форми з нашаруванням, збільшення $\times 200$; Г, Д – спостерігається значна кількість апоптотичних клітин та двоядерних клітин, збільшення $\times 1000$; Е – «персноподібні» клітини, що спостерігали в дослідних культурах клітин ЩЗ, збільшення $\times 400$.

Figure 7. Structure of thyroid primary cell cultures of newborn rat at the 6th day of cultivation in the version of the experiment only male rats irradiation with radioiodine-131.

А, В, С – formation of follicles of irregular form with stratification, increase $\times 200$; D, E – there is a significant number of apoptotic cells and dual-cell, increase $\times 1000$; F – ring-like cells observed in experimental thyroid cell cultures, increase $\times 400$.

Дослідження структури ЩЗ при хронічному γ -опроміненні тварин в дозах від 5 до 50 сГр показало [20], що морфофункціональні перетворення фолікулярного епітелію проявлялися компенсаторною гіпертрофією тироцитів і активізацією процесів фолікулогенезу. Було також встановлено, що в епітелії ЩЗ індукувалися генотоксичні ушкодження, що проявлялись в посиленому формуванні клітин з мікроядрами. Вважали, що такі зміни в соматичних клітинах можуть призводити до генетичної трансформації і розвитку злякисних новоутворень, а також до нестабільності геномного апарату, соматичних мутацій і, як наслідок, – до зниження ефективності репарації опромінених клітин, заміни їх сполучною тканиною, порушень фізіологічних внутрішньосистемних зв'язків і рецепторної взаємодії гормонів, що сприяло формуванню тканинної резистентності до їх дії, нездатності синтезувати адекватні кількості гормонів [21]. Аналогічні ефекти були отримані нами і в клітинах ЩЗ *in vitro*.

Investigation of the structure of thyroid upon chronic γ -irradiation of animals at doses of 5 to 50 cGy showed [20] that the morphological transformation of follicular epithelium manifested by compensatory hypertrophy of thyrocytes and activation of folliculogenesis processes. It was also found that in thyroid epithelium genotoxic damages were induced, evidenced in the enhanced formation of cells with micronuclei. It was believed that such changes in somatic cells may lead to genetic transformation and development of malignant tumors, as well as the instability of genomic system, somatic mutations and as a result – may reduce efficiency of repair of irradiated cells, replacing them with connective tissue, disorders of physiological bonds and receptor interaction of hormones that contribute to the formation of tissue resistance and inability to synthesize adequate amounts of hormones [21]. Similar effects were obtained by us in thyroid cells *in vitro*.

ВИСНОВКИ

Таким чином, аналіз та кількісна характеристика морфофункціональних показників у первинній культурі клітин ЩЗ новонароджених щурів, батьки яких були опромінені пренатально радіоізотопами йоду-131, показали, що під впливом опромінення ЩЗ зазнає деструктивних змін на клітинному рівні навіть у нащадків другого покоління, що призводить до порушення її функцій. Утворення в культурі клітин ЩЗ «перснеподібних» клітин свідчить про істотні генотоксичні порушення і вказує на нестабільність геному у нащадків тварин, опромінених радіоізотопом йоду-131.

СПИСОК ВИКОРИСТАНОЇ ЛІТЕРАТУРИ

1. Likhtarov I. A., Shandala N. K., Gulko G. M., Kairo A. I., Chepurny N. I. Ukrainian thyroid doses after the Chernobyl accident. *Health Physics*. 1993. Vol. 64, Iss. 6. P. 594-599. doi: 10.1097/00004032-199306000-00003.
2. Stepanova Ye., Kolpakov I., Kondrashova V., Vdovenko V. Early and late consequences in children evacuated from the 30-km zone and residents of radiation contaminated area. In: *Health effects of the Chernobyl accident - a quarter of century aftermath*. Ed. by A. Serdiuk, D. Bazyka, S. Yamashita. Kyiv : DIA, 2011. P. 591-610.
3. Дроздович В. В. Формирование доз облучения щитовидной железы населения Беларуси для оценки радиологических последствий аварийных выбросов радиойода на АЭС : автореф. дис. ... канд. техн. наук : 05.14.03. Минск: НАН Беларуси. Ин-т проблем энергетики, 2000. 20 с.
4. Лягинская А. М., Осипов В. А. Короткоживущие изотопы йода (131-135) в условиях радиационной аварии: особенности формирования и распределения поглощенных доз в щитовидной железе, биологические эффекты. *Мед. радиол. и радиац. безопасн.* 2005. Т. 50, № 2. С. 18-26.
5. Лушников Е. Ф. Чернобыль: патология щитовидной железы (факты и объяснения). *Мед. радиол. и радиац. безопасн.* 2001. Т. 46, № 5. С. 16-26.
6. Thyroid cancer in Ukraine after Chernobyl: dosimetry, epidemiology, pathology, nuclear biology. Ed. by M. Tronko, T. Bogdanova, V. Saenko, G. A. Thomas, I. Likhtarov, S. Yamashita. Nagasaki, Japan : IN-TEX, 2014. 175 p.
7. Мушкачева Г. С., Рабинович Е. И., Привалов В. А., Поволоцкая С. В., Рыжова Е. Ф., Шорохова В. Б., Турдакова В. А., Соколова С. П. Отдаленные эффекты облучения йодом-131 в детском возрасте. *Мед. радиол. и радиац. безопасн.* 2006. Т. 51, № 2. С. 51-61.
8. Касаткина Э. П., Шилин Д. Е. Радиационная патология щитовидной железы у детей и подростков. Лекция 1. Эффект малых доз облучения и концепция риска отдаленных последствий Чернобыльской катастрофы. *Пробл. эндокринол.* 1997. Т. 43, № 4. С. 24-29.
9. Дрозд І. П., Гриджук М. Ю., Серкіз Я. І. Наслідки опромінення щитовидної залози у мешканців територій, забруднених радіонуклідами. *Проблеми радіаційної медицини та радіобіології*. 2003. Вип. 9. С. 33-38.
10. Горобец В. Ф. Заболеваемость тиреопатиями в допубертатный период детей из Калужской области, облученных вследствие инкорпора-

CONCLUSIONS

Thus, the analysis and quantitative characterization of morphological parameters in thyroid primary cell culture of newborn rats whose parents were exposed prenatally by radioisotopes of iodine-131 showed that thyroid exposure to radiation undergoes its destructive changes at the cellular level even in the offspring of second generation and leads to disruption of its functions. The formation in thyroid cell culture ring-like cells is an evidence of significant genes-toxic violation and points to the genome instability in offspring of animals exposed by radioisotope iodine-131.

REFERENCES

1. Likhtarov IA, Shandala NK, Gulko GM, Kairo AI, Chepurny NI. Ukrainian thyroid doses after the Chernobyl accident. *Health Physics*; 1993;64(6):594-99. doi: 10.1097/00004032-199306000-00003
2. Stepanova Ye, Kolpacov I, Kondrashova V, Vdovenko V. Early and late consequences in children evacuated from the 30-km zone and residents of radiation contaminated area. In: Serdiuk A, Bazyka D, Yamashita D, editors. *Health effects of the Chernobyl accident - a quarter of century aftermath*. Kyiv: DIA; 2011. p. 591-610.
3. Drozdovych W. [Formation of the Belarusian population doses of the thyroid gland to assess the radiological consequences of accidental releases of radioactive iodine in nuclear power plants] [dissertation]. Minsk; 2000. 20 p. Russian.
4. Lyahynskaya AM, Osypov VA. [Short-lived isotopes of iodine (131-135) in a radiation accident: features of formation and distribution of the absorbed dose in the thyroid gland, the biological effects]. *Journal of Medical Radiology and Radiation Safety*. 2005; 50(2):18-26. Russian.
5. Lushnikov YeF. [Chernobyl: thyroid disease (facts and explanations)]. *Journal of Medical Radiology and Radiation Safety*. 2001;(5):16-26. Russian.
6. Tronko M, Bogdanova T, Saenko V, Thomas GA, Likhtarov I, Yamashita S, editors. *Thyroid cancer in Ukraine after Chernobyl: dosimetry, epidemiology, pathology, nuclear biology*. Nagasaki: IN-TEX; 2014. p. 175.
7. Mushkacheva GS, Rabinovich Yel, Privalov VA, Povolotskaya SV, Ryzhova YeF., Shorokhova VB, Turdakova VA, Sokolova SP. [Long-term effects of radiation, iodine-131 in childhood]. *Journal of Medical Radiology and Radiation Safety*. 2006;51(2):51-61. Russian.
8. Kasatkina EP, Shilin DYe. [Radiation pathology of thyroid cancer in children and adolescents. Lecture 1. The effect of low doses of radiation, and the concept of risk of remote consequences of the Chernobyl disaster]. *Probl Endokrinol (Mosk)*. 1997;43(4):24-9. Russian.

- ции техногенного ^{131}I на неонатальном и раннем грудном этапе развития. Медико-биологические проблемы жизнедеятельности. 2010. № 3. С. 11-17.
11. Агаджанян А. В., Сусков И. И. Геномная нестабильность у детей, рожденных после аварии на ЧАЭС (исследования *in vitro* и *in vivo*). Генетика. 2010. Т. 46, № 6. С. 834-843.
12. Гарькавцева Р. Ф., Казубская Т. П., Лиснянский И. Е. [и др.] Генетические аспекты рака щитовидной железы. Пробл. эндокринол. 2002. Т. 48, № 4. С. 16-20.
13. Воробцова И. Е. Трансгенерационная передача радиационно-индуцированной нестабильности генома. Радиационная биология. Радиоэкология. 2006. Т. 46, № 4. С. 441-446.
14. Дрозд І. П., Сова О. А., Липська А. І. Моделювання аварійного виду ^{131}I . Процеси дозоутворення. Ядерна фізика та енергетика. 2015. Т. 16, № 2. С. 157-163.
15. Волкова Н. О. Кріоконсервовані органи культури щитовидної залози при ало- та ксенотрансплантації : автореф. дис... канд. біол. наук: 03.00.19. Харків: Ін-т проблем кріобіол. і кріомед. НАН України, 2004. 20 с.
16. Білявська С. Б. Корекція експериментального гіпотиреозу шляхом комбінованої трансплантації органотипових культур : автореф. дис.. канд. біол. наук: 03.00.13. Харків: Харк. нац. ун-т ім. В. Н. Каразіна, 2008. 20 с.
17. Животная клетка в культуре (Методы и применение в биотехнологии). Под ред. Л. П. Дьяконова. М. : Спутник+, 2009. 656 с.
18. Дослідження апоптозу у радіаційній імунології : методичні рекомендації / ДУ «Науковий центр радіаційної медицини АМН України». Київ, 2010. 27 с.
19. Лапач С. Н., Чубенко А. В., Бабич П. Н. Статистические методы в медико-биологических исследованиях с использованием Excel. 2-е изд. Киев : МОРИОН, 2001. 408 с.
20. Бениметский Ю.С. Острое воздействие малых доз внешнего гамма-облучения на функциональное состояние щитовидной железы крыс Вистар. В кн.: Тез докл. радиобиол. съезда. Киев, 1993. С. 106.
21. Талько В. В., Атаманюк Н. П., Деревянко Л. П., Горчакова Л. А., Родіонова Н. К., Яніна А. М. Особливості радіаційно-індукованих ефектів в організмі експериментальних тварин в умовах поєднаного зовнішнього і внутрішнього опромінення в малих дозах. В кн.: Медичні наслідки Чорнобильської катастрофи: 1986-2011. За ред. А. М. Сердюка, В. Г. Бебешка, Д. А. Базики. Тернопіль : ТДМУ, 2011. С. 899-915.
9. Drozd IP, Hrydzhuk MYu, Serkiz Yal. [The effects of thyroid irradiation in residents of areas contaminated]. Probl Radiac Med Radiobiol. 2003;9:33-8. Ukrainian.
10. Gorobets VF. [Incidence thyropathies in pre-adolescent children from the Kaluga region, exposed as a result of the incorporation of anthropogenic ^{131}I on neonatal and early breast development stage]. Mediko-biologicheskiye problemy zhiznedeyate'nosti. 2010;(3):11-7. Russian.
11. Agadzhanyan AV, Suskov II. [Genomic instability in children born after the Chernobyl accident (in vitro and in vivo)]. Genetika. 2010; 46(6):834-43. Russian.
12. Garkavtseva RF, Kazubskaya TP, Lisnyanskiy Iye, Liubchenko LN, Shabanov MA. [Genetic aspects of thyroid cancer]. Probl Endokrinol (Mosk). 2002;48(4):16-20. Russian.
13. Vorobtsova IYe. [Transgenerational transmission of radiation-induced genomic instability]. Radiats Biol Radioecol. 2006;46(4):441-6. Russian.
14. Drozd IP, Sova OA, Lipska AI. [131 accidental release modeling. Processes dose formation]. Nuclear Physics and Atomic Energy (Kyiv). 2015;16(2):157-63. Ukrainian.
15. Volkova NO. [Cryopreserved organ culture with thyroid alo- and xenotransplantation] [abstract of the dissertation]. Kyiv: Institution of the Problems of Kriobiology and Kriomedicine, NAN Ukraine; 2004. p. 20. Ukrainian.
16. Bilyavska SB. [Correction of hypothyroidism by experimental transplantation combined organo cultures] [abstract of the dissertation]. Kharkiv: V. N. Karazin Kharkiv National University; 2008. p. 20. Ukrainian.
17. Dyakonov LP, editor. [Animal cells in culture (methods and application in biotechnology)]. Moscow: Sputnik +; 2009. 656 p. Russian.
18. [Investigation of apoptosis in radiation immunology]: methodic recommendation. Kyiv; 2010. 27 p. Ukrainian.
19. Lapach SN, Chubenko AV, Babich PN. [Statistical methods in biomedical research with Excel]. 2nd edn. Kyiv: MORION; 2001. 408 p. Russian.
20. Benimetskiy YuS. [Acute effects of low doses of external gamma radiation on the functional state of the thyroid gland Wistar rats]. Proceedings of the Radiobiological Congress. Kyiv; 1993. p. 106. Russian.
21. Talko W, Atamanyuk NP, Derevyanko LP, Horchakova LA, Rodionova NK, Yanina AM. [Radiation-induced effects in the organism of experimental animals in combined external and internal exposure to low doses]. In: Serdyuk AM, Bebeshko VH, Bazyka DA, editors. [Medical consequences of the Chernobyl catastrophe: 1986-2011]. Ternopil: TDMU, Ukrmedkhnua; 2011. p. 899-915. Ukrainian.