

ЗВ'ЯЗОК АНОМАЛІЙ РОЗВИТКУ ЛИЦЕВОГО СКЕЛЕТУ ТА ЗВУЖЕННЯ ВЕРХНІХ ДИХАЛЬНИХ ШЛЯХІВ ПРИ ВРОДЖЕНИХ СОМАТОГЕНЕТИЧНИХ ПАТОЛОГІЯХ

В. А. Пантус

*Івано-Франківський національний медичний університет;
76018, м. Івано-Франківськ, вул. Галицька, 2*

В статті відображені результати вивчення взаємозв'язку недорозвитку середньої зони лицевого скелету та ступеня звуження верхніх дихальних шляхів. В даному дослідженні проведений тривимірний цефалометричний та стереотопометричний аналіз з використанням даних спіральної комп'ютерної томографії черепа 52 пацієнтів від 1-3 та 3-7 років з вродженими черепно-лицевими аномаліями та деформаціями. Продемонстровано, що розроблені, а також запропоновані нами до використання в клініці методики цефалометричного та стереотопометричного аналізу середньої зони лицевого скелету, дозволяють оптимізувати діагностику з метою наступного планування лікування аномалій розвитку лицевого скелету.

***Ключові слова:** цефалометрія, стереотопометрія, спіральна комп'ютерна томографія, діагностика.*

Актуальність роботи. При діагностиці зубощелепних аномалій потрібно враховувати, що верхня щелепа входить в склад серединного лицевого комплексу та приймає безпосередню участь при формуванні верхніх дихальних шляхів [2, 6, 7, 8]. Розміри носоглоткового відділу відіграють дуже важливу роль в формуванні ротового, носового та змішаного типу дихання [1, 2, 3]. Збільшення товщини аденоїдної тканини, ретроположення або зменшення розмірів верхньої щелепи, м'якотканинні та скелетні зміни в зіві є попередніми факторами до розвитку такого стану як обструктивне нічне апное [1, 2, 3, 4, 5]. Цей стан призводить до летальних випадках в 2-4%. Саме вивчення даних складових відіграє важливу роль як при діагностиці, так і при плануванні реконструктивних операцій середній зоні обличчя.

Мета роботи. вивчити взаємозв'язок порушення розвитку середньої зони лицевого скелету і ступеня звуження верхніх дихальних шляхів та провести аналіз даних параметрів в післяопераційному періоді.

Матеріали та методи дослідження. Нами було вивчено та проаналізовано дані комп'ютерних томограм 52 пацієнтів з вродженими та набутими черепно-лицевими аномаліями. В залежності від патології пацієнтів було поділено на 2 групи.

I група – 33 пацієнтів від 1 до 3 та від 3 до 7 років з краніосіностами, що супроводжувались верхньою мікрогнатією, верхньою ретрогнатією.

II група порівняння – 19 пацієнтів від 1 до 3 та від 3 до 7 років з кістковими та фіброзними анкілозами, геміфаціальною мікросомією поєднаними з набутими нижніми мікрогнатіями;

Оскільки у вивчених нами пацієнтів із фіброзними та кістковими анкілозами, геміфаціальними мікросоміями, поєднаними з нижньою мікрогнатією не спостерігались вкорочення основи черепа та гіпоплазія середньої зони лицевого скелету в поєднанні з її ретропозицією – ця група пацієнтів відносилась нами до вище вказаної II групи порівняння.

Всім пацієнтам проведено рентгенологічні дослідження. Рентгенологічні методи включали дослідження пацієнта на спіральному комп'ютерному томографі «Emotion» фірми («Siemens») Німеччина. Сканування здійснювалося за спеціально розробленим протоколом. Під час сканування положення щелеп в прикусі та голови залишається стабільним з метою скорочення ризику виникнення артефактів. Алгоритм реконструкції на час дослідження виставлявся як «кістковий» або «з високим розрішенням». Розширення матриці становило 512x512. Діапазон сканування включав лицевий та мозковий відділи черепа. Товщина зрізу під час сканування становило 3-5 мм, крок при реконструкції зрізу 1мм. Всі зрізи співпадали за анатомічною ділянкою, мали однакові пропорції та розміри і скановані при одній і тій же висоті стола. Сканування проведено в одному напрямку. Після проведення дослідження архівні дані зберігалися в форматі dikom.

Основним методом обстеження, який розглядається в цій роботі, є стереотопометричний аналіз (тривимірна цефалометрія), за допомогою якого вивчались співвідношення структур лицевого відділу голови відносно трьох взаємоперпендикулярних площин. Тривимірний цефалометричний аналіз проводився на комп'ютерних реконструкціях по розробленій нами модифікованій методиці цефалометричного та стереотопометричного аналізу. Для проведення стереотопометричного аналізу лицевого скелету застосовували розроблену нами методику побудови базисних площин, що центруються в контрольній точці відліку системи координат. Остання знаходиться між трабекулярним та парахордальним відділами черепа в проекції сагітальної базисної площини між круглими отворами (Зайченко, 2001) (рис. 1).

Ця точка може бути рекомендована в якості центруючої точки при краніологічних дослідженнях за двома причинами. За першою – підтверджують результати спостережень D.E. Liberman, C.F. Ross, M.J. Ravosa (2000). Так, всі їхні дослідження ростових процесів черепа вказують на центр базікраніума (ділянка овальної форми біля тіла клиновидної кістки), який досягає своїх кінцевих розмірів та форми швидше за інші відділи черепа, оскільки всі життєво важливі краніальні нерви, судини пер-

форують основу черепа в цій ділянці. Друга причина – це трансформація кісткової платформи тіла клиновидної кістки під впливом росту мозкових структур на відміну від центру, відносно якого відбувається трансформація.

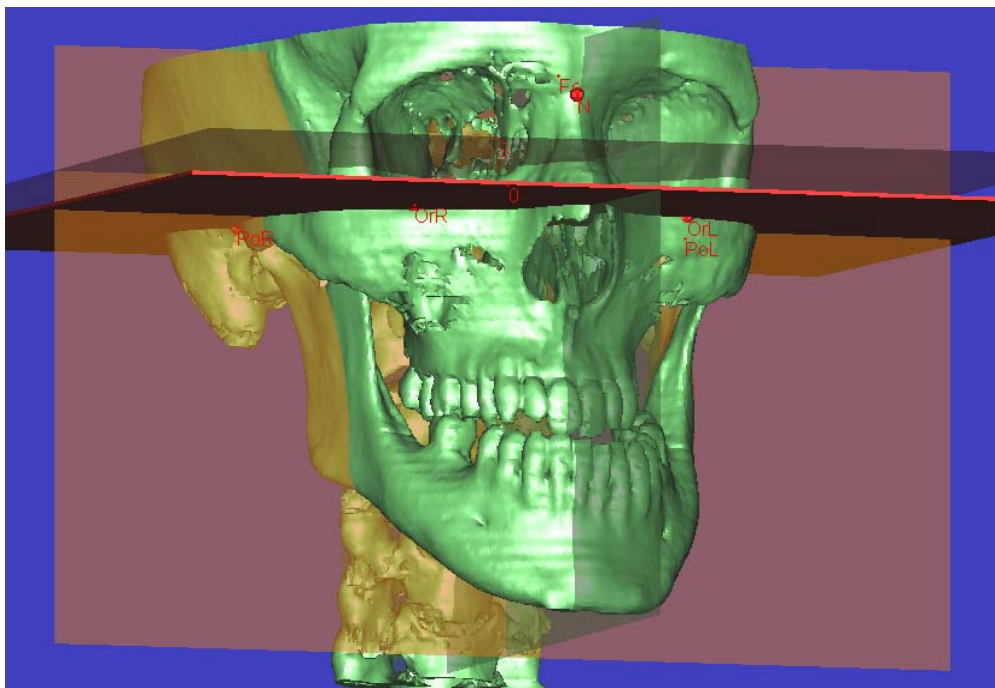


Рис. 1. SSD комп'ютерна реконструкція черепа з площиною франкфуртської горизонталі і контрольними площинами сагітальної, трансверзальної реконструкції та аксіального зрізу (toggle reference planes), що проходять крізь центр точки 0 мінімальної мінливості черепа

Для ідентифікації антропометричних точок застосовуємо стандартно визначені в краніології анатомічні зони (рис. 2-4).

З метою визначення позиції верхньої щелепи в черепі нами введено точку найменшої мінливості верхньої щелепи. Вище вказаний навігаційний показник реєструвався нами на центрі перпендикуляра опущеного з точки назіон на середину базиса верхньої щелепи. Тобто це точка центра трикутника верхньої щелепи утвореного точками N, PNS, ns (рис. 4,б).

Вимірювання кутових та лінійних параметрів здійснюється в автоматичному режимі після маркірування вище вказаних нами антропометричних точок. За основу було взято методику Е. Martina. Аналіз параметрів верхніх дихальних шляхів проводився за методикою С.В. Вишневної 2005 р. Статистична обробка отриманих результатів проводилась за допомогою персонального комп'ютера з використанням програмного пакету Statistica 6.0.

33 ($63,46 \pm 5,3\%$) та нижньої 19 ($36,53 \pm 5,3\%$) мікрогнатії, які поєднувалися з супутніми захворюваннями з боку центральної нервової системи, патології ЛОР органів та офтальмологічних вад здебільшого як проявів сомато-генетичних синдромів. Слід зауважити, що характер супутньої патології дещо залежав від локалізації ЗЩА. При обстеженні 33 пацієнтів із вродженими вадами верхньої щелепи (ВЩ) спостерігали переважно патологію органів мозкового черепа та очниць, тобто вади центральної нервової системи в поєднанні з офтальмологічними, що супроводжувались внутрішньочерепною гіпертензією у всіх 33 (100%) обстежених та у 23 ($69,69 \pm 5,1\%$) – наявністю екзорбітизму та субатрофії дисків зорових нервів. Патологічний комплекс у 33 (100%) пацієнтів супроводжували деформації мозкового відділу черепа та краніостенози у формі: акроцефалії ($39,13 \pm 5,42\%$), оксіцефалії ($8,69 \pm 3,12\%$), тригоноцефалії ($4,34 \pm 2,26\%$), турібрахіцефалії ($13,04 \pm 3,74\%$) та брахіцефалії у ($34,08 \pm 5,26\%$) пацієнтів.

Згідно даних СКТ лицевого скелету у 23 ($69,69 \pm 5,1\%$) пацієнтів виявлена ВМ в комбінації з ретропозицією верхньої щелепи відносно основи черепа, яка супроводжувалась вкороченням глибини очниць, гіпоплазією виличних кісток та їх дуг. У 10 ($30,30 \pm 5,1\%$) обстежених деформації черепа поєднувалися із незроцненнями піднебіння. У 10 ($30,30 \pm 5,1\%$) пацієнтів стан був обтяжений порушенням обмінних процесів. Проведений аналіз соматичних захворювань та особливостей будови лицевих кісток вказував на характерні функціональні порушення у цієї категорії хворих. Домінували порушення функцій: жування в усіх 33 (100%) обстежених; дихання – у 23 ($69,69 \pm 5,1\%$); мовоутворення – у 10 ($30,30 \pm 5,1\%$) та у 10 ($30,30 \pm 5,1\%$) – ковтання.

Згідно даних клініко-рентгенологічного обстеження 19 хворих із вродженими вадами розвитку нижньої щелепи (НЩ) мали патологічні стани ЛОР-органів, що відображалось в особливостях будови лицевого скелета. За даними СКТ лицевого скелета у 10 ($52,63 \pm 5,54\%$) обстежених визначали одnobічну гіпоплазію НЩ з компенсаторною деформацією альвеолярного відростка верхньої щелепи та у поєднанні з порушеннями розвитку вушної раковини і зовнішнього слухового проходу. У 9 ($47,36 \pm 5,54\%$) хворих значне двобічне недорозвинення НЩ супроводжувалось глосоптозом. Крім того, у обстежених значно обтяжували стан органічні вади серцево-судинної системи у 11 ($57,89 \pm 5,48\%$), у 6 ($31,57 \pm 5,16\%$) – церебральні кисти в каудоталамічних ділянках головного мозку та у 5 ($26,31 \pm 4,89\%$) виникнення аспіраційної пневмонії. Вищевказані особливості архітекtonіки лицевого скелета та характер соматичної патології зумовлювали порушення ряду важливих функцій: ковтання, жування, мовоутворення в усіх 19 (100%) обстежених та у 9 ($47,36 \pm 5,54\%$) з них – функції дихання. У всіх обстежених аномалії щелеп супроводжувались вродженими сомато-генетичними синдромами, а саме, при вродженій верхній мікрогнатії виявлялись: синдром Крузона 9

($27,27 \pm 4,94\%$), синдром Аперта 13 ($39,39 \pm 5,42\%$) та в 11 ($33,33 \pm 5,23\%$) – синдром Пфейфера. У пацієнтів із вродженою нижньою мікрогнатією спостерігалися: синдром П'єра Робена – 9 ($47,36 \pm 5,54\%$) та в 10 ($52,63 \pm 5,54\%$) – синдром геміфаціальної мікросомії.

При детальному комп'ютерно-томографічному обстеженні пацієнтів I групи віком від 1-3 та 3-7 років виявлено такі патології як акроцефалія ($39,13 \pm 5,42\%$), оксіцефалія ($8,69 \pm 3,12\%$), тригоноцефалія ($4,34 \pm 2,26\%$), турібрахіцефалія ($13,04 \pm 3,74\%$) та брахіцефалія у ($34,08 \pm 5,26\%$). Дані типи патологій відносяться до класу симетричного орбіто-краніального дизморфізму.

Висока форма черепа поєднується з зменшеною в розмірах основою черепа та вкороченням на $10,34\%$ показника N-Se передньої черепної ямки в порівнянні з контрольною групою пацієнтів.

При аналізі лицевого скелету спостерігається сплющення спинки носа, гіпоплазія верхньої щелепи, виличних кісток, та виличних дуг. Аналіз положення очних яблук в очниці показав наявність екзофтальма, ексorbitизма за рахунок вкорочення на $7,3\%$ глибини очниць. Детальний аналіз їхньої будови показав, що всі пацієнти мають високу відкритої форму. Зменшення глибини очниць в поєднанні з відкритою формою призводить до збільшення на $20,7\%$ кута розгортки їхньої латеральної стінки (рис. 5).

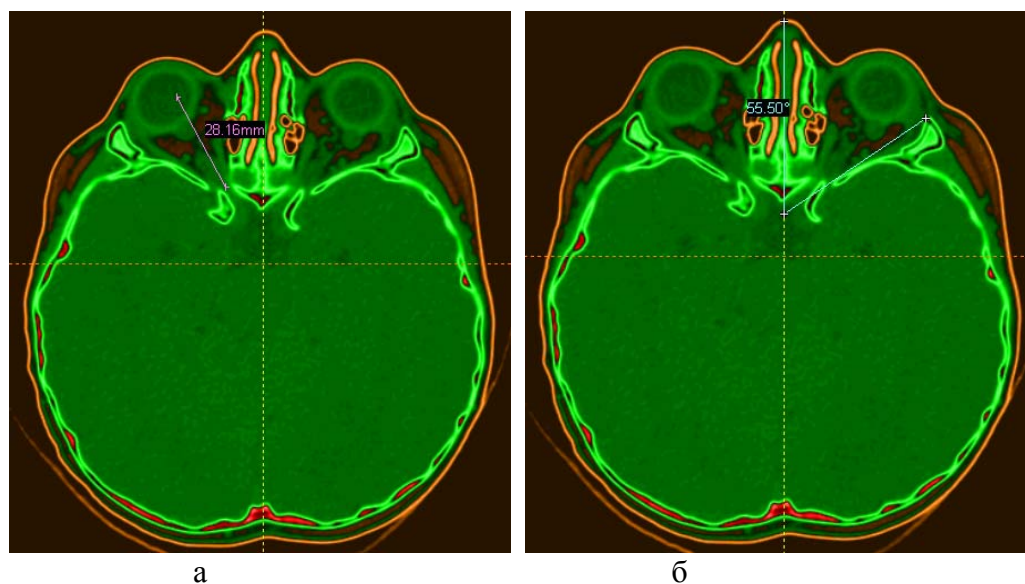


Рис. 5. Аксіальні зрізи очниць з позначенням глибини (а), положення латеральної стінки (б)

У $77,7\%$ пацієнтів цієї групи спостерігається орбітальний гіпертелоризм I ступеня, який підтверджується параметром дакріальної ширини Mart.49a Biom DC. Останній в цій групі пацієнтів становив на $26,14\%$

більше від контрольної групи. Решта 22,3% з цієї групи міжорбітальний інтервал в межах норми. Так, підтвердженням гіпоплазії середньої зони обличчя є зменшення на 22,21% довжини основи обличчя Mart.40 та зменшення на 8,5% положення верхньої щелепи відносно системи координат. Високе аркоподібне піднебіння, що визначалось показником Mart.63 Biom G2, яке зустрічається при цих формах аномалій зменшене на 12,85%, а базис верхньої щелепи за параметром (ns) або VPOK – (pns) відповідно на 10,54%. Недорозвиток останнього поєднувався з зменшенням довжини альвеолярної дуги Mart.60., яка становила на 18,91% менше в порівнянні з контрольною групою. Вище вказані параметри підтверджувались також решта показниками лицевого трикутника. Так параметр Mart.48. Biom.G'Н верхньої висоти обличчя був зменшений на 15,62%, а Mart.5 довжина основи черепа на 14,9%. Диспропорційність спостерігалась також у співвідношенні виличних кісток та альвеолярного відростка верхньої щелепи. Так показник зігомакслярного кута в порівнянні з II групою становив на 6,63% більше при незмінному показнику середньої ширини обличчя Mart.46.Biom GB (рис. 6).

При аналізі верхніх дихальних шляхів на сагітальних реконструкціях та аксіальних зрізах спостерігається зменшення назофарингіальних розмірів. Так, глибина носоглотки, яка вимірювалась показником PNS – rpw зменшилась на 48,71%, довжина кісткової глотки відповідно зменшилась на 25,17%. Вище вказані зміни обумовлені зменшенням інтервалу параметра Mart.40 на 22,21% та показника позиції верхньої щелепи в системі координат на 8,5% (рис. 6). Відповідно зменшення показників просвіту верхніх дихальних шляхів P2 на 43,09% та P3 на 54,99% обумовлене не тільки ретропозицією верхньої щелепи в черепі, але і супрапозицією її базиса положення якого викликане вкороченням середньої зони обличчя. Підтвердженням цього є зменшення на 18,63% інтервалу між заднім відділом базиса, гіпофізарною ямкою, зменшенням висоти носа на 21,46% та верхньої висоти обличчя Mart.48. Biom.G'Н. на 15,62%.

При аналізі середньої зони лицевого скелету у пацієнтів II групи з однобічною нижньою мікрогнатією спостерігалась тільки компенсаторна деформація альвеолярного відростка верхньої щелепи в трансверзальній проекції. Ці зміни відображались в інклинації площини базису верхньої щелепи в трансверзальній площині на $5,47 \pm 0,612^0$, ротації площини Zml, Zmr, ANS на $4,35 \pm 0,45^0$ та зміни положення сагітальної площини до точки A $3,23 \pm 0,559^0$. Вище вказані числові показники відображали тільки порушення симетрії (рис. 7).

При аналізі середньої зони лицевого скелету у пацієнтів II групи з однобічною нижньою мікрогнатією спостерігалась тільки компенсаторна деформація альвеолярного відростка верхньої щелепи в трансверзальній проекції. Ці зміни відображались в інклинації площини базису верхньої щелепи в трансверзальній площині на $5,47 \pm 0,612^0$, ротації

площини Z_{ml} , Z_{mr} , ANS на $4,35 \pm 0,45^{\circ}$ та зміни положення сагітальної площини до точки A $3,23 \pm 0,559^{\circ}$. Вище вказані числові показники відображали тільки порушення симетрії (рис. 7).

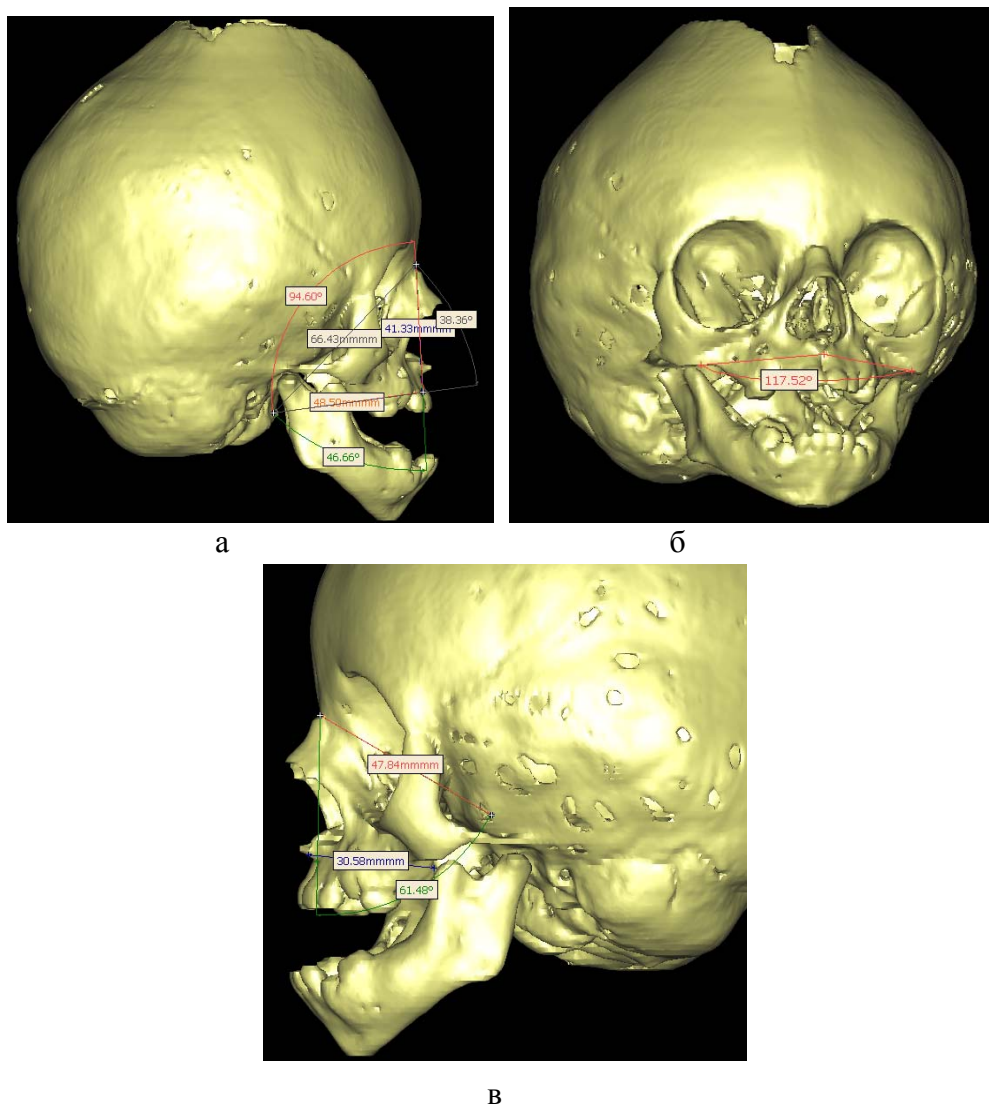


Рис. 6. Показники параметрів лицевого трикутника (а), зігомасілярного кута (б), альвеолярного відростка (в)

Решта числових параметрів даної групи відображені в табл. 1.

При оцінці антропометричних показників у пацієнтів в післяопераційному періоді антропометричні точки слугували своєрідними навігаційними маркерами. При цьому з метою реєстрації зміни відстаней та кутів після проведеної дистракції одні антропометричні точки розміщувались на фіксованій ділянці черепа, інші – на рухомому фрагменті.

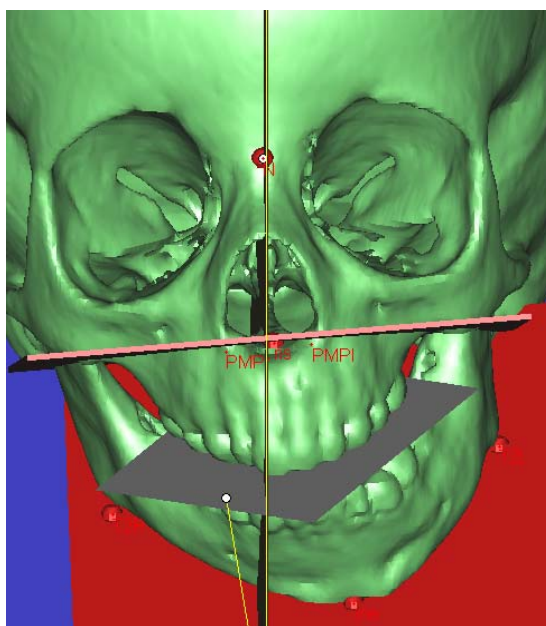


Рис. 7. SSD комп'ютерна реконструкція черепа з позначенням параметрів ступеня інклінації базиса верхньої щелепи в трансверзальній площині

Таблиця 1. Порівняння цефалометричних показників I та II груп

Цефалометричний показник	I група	II група
N – Se	52,66±1,613 P<0,004	58,37±0,905 P>0,05
Глибина очниць	32,91±1,171 P<0,03	36,12±0,53 p>0,05
Положення латеральної стінки очниць	48,01±1,762 P<0,00002	37,55±0,897 p>0,05
Mart.49a Biom DC	20,46±1,132 p>0,05	18,06±0,569 p>0,05
Mart.40.	57,73±2,007 P<0,000001	73,97±1,556 p>0,05
Положення верхньої щелепи в черепі від точки «0»	34,89±1,189 P<0,02	38,13±0,476 p>0,05
Mart.63 Biom G2	22,60±1,252 P<0,02	25,77±0,683 p>0,05
(ns) або VPOK – (pns)	33,39±0,87 P<0,004	37,03±0,921 p>0,05
Mart.60.	31,52±1,094 P<0,00009	39,03±0,904 p>0,05
Mart.48. Biom.G'H	45,88±1,466 P<0,0004	54,41±1,48 p>0,05
Mart.5.	74,20±2,053 P<0,00003	86,71±1,553 p>0,05
Зіго максиллярний кут	116,47±1,775 P<0,002	109,56±1,384 p>0,05
Mart.46.Biom GB.	66,65±1,782 p>0,05	67,80±1,343 p>0,05
PNS – ppw	6,33±0,584 P<0,0000006	11,66±0,682 p>0,05
Ba – PNS	27,89±1,043 P<0,0000009	36,90±0,899 p>0,05
T1	13,62±0,600 p>0,05	14,32±0,40 p>0,05
P2	5,35±0,504 P<0,00002	8,48±0,478 p>0,05
P3	6,21±0,481 P<0,0000003	12,34±0,80 p>0,05
T2	22,53±0,548 P<0,01	24,59±1,09 p>0,05
V	23,20±1,209 P<0,003	29,02±1,112 p>0,05

На основі проведених реконструктивних оперативних втручань у 5 пацієнтів з краніосіностозами поєднаними з верхньою мікрогнатією та ретрогнатією встановлено, що при проведенні реконструктивної пластики склепіння черепа, лобноочного комплексу та висування середньої зони обличчя по Le Fort – III в моноблоці з лобною кісткою за Tessier (1967) відбулось збільшення показника довжини передньої черепної ямки N-Se. Так, у трьох пацієнтів цей показник збільшився на 10,55%. При цьому розміщення антропометричної точки назіон N визначалось між остеотомованими фрагментами лобної та верхньощелепової кісток, оскільки останні йшли в одному блоці. Значної зміни показника лицевого кута F в даному випадку не відбулось. Після проведеної дистракції нормалізувалась позиція верхньої щелепи в черепі. Це підтверджувалось збільшенням на 14,33% відстані від точки 0 тривимірної системи координат та точки верхньої щелепи. Дистракція середньої зони обличчя одночасно з дистракцією лобної кістки забезпечувала збільшення глибини очниць, що є необхідним при вище вказаних патологіях. Так, після проведеної репозиції глибина очниць в післяопераційному періоді збільшилась на 28,44%, а положення латеральної стінки зменшилось на 18,49%. Вище вказані зміни в кутах обумовлені антеропозицією фронтоталарно-ноорбітальних точок та дакріонів. Таким чином ми отримуємо нормалізацію положення середньої зони обличчя, виправлення прикусу, та усунення екзорбітизму, який зустрічається при вище вказаному типі патології. Дистракція верхньої щелепи дотеперу забезпечує збільшення назофаренгіальних розмірів.

Так, у 5 пацієнтів з реконструктивною пластикою склепіння черепа, лобно-очного комплексу та висування середньої зони обличчя по Le Fort – III в моноблоці з лобною кісткою за Tessier (1967) спостерігалось збільшення глибини носоглотки PNS – ppw на 70,25% та глибини кісткової глотки Ba – PNS на 21,60%. Відповідно збільшення розмірів на 80,2% також відбулось за показником P3 величина дихальних шляхів вздовж лінії Ba – PNS та на 66,97% по показнику P2. Після проведення репозиції лобноочного комплексу та середньої зони обличчя по Le Fort – III в моноблоці з лобною кісткою у 5 пацієнтів також спостерігались зміни параметрів лицевого трикутника. Так, показник довжини основи обличчя Mart 40. в післяопераційному періоді збільшився на 18,28%. Ступінь дистракції вище вказаних фрагментів також відобразився у збільшенні на 6,68% довжини основи черепа Mart 5.

Отже, зміни вище вказаних стереотопометричних та цефалометричних параметрів після проведення пластики склепіння черепа, дистракції лобноочного комплексу та середньої зони обличчя по Le Fort – III в моноблоці з лобною кісткою за Tessier (1967) свідчать про збільшення глибини очниць, усунення екзорбітизму, створення резервного простору мозкового відділу черепа для послідуєчого нормального формування центральної нервової системи, збільшення величини верхніх дихальних

шляхів для нормалізації носового дихання, виправлення оклюзії та деформації черепа і покращення естетики обличчя.

Обговорення

Опираючись на вище вказані дані, потрібно враховувати, що верхня щелепа входить в склад середнього лицевого комплексу та приймає безпосередню участь при формуванні верхніх дихальних шляхів, що в кінцевому етапі відображається на особливостях їхнього розвитку. Так, зменшення показників носоглотки, кісткової глотки та P3 пов'язано з ретропозицією верхньої щелепи в черепі та вкороченням висоти носа. Про це свідчать зменшення параметрів довжини основи обличчя, глибини очниць, довжини передньої черепної ямки та основи черепа. Супрапозиція базису верхньої щелепи, вплинула на вкорочення інтервалу показника P2 при незмінній товщині аденоїдної тканини в обох групах. Аналіз лицевого скелету II групи пацієнтів свідчив тільки про компенсаторну деформацію альвеолярного відростка верхньої щелепи в трансверсальному напрямку. Останні зміни не впливали на показники середнього лицевого комплексу в сагітальній проекції, а значить не відігравали значної ролі при звуженні верхніх дихальних шляхів у аналізованих нами ділянках.

Висновки

Проведений нами аналіз показав, що найбільший відсоток звуження назофарингіальних розмірів становив у носоглотці PNS – рrw 48,71%, кістковій глотці 25,17%, та показника P3 на 54,99%. Останні напрями залежали від ретропозиції верхньої щелепи в черепі. Базуючись на результатах даного дослідження, визначені основні покази до проведення реконструктивної пластики середньої зони лицевого скелету в ранньому дитячому віці, що можуть вчасно усунути не тільки естетичні, але й функціональні порушення дихання, мови та харчування.

Література

1. Божкова З.П. Взаимосвязь затрудненного носового дыхания и зубочелюстно-лицевых аномалий: Автореф. дис ... канд. мед. наук / З.П. Божкова. – М., 1970. – 18 с.
2. Вишневская С.В. Анализ дыхательных путей на боковых телерентгенограммах головы у пациентов с мезиальной окклюзией / С.В. Вишневская, Л.С. Персин // Ортодонтия. – 2005. – №3. – С. 14-17.
3. Осадчий А.Д. Роль патологии верхних дыхательных путей в образовании зубочелюстных деформаций / А.Д. Осадчий // Вопросы челюстно-лицевой хирургии и стоматологии. – 1967. – №3. – С. 242-251.
4. Погодина А.А. О патогенезе аномалий зубочелюстно-лицевой системы и их связи с заболеваниями носоглотки: Автореф. дис.... канд. мед. наук / А.А. Погодина. – Казань, 1958. – 21 с.
5. Пучко Н.А. Носовое дыхание, речь и слух до и после лечения при сужении верхней челюсти: Автореф. дис. ... канд. мед. наук / Н.А. Пучко. – Минск, 1972. – 23 с.

6. Хорошилкіна Ф.Я. Ортодонтия. Дефекты зубов, зубных рядов, аномалии прикуса, морфофункциональные нарушения в челюстно – лицевой области и их комплексное лечение / Ф.Я. Хорошилкіна. – М.: Медицинское информационное агентство. – 2006. – 544 с.
7. Cleall J.F. Craniofacial morphology: A principal component analysis / J.F. Cleall, E.A. Be Gole, F.S. Chabib // Amer. J. Orthodont. – 1979. – Vol.75, №6. – P. 650-666.
8. Martinez-Lage J.F. Positional skull deformities in children: skull deformation without synostosis / J.F. Martinez-Lage., A.M. Ruiz-Espejo, A. Gilbert // Childs Nerv Syst. – 2006. – Vol.22, №4. – P. 74.

*Стаття надійшла до редакційної колегії 12.12.2014 р.
Рекомендовано до друку д.м.н., професором **Рожком М.М.**,
д.м.н., професором **Нідзельським М.Я.** (м. Полтава)*

CORRELATION DEVELOPMENTAL ABNORMALITIES OF THE FACIAL SKELETON AND NARROWING OF THE UPPER AIRWAY IN PATIENTS WITH CONGENITAL SOMATIC GENETIC PATHOLOGIES

A. V. Pantus

*Ivano-Frankiv'sk National Medical University;
76018, Ivano-Frankiv'sk, Galytska str.,2*

The results of study of intercommunication of underdeveloped of middle area of facial skeleton and degree of narrowing of overhead respiratory tracts are represented in the article. In this research three-dimensional cephalometry and stereotopometry analysis the use of information of spiral computed tomographic of skull of 52 patients is conducted from 1-3, 3-7 years with innate cranial – by facial anomalies and deformations.

It is shown, that developed, and also offered by us to the use in the clinic of method of cephalometry and stereotopometry analysis of middle area of facial skeleton allow to optimize diagnostics with the purpose of the subsequent planning of treatment of anomalies of development of facial skeleton.

Key words: *cephalometry, stereotopometry, spiral computed tomographic, diagnostics.*