



Н. Ю. Ошмянська, Г. Ю. Аржанова, О. П. Галенко
ДУ «Інститут гастроентерології НАМН України», Дніпропетровськ

Сучасні морфологічні методи аналізу прогресування фіброзу при хронічному гепатиті, асоційованому з вірусом С

Мета — вивчити характер фіброзування, особливості транслокації цитохрому С, експресії PCNA, актину і міозину в клітинах печінки, а також особливості зірчастих клітин (ЗКП), стан синусоїдів і мікровезикулярну ліпідну інфільтрацію печінки на різних стадіях фіброзних змін у хворих з хронічним гепатитом С (ХГ-С).

Матеріали та методи. Досліджували гістологічні біоптати печінки 12 хворих на ХГ-С. Після первинного дослідження з оцінкою за METAVIR проводили обчислення комп'ютерного індексу фіброзу (КІФ) у програмі ImageJ 1.45S (Національний інститут здоров'я, США), імуногістохімічне виявлення актину, міозину, PCNA і цитохрому С, аналіз напівтонких зрізів (1 мкм).

Результати. При першій стадії фіброзу КІФ становив від 0,023 до 0,085, при другій — від 0,045 до 0,089, при третій — від 0,191 до 0,201, при четвертій стадії — від 0,204 до 0,273. При імуногістохімічному дослідженні спостерігали транслокацію цитохрому С в ядро клітин, що свідчить про активацію каспазного механізму апоптозу. Збільшення кількості PCNA-позитивних клітин вказувало на активацію механізмів регенерації. Експресію міозину спостерігали в усіх гепатоцитах, тоді як актин визначався у вигляді гранулярних включень у цитоплазмі поодиноких гепатоцитів, які перебували в стані білкової дистрофії. Мікровезикулярну ліпідну інфільтрацію виявлено на різних стадіях фіброзу, проте кількість ЗПК зменшувалася залежно від поширеності фіброзу.

Висновки. КІФ при ХГ-С корелює зі стадією фіброзу ($r=0,89$; $p < 0,002$) і повніше описує тяжкість фібротичних змін, тому його використання дає змогу підвищити точність дослідження. Техніка напівтонких зрізів дає змогу виявляти та аналізувати ЗПК на різних стадіях їх трансформації, а також визначати стан синусоїдів і мікровезикулярну ліпідну інфільтрацію гепатоцитів, що розширює можливості світлової мікроскопії при вивченні ранніх стадій фіброзування печінки. Для прогресування фіброзу при ХГ-С характерна активація каспазного механізму апоптозу гепатоцитів, на що вказує ядерна локалізація цитохрому С та активація репаративної регенерації печінки. Білкова дистрофія гепатоцитів при розвитку ХГ-С супроводжується незворотним руйнуванням системи мікрофіламентів і втратою еластичності печінкової паренхіми. Показником прогресування дистрофії при імуногістохімічному дослідженні можна вважати втрату актином скоротливої властивості і його локалізацію в цитоплазмі у вигляді гранулярних включень.

Ключові слова: хронічний гепатит С, індекс фіброзу, зірчасті клітини печінки.

Хронічний гепатит, асоційований з вірусом С (ХГ-С), — це захворювання вірусної етіології, що виявляється дифузним ураженням печінки як унаслідок прямої цитопатичної дії вірусу, так і у зв'язку з імуноопосередкованим пошкодженням гепатоцитів, реалізованим за допомогою цитотоксичної дії лімфоцитів на клітинні мішені, які містять вірус, та перехресних аутоімунних реакцій, пов'язаних з високою подібніс-

тю білкових структур вірусу і клітин печінки [13, 19]. Після ураження неминуче відбувається накопичення надлишкового екстрацелюлярного матриксу, багатого на колаген, або «фіброзування печінки». Основу сполучної тканини при цьому становлять зірчасті клітини печінки (ЗКП), порталні фібробласти, які активуються кількома медіаторами, зокрема купферівськими клітинами, і запальний інфільтрат [14].

Нині у світі налічується понад 180 млн хронічних носіїв вірусу ХГ-С. За різними даними, через

20–30 років після інфікування вірусом імовірність розвитку гепатиту становить до 50 %, цирозу печінки — від 4 до 45 % [6]. Таким чином, точна оцінка рівня фіброзної трансформації печінки має важливе значення як для визначення тяжкості захворювання, так і для прогнозу можливих ускладнень, зокрема портальної гіпертензії.

Крізьшкірна пункційна трепан-біопсія печінки (КПТБП) на сьогодні залишається золотим стандартом, який дає змогу отримувати тканину печінки для проведення як морфологічного дослідження, так і морфометрії або імуногістохімії [1].

При ураженнях печінки відбувається типовий процес репаративної регенерації, властивий загоєнню епітеліальної тканини, з розвитком запальної інфільтрації, активацією ЗКП та трансформацією їх у міофібробласти, формуванням у зонах некрозу і запалення фібрилярного матриксу [14]. Надалі активуються механізми, спрямовані на деградацію фібрилярного матриксу. Кількість ЗКП у зонах пошкодження зменшується в результаті їх апоптозу або трансформації в неактивну форму [9]. Прогресування та регрес структурно-функціональних змін печінки при ХГ-С залежать не лише від властивостей вірусу та обсягу інфікування, а і від чинників захисту організму господаря [5, 17, 20].

Капіляризація синусоїдів є однією з перших ознак морфофункціональної перебудови печінки і характеризується закриттям фенестр та утворенням щільної базальної мембрани [11]. Зміна мікроциркуляції органа призводить до тканинної гіпоксії, дисфункції печінки та анатомічних порушень циркуляторної системи [10]. Однією з важливих характеристик ХГ-С-інфекції є також мікровезикулярна ліпідна інфільтрація гепатоцитів з характерною субплазмолемальною локалізацією. Виявлення цієї ознаки можливе за допомогою світлової мікроскопії з великою роздільною здатністю (особливо при використанні техніки напівтонких зрізів) [4]. Наявність мікровезикулярної ліпідної інфільтрації спостерігається не в усіх випадках ХГ-С [2], тому актуальним є визначення причин появи мікровезикулярності та її локалізації при ураженні вірусом гепатиту С.

Фіброзування печінки також безпосередньо впливає на судинний опір та розвиток портальної гіпертензії, про що свідчить доведена в останніх дослідженнях наявність кореляційного взаємозв'язку між відносною площею сполучної тканини або комп'ютерним індексом фіброзу (КІФ), та портальним градієнтом тиску [8, 18].

Таким чином, кількісне визначення об'ємної частки фіброзної тканини в біопсійному матеріа-

лі печінки та імуногістохімічний аналіз структурно-функціональних особливостей ЗКП, а також дослідження стану синусоїдів і мікровезикулярності за допомогою техніки напівтонких зрізів можуть бути важливими діагностичними маркерами, які можна використовувати для уточнення даних, отриманих неінвазивним шляхом.

Мета роботи — вивчити особливості розподілу фіброзної тканини, транслокацію цитохрому С, експресію PCNA, розподіл актину та міозину в клітинах печінки, а також особливості зірчастих клітин, стан синусоїдів і мікровезикулярну ліпідну інфільтрацію печінки на різних стадіях фіброзних змін у хворих з ХГ-С.

Матеріали та методи

Обстежено 13 пацієнтів з хронічним гепатитом, асоційованим з вірусом С, обох статей, які проходили лікування у відділенні захворювань печінки та підшлункової залози ДУ «Інститут гастроентерології НАМН України». Робота є фрагментом науково-дослідної роботи «Вивчення функціональних та структурних порушень печінки на стадіях формування портальної гіпертензії у хворих на хронічні дифузні захворювання печінки» (клініко-експериментальне дослідження) ДУ «Інститут гастроентерології НАМН України», номер держреєстрації 0113U001050.

Усім пацієнтам виконано УЗД органів черевної порожнини, проведено стандартні біохімічні, серологічні та вірусологічні дослідження. За допомогою методики КПТБП у кожного пацієнта взято 3 стовпчики тканини з VII сегмента правої частки печінки. КПТБП виконували під безперервним УЗ-контролем під місцевою анестезією напівавтоматичною голкою Colt Shot 16 G.

Для гістологічних досліджень біоптати фіксували у 10,0 % розчині нейтрального формаліну, зневоднювали в спиртах зростаючої концентрації і заливали в парафін. Гістологічні зрізи товщиною 3–5 мкм фарбували гематоксиліном та еозином і за Маллорі в модифікації Слінченко.

Оцінку ступеня активності гепатиту і стадії вираженості фіброзу проводили за шкалою METAVIR.

Комп'ютерну морфометрію використовували як додатковий метод об'єктивізації морфологічного дослідження. З цією метою біоптати фотографували і проводили вимірювання за допомогою програми ImageJ 1.45S (Національний інститут здоров'я, США). КІФ — це відношення площі колагену до загальної площі біоптату, отримане на цифровому зображенні.

Імуногістохімічне виявлення PCNA (ядерний антиген проліферуючих клітин), Vt-567 (міозин),

цитохрому (фермент класу оксидоредуктаз), актин у проводили на депарафінованих гістологічних зрізах печінки.

Спочатку здійснювали блокування ендогенної пероксидази в розчині пероксиду водню (3% водний розчин) протягом 30 хв. Після цього препарати промивали і поміщали в забуферений фізіологічний розчин (рН 7,2–7,4) на 5–10 хв. На зрізи наносили розчин специфічних антитіл (Chemicon, Santa Cruz, Abcam, США) з 1% бичачого сироваткового альбуміну і залишали на ніч за температури +4 °С у вологій камері. Наступного дня зрізи промивали і наносили вторинні антитіла, мічені біотином (1:50). Після промивання на зрізи наносили розчин кон'югату стрептавідину (1:150). Потім зрізи промивали буфером і виявляли 0,01% розчином 3,3'-діамінобензидину тетрагідрохлориду (ДАВ) з 0,06% розчином пероксиду водню. Під час реакції пероксидази з ДАВ у місцях локалізації антигену утворювався продукт імуногістохімічної реакції темно-коричневого кольору. Після досягнення оптимального кольору реакцію зупиняли водопровідною водою.

Для світлової мікроскопії з високою роздільною здатністю матеріал фіксували у 1,25% розчині глутарового альдегіду протягом 2 год, відмили у фосфатному буфері Міллоніга (рН 7,2–7,4), проводили постфіксацію 1% осміевою кислотою. Далі матеріал зневоднювали в спиртах зростаючої концентрації та ацетоні. Матеріал, залитий в епон-аралдитну суміш, полімеризували при +60 °С. Напівтонкі зрізи отримували за допомогою ультратома «УМТП-7» з використанням скляних ножів. Гістологічні зрізи товщиною 1 мкм фарбували толюїдиновим синім. Дослідження напівтонких зрізів проводили методом світлової мікроскопії з високою роздільною здатністю (імерсійне масло, об'єктив × 100).

Для статистичного аналізу використовували описову статистику та кореляційний аналіз за Пірсоном (для даних, виражених в інтервальній шкалі) та за Спірменом (для даних, виражених не в інтервальних шкалах). Достовірність відмінностей між групами аналізували за допомогою критерію U Манна – Уїтні. Вірогідним вважали значення $p < 0,05$.

Результати та обговорення

До початку дослідження було проведено морфологічну оцінку біопатів за шкалою METAVIR (рис. 1).

Для морфометричного дослідження отримували 2 чи 3 стовпчики тканини, які містили від 4 до 6 портальних трактів. При першій стадії фі-

брозу сполучна тканина — це перипортальні вузли невеликого розміру. У 15,38% випадків портальні тракти були незначно розширені, від них розходилися тонкі промені пухкого фіброзу, які проникали між гепатоцитами, частина з яких перебувала в стані атрофії. КІФ становив від 0,023 до 0,085. Друга стадія фіброзу характеризувалася початком формування неповних порто-портальних септ, а перипортальна ділянка становила щільну сполучну тканину, інфільтровану лімфоцитами та плазматичними клітинами. КІФ становив від 0,045 до 0,089. Для третьої стадії характерними були поширений перигепатоцелюлярний фіброз, скупчення сполучної тканини навколо портальних трактів та центральної вени, повні та неповні порто-портальні та порто-центральної септи. Портальні тракти були помірно розширені, інфільтровані лімфоцитами та плазматичними клітинами, в окремих випадках спостерігали некроз і фіброз гепатоцитів приграничної пластинки. КІФ становив від 0,191 до 0,201. При четвертій стадії фіброзу часткова будова печінки була помітно порушена, відзначалися повні порто-портальні і порто-центральної септи з утворенням мікро- та макронодулярних структур (вузлів). КІФ становив від 0,204 до 0,273.

Аналіз КІФ порівняно з напівкількісною оцінкою підтвердив наявність сильного кореляційного зв'язку між КІФ та стадією фіброзу за шкалою METAVIR ($r = 0,89$; $p < 0,002$). При цьому відзначено перетин значень між першою та другою стадією, а також між третьою та четвертою (рис. 2).

У 46,15% хворих виявлено накопичення лімфоцитів за межами портальних трактів, що не супроводжувалося некрозом гепатоцитів, а феномен крайового стояння лімфоцитів у синусої-

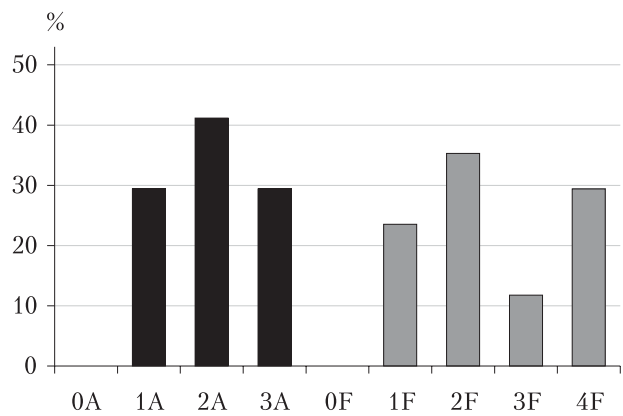


Рис. 1. Розподіл хворих за ступенем активності (А) та стадією фіброзу (F) за шкалою METAVIR

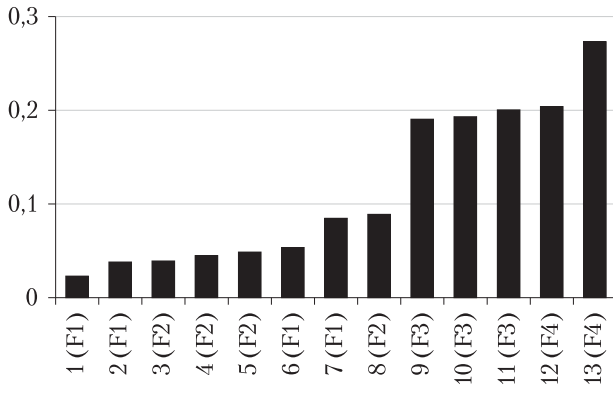


Рис. 2. КІФ хворих, розташований у порядку зростання (у дужках позначено ступінь фіброзу)

дах виявлено у 53,85% випадків, переважно на початкових стадіях розвитку фіброзу, що дає підставу розглядати його як одну з ранніх ознак прогресування захворювання. Однак товщина тканини 3–5 мкм не завжди дає змогу вірно визначити локалізацію клітин, зокрема вихід за межі синусоїдів.

Для з'ясування процесів, які лежать в основі структурної перебудови печінки при прогресуванні ХГ-С, було проведено імуногістохімічне дослідження. В гепатоцитах, жовчних протоках, ендотеліальних клітинах синусоїдів було проаналізовано особливості локалізації цитохрому С, регенераційний потенціал та дифузний розподіл актину та міозину.

У поодиноких гепатоцитах спостерігали транслокацію цитохрому С з цитоплазми в ядро клітин за інтенсивною реакцією в ядрах, яка свідчить про апоптичний стан клітин (рис. 3А). В ядрах клітин поодиноких гепатоцитів та клі-

тин жовчних протоків спостерігали експресію PCNA (рис. 3Б).

Цитохром С — це білок з подвійною функцією. Він виступає одноелектронним переносником, вільно пов'язаним з внутрішньою мембраною мітохондрій, та невід'ємним компонентом дихального ланцюга, але за певних умов може від'єднуватися від мембрани, вільно збиратися у міжмембранному просторі мітохондрій та активувати апоптоз [16]. Його накопичення у великій кількості при ХГ-С свідчить про активацію каспазного механізму апоптозу.

Збільшення кількості PCNA-позитивних клітин вказує на те, що при ХГ-С активується механізм репаративної регенерації печінки. Кількість клітин у стані регенерації варіює у широкому діапазоні, тому можна припустити, що в деяких випадках регенераційний потенціал може тривалий час забезпечувати відновлення структури печінки, тоді як у решті випадків превалюючий механізм загибелі швидко призводить до дистрофічних змін.

У більшості випадків (69,23%) при стандартному морфологічному дослідженні виявлено білкову дистрофію гепатоцитів різного ступеня вираженості — від кількох клітин до обширного зливного поля. При імуногістохімічному дослідженні експресію міозину спостерігали в усіх гепатоцитах (рис. 4А), актин мав вигляд гранулярних включень у цитоплазмі поодиноких гепатоцитів, які перебували у стані білкової дистрофії. Система актин–міозин є основою мікрофіламентів, які пронизують цитоплазму гепатоцитів і є опорним скелетом клітини. При розвитку дистрофії відбувається поступове руйнування клітини та її цитоскелета з вивільненням

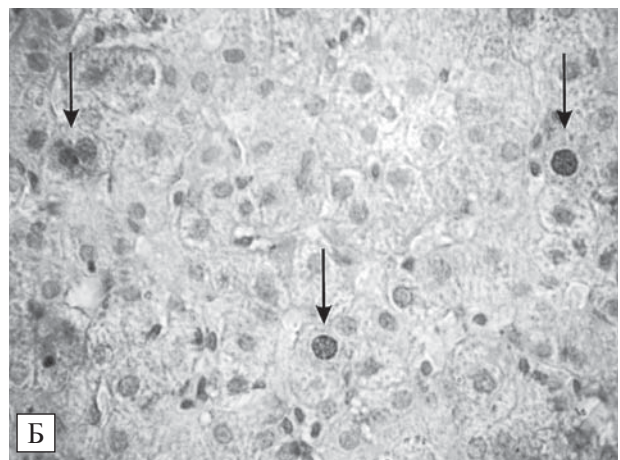
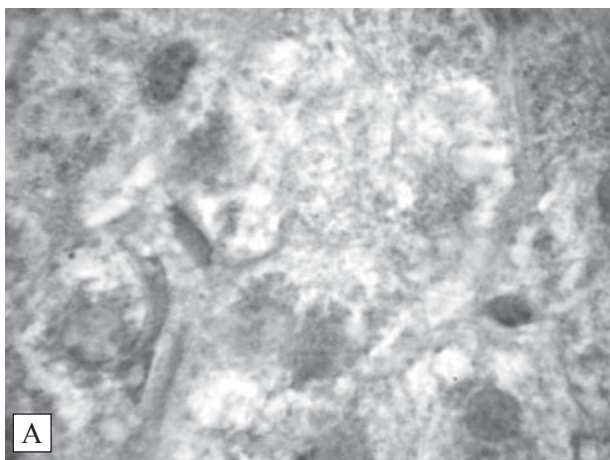


Рис. 3. Хронічний гепатит С. А — Цитохром С. Непряма імунопероксидазна реакція. Підфарбування гематоксиліном. $\times 1000$. Б — PCNA виявляється в ядрах гепатоцитів. Непряма імунопероксидазна реакція. Підфарбування гематоксиліном. $\times 400$

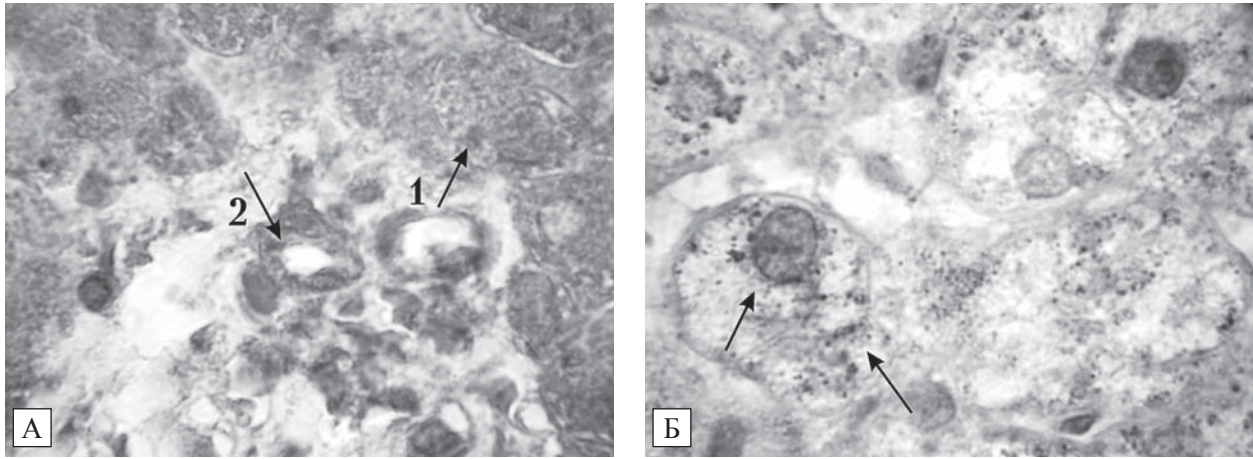


Рис. 4. Хронічний гепатит С. А – Мт-567 (міозин) виявляється в цитоплазмі гепатоцитів (1) та в епітеліоцитах жовчних проток (2). Б – Скоротливий білок цитоскелета – актин має вигляд гранулярних включень у гепатоцитах, схильних до дистрофії. Непряма імунопероксидазна реакція. Підфарбування гематоксиліном. $\times 1000$

актину, незворотно на останніх етапах. Можна припустити, що серед клітин у стані дистрофії саме збільшення кількості клітин, в яких актин має вигляд гранулярних включень, визначає прогресування зернистої дистрофії при розвитку ХГ-С.

За допомогою світлової мікроскопії з високою роздільною здатністю та методики напівтонких зрізів вибірково проаналізували біопсійний матеріал 11 пацієнтів: 6 – з фіброзом стадії F1 та F2, 2 – з фіброзом стадії F3 і 3, в яких попередньо діагностували цироз печінки (F4) за шкалою METAVIR.

При дослідженні препаратів, отриманих методом напівтонких зрізів, аналізували капіляризацію синусоїдів, кількість зірчастих клітин у полі зору, мікроезичулярну ліпідну інфільтрацію.

Капіляризацію синусоїдів в усіх проаналізованих нами випадках визначено як максимальну – 90–100 % від загальної площі синусоїдів.

При дослідженні препаратів хворих зі стадією F1 виявлено 4–5 неактивних зірчастих клітин у полі зору, при стадії F2 і F3 – 1–2. При вивченні препаратів напівтонких зрізів спостерігали зірчасті клітини на різних стадіях трансформації – «пасивні» (з ліпідними включеннями) і клітини, які трансформуються в міофібробласти (рис. 5).

Мікроезичулярну жирову інфільтрацію спостерігали на різних стадіях фіброзування, але не в усіх випадках. Вона не перевищувала 30 % від загальної площі жирової дистрофії. Так, на стадії F1 цю ознаку виявлено в одному випадку з трьох (33 %), на стадії F2 – в усіх випадках (100 %), на стадії F3 – у половині випадків (50 %), на стадії F4 – в усіх випадках (100 %) (рис. 6).

Таким чином, пункційна біопсія печінки під безперервним УЗ-контролем є найефективнішим методом одержання тканини печінки, який можна застосовувати як рутинне морфологічне

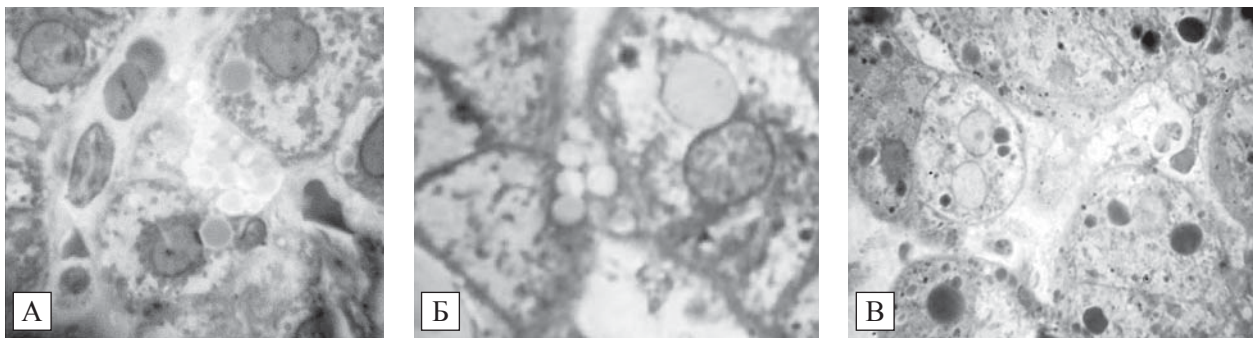


Рис. 5. Хронічний гепатит С. ЗПК на різних стадіях трансформації: А – стадія фіброзу F2. Неактивна ЗПК з ліпідними гранулами; Б – стадія фіброзу F3. ЗПК у стані трансформації із залишками ліпідних гранул; В – стадія фіброзу F3. ЗПК без гранул, на останньому етапі фіброзної трансформації. Напівтонкі зрізи печінки. Фарбування толуїдиновим синім. $\times 1000$

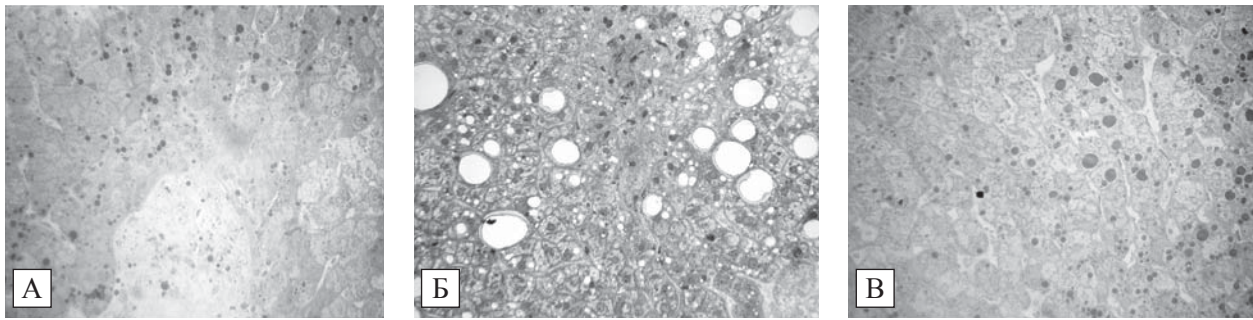


Рис. 6. Хронічний гепатит С, фіброз стадії F1. Ліпідна дистрофія гепатоцитів. Мікроезизикуляція. Напівтонкі зрізи печінки. Фарбування толуїдиновим синім. $\times 400$

дослідження і високотехнічні сучасні методи: комп'ютерну морфометрію, імуногістохімію, світлову мікроскопію з високою розподільною здатністю. Трьох стовпчиків біопсійного матеріалу довжиною 15 мм достатньо для проведення морфологічного дослідження з фарбуванням гематоксилином та еозином, морфометричного дослідження з фарбуванням за Маллорі у модифікації Слінченко, імуногістохімічного дослідження 4–8 ознак. Від одного зі стовпчиків можна додатково відщепити фрагмент довжиною 0,5 мм для дослідження методом напівтонких зрізів.

У деяких випадках за допомогою світлової мікроскопії з високою розподільною здатністю та методики напівтонких зрізів уточнювали деталі, не виявлені при вивченні стандартних гістологічних препаратів. Так, при морфологічному дослідженні жирову дистрофію спостерігали у 46,15% випадків. Вона найчастіше становила собою осередки дрібнокрапельного стеатозу, розташованих усередині часточок, які не зачіпали приграничну пластинку. В одному випадку дрібнокрапельну дистрофію в третій зоні ацинусів доповнював фокальний великокрапельний стеатоз. На напівтонких зрізах при різних стадіях фіброзування спостерігали мікроезизикулярну ліпідну інфільтрацію у 72% випадків. Цей показник не мав кореляційного зв'язку безпосередньо з дистрофією та інтерпретувався нами як аварійна репаративна реакція клітин на прямий цитопатичний ефект вірусу, який потрапив у клітину шляхом рецепторного ендцитозу.

Метод напівтонких зрізів дає змогу опосередковано схарактеризувати активацію ЗКП за кількістю неактивних (ліпідотримувальних) клітин. За результатами досліджень О. А. Постникової і Д. Л. Непомнящих [5] та інших авторів, кількість неактивних ЗКП у хворих на ХГ-С при прогресуванні фіброзу суттєво зменшується і на

початкових стадіях фіброзу (F0, F1 за METAVIR) становить $5,01 \pm 0,18$, на стадії F2 — $2,02 \pm 0,04$, на стадії F3 та цирозу (F4) — $0,20 \pm 0,03$. Такі дані не суперечать отриманим нами: на початковій стадії фіброзування (F1 за METAVIR) виявлено 4–5 зірчастих клітин у полі зору, на стадіях F2 і F3 — не більше 1–2. В одному випадку на стадії цирозу у полі зору виявлено групи зірчастих клітин, що нехарактерно для цієї стадії. Це підтверджує важливу роль ЗКП у метаболізмі ретиноїдів, навіть на стадії цирозу.

Висновки

КІФ корелює зі стадією фіброзу ($r = 0,89$; $p < 0,002$) і повніше описує тяжкість фібротичних змін, тому його використання дає змогу підвищити точність дослідження.

Техніка напівтонких зрізів паренхіми печінки дає змогу виявляти та аналізувати ЗПК на різних стадіях їх трансформації, а також визначати стан синусоїдів і мікроезизикулярну ліпідну інфільтрацію гепатоцитів, що розширює можливості світлової мікроскопії при вивченні ранніх стадій фіброзування печінки при ХГ-С.

Для прогресування фіброзу при ХГ-С характерна активація каспазного механізму апоптозу гепатоцитів, про що свідчить ядерна локалізація цитохрому С. Виявлення PCNA-позитивних гепатоцитів є доказом активації репаративної регенерації печінки.

Білкова дистрофія гепатоцитів при розвитку ХГ-С відзначається в більшості (69,23%) випадків і супроводжується незворотним руйнуванням системи мікрофіламентів та втратою еластичності печінкової паренхіми. Показниками прогресування дистрофії при імуногістохімічному дослідженні можна вважати втрату актином скоротливої властивості та його локалізацію у вигляді гранулярних включень цитоплазми.

Список літератури

1. Диденко В.И. Современные методы определения фиброза печени // Сб. Гастроэнтерология. — 2013. — № 2 (48). — С. 28—35.
2. Ивашкин В.Т., Непомнящих Г.И., Айдагулова С.В. и др. Лекарственно-индуцированное поражение печени: универсальные структурные маркеры // Рос. журн. гастроэнтерол., гепатол., колопроктол. — 2009. — Т. 19, № 2. — С. 20—29.
3. Непомнящих Д.Л., Постникова О.А., Айдагулова С.В. и др. Структурно-функциональная характеристика звездчатых клеток печени в динамике фиброза // Бюл. Сиб. отд-ния РАМН. — 2011. — № 10. — С. 359—362.
4. Романова Е.Б., Амбалов Ю.М., Кириченко Ю.Г. и др. Ультрасонографические изменения эндотелиоцитов синусоидов у больных хроническим гепатитом С (предварительное сообщение) // Успехи современного естествознания. — 2003. — № 8. — С. 70.
5. Северов М.В. Обратимость фиброза и цирроза печени при HCV-инфекции // Гепатол. форум. — 2008. — № 1. — С. 2—6.
6. Чирский В.С. Биопсийная диагностика неопухольевых заболеваний печени. — Санкт-Петербург: СПбМАПО, 2009. — С. 32
7. Яковенко Э.П., Яковенко А.В., Иванов А.Н. и др. Фиброз печени: механизмы развития и вопросы терапии / РГМУ им. Н.И. Пирогова. — 2011. — № 12. — С. 1—6.
8. Bedossa P, Dargère D, Paradis V. Sampling variability of liver fibrosis in chronic hepatitis C // Hepatology. — 2003. — Vol. 38 (6). — P. 1449—1457.
9. Correll M.D. Liver fibrosis: the hepatocyte 9 revisited // Hepatology. — 2007. — Vol. 4. — P. 1659—1660.
10. DeLeve L.D. Hepatic microvasculature in liver injury // Semin. Liver Dis. — 2007. — N 27 (4). — P. 390—400.
11. Fischer H.P., Flucke U., Zhou H. Pathology along the liver sinusoids: endothelial and perisinusoidal findings // Pathologie. — 2008. — Bd. 29, N 1. — S. 37—46.
12. Friedman S.L. Mechanisms of hepatic fibrogenesis // Gastroenterology. — 2008. — Vol. 134 (6). — P. 1655—1669.
13. Geller S.A., Petrovic L.M. Biopsy interpretation of the liver. — 2nd ed. — Wolters Kluwer Health, 2009. — P. 101—111.
14. Guarino M., Tosoni A., Nebulini M. Direct contribution of epithelium to organ fibrosis: epithelial-mesenchymal transition // Hum. Pathol. — 2009. — Vol. 40, N 10. — P. 1365—1376.
15. Henderson N.C., Iredale J.P. Liver fibrosis: cellular mechanisms of progression and resolution // Clin. Sci. — 2007. — Vol. 112. — P. 265—280.
16. Kagan V.E., Tyurin V.A., Jiang J. et al. Cytochrome C acts as a cardiolipin oxygenase required for release of proapoptotic factors // Nat. Chem. Biol. — 2005. — Vol. 1. — P. 223—232.
17. Massard J., Ratziu V., Thabut D. et al. Natural history and predictors of disease severity in chronic hepatitis C // J. Hepatol. — 2006. — N 44. — P. 19—24.
18. Nagula S., Jain D., Groszmann R.J., Garcia-Tsao G. Histological-hemodynamic correlation in cirrhosis—a histological classification of the severity of cirrhosis // J. Hepatol. — 2006. — Vol. 44 (1). — P. 111—117.
19. Shetty K., Wu G.Y. Chronic viral hepatitis, diagnosis and therapeutics // Clinical Gastroenterology. — Humana Press, 2009. — P. 33.
20. Zhao W., Zhang L., Yin, Z. et al. Activated hepatic stellate cells promote hepatocellular carcinoma development in immunocompetent mice // Intern. J. Cancer. — 2011. — N 129 (11). — P. 2651—2661.

Н. Ю. Ошмянская, Г. Ю. Аржанова, А. П. Галенко

ГУ «Институт гастроэнтерологии НАМН Украины», Днепропетровск

Современные морфологические методы анализа прогрессирования фиброза при хроническом гепатите, ассоциированном с вирусом С

Цель — изучить характер фиброзирования, особенности транслокации цитохрома С, экспрессии PCNA, актина и миозина в клетках печени, а также особенности звездчатых клеток (ЗКП), состояние синусоидов и микровезикулярную липидную инфильтрацию печени на различных стадиях фиброзных изменений у больных с хроническим гепатитом С (ХГ-С).

Материалы и методы. Исследовали гистологические биоптаты печени 12 больных ХГ-С. После первичного исследования с оценкой по METAVIR проводили вычисление компьютерного индекса фиброза (КИФ) в программе ImageJ 1.45S (Национальный институт здоровья, США), иммуногистохимическое выявление актина, миозина, PCNA и цитохрома С, анализ полутонких срезов (1 мкм).

Результаты. При первой стадии фиброза КИФ составлял от 0,023 до 0,085, при второй — от 0,045 до 0,089, при третьей — от 0,191 до 0,201, при четвертой стадии — от 0,204 до 0,273. При иммуногистохимическом исследовании наблюдали транслокацию цитохрома С в ядро клеток, что свидетельствует об активации каспазного механизма апоптоза. Увеличение количества PCNA-положительных клеток указывало на активацию механизмов регенерации. Экспрессия миозина выявлена во всех гепатоцитах, в то время как актин определялся в виде гранулярных включений в цитоплазме единичных гепатоцитов, которые находились в состоянии белковой дистрофии. Микровезикулярная липидная инфильтрация наблюдалась на разных стадиях фиброза, однако количество визуализируемых ЗКП уменьшалось в зависимости от распространенности фиброза.

Выводы. КИФ при ХГ-С коррелирует со стадией фиброза ($r=0,89$; $p<0,002$) и полнее описывает тяжесть фибротичных изменений, поэтому его использование позволяет повысить точность исследования. Техника полутонких срезов позволяет выявлять и анализировать ЗКП на разных стадиях их трансформации, а также определять состояние синусоидов и микровезикулярную липидную инфильтрацию гепатоцитов, что расширяет возможности световой микроскопии при изучении ранних стадий

фіброзирования печени. Для прогрессирования фиброза при ХГ-С характерна активация каспазного механизма апоптоза гепатоцитов, на что указывает ядерная локализация цитохрома С и активация репаративной регенерации печени. Белковая дистрофия гепатоцитов при развитии ХГ-С сопровождается необратимым разрушением системы микрофиламентов и потерей эластичности печеночной паренхимы. Показателем прогрессирования дистрофии при иммуногистохимическом исследовании можно считать утрату актином сократительных свойств и его локализацию в цитоплазме в виде гранулярных включений.

Ключевые слова: хронический гепатит С, индекс фиброза, звездчатые клетки печени.

N. Yu. Oshmyanska, G. Yu. Arzhanova, O. P. Halenko

SI «Institute of Gastroenterology of NAMS of Ukraine», Dnipropetrovsk

New methods of morphological analysis to evaluate progression of fibrosis in chronic hepatitis C

Objective — to examine the spreading of fibrosis, specifics cytochrome-c translocation, PCNA, actin and myosin expression in the liver cells, special aspects of stellate cells, sinusoids and lipid microvesicles in the liver at different stages of fibrosis in patients with chronic hepatitis C (CHC).

Materials and methods. The study was conducted on 12 patients with CHC who underwent percutaneous liver biopsy. After the initial evaluation by METAVIR Score fibrosis index (FI) was calculated with ImageJ 1.45S («National Institutes of Health», USA), separate sections were used for immunostaining of actin, myosin, PCNA and cytochrome C antigens and semi-thin sectioning (1 micron).

Results. In patients with the first stage of fibrosis FI ranged from 0.023 to 0.085 (2.3—8.5%); with the second — from 0.045 to 0.089 (4.5—8.9%); with the third — 0.191 to 0.201 (19.1—20.1%); and with the fourth stage of fibrosis — from 0.204 to 0.273 (20.4—27.3%). Immunohistochemical staining showed translocation of cytochrome-C to the nucleus, indicating activation of caspase apoptosis, and increase in the number of PCNA-positive cells indicating activation of the regeneration mechanisms. Myosin expression was observed in all hepatocytes, whereas actin in form of granular inclusions was observed in the cytoplasm of solitary hepatocytes that was under albuminous degeneration. Lipid micro-vesicles were observed at different stages of fibrosis, but the number of visualized stellate cells decreased depending on severity of fibrosis.

Conclusions. FI in patients with CHC correlated with fibrosis ($r=0.89$, $p<0.002$), and more fully describes the severity of changes, thus its use can improve the accuracy of the study. Semi-thin sectioning allows to identify and analyze fat-storing stellate cells at different stages of their transformation, as well as to determine the status of the sinusoids and lipid microvesicles in hepatocytes that extends light microscopy in the study of the early stages of liver fibrosis. The progression of fibrosis in CHC is characterized by activation of caspase apoptosis of hepatocytes, as indicated by nuclear localization of cytochrome-C, with parallel activation of reparative regeneration in the liver. Albuminous degeneration in CHC is accompanied by irreversible destruction of microfilaments and loss of elasticity of the liver parenchyma. Loss of actin contractile properties and its localization in the cytoplasm as granular inclusions in immunohistochemical staining can be seen as indicator for the progression of dystrophy.

Key words: chronic hepatitis C, index of fibrosis, hepatic stellate cells.

Контактна інформація

Ошмянська Наталія Юріївна, наук. співр.
49074, м. Дніпропетровськ, просп. ім. Газети «Правда», 96
E-mail: betinafei@gmail.com

Стаття надійшла до редакції 14 лютого 2014 р.