УДК 616-071.4+616.34+616.447

ISSN 1727-5725

Н. С. Гаврилюк
ВДНЗ «Івано-Франківський національний медичний університет»

Ендокринологічні маски абдомінального синдрому: вісцеропатичний первинний гіперпаратиреоз (клінічне спостереження)

Якщо гострий живіт — це катастрофа,
то хронічний живіт — це загадка.
Роберт Хатчисон

Клінічне спостереження становить собою рідкісний випадок ізольованої вісцеропатичної форми первинного гіперпаратиреозу (ПГПТ), зумовленого аденомою паращитоподібних залоз, з переважанням у клінічній картині абдомінального синдрому з клінікою гострого і хронічного живота. Гострий живіт виявлявся тяжкими нападами гострого панкреатиту, які, що було дивним, часто повторювалися без провокуючого харчового чинника. Під маскою гострого панкреатиту, який було складно диференціювати з тяжкою нирковою колькою, перебігали гіперкальціємічні кризи. Хронічний живіт виявлявся прогресуючим стійким больовим безперервно рецидивуючим панкреатитом з атиповим перебігом на тлі мікронефролітіазу з початковими ознаками ниркової недостатності. Особливостями спостереження є встановлення діагнозу під час первинного огляду хворого, відсутність типового ураження кісток і збережена мінеральна щільність кісткової тканини, підтверджена денситометрією. Проведено детальний аналіз діагностичних маркерів вісцеропатичної форми ПГПТ та диференційного діагнозу основних станів, які мають подібну клінічну картину і супроводжуються гіперкальціємією.

Значення спостереження і отриманий досвід. 1. Симптомна вісцеропатична форма ПГПТ може перебігати ізольовано без типового ураження кісткової тканини (остеопороз, кисти, епуліди). 2. Основними ознаками, які спонукали запідозрити вісцеропатичну форму ПГПТ, є: а) поєднана коморбідна, в цьому випадку гастроентерологічна патологія, на тлі ураження нирок; б) атиповий і прогресуючий перебіг панкреатиту, уролітіазу або пептичної виразки; в) короткий і прогресуючий за тяжкістю анамнез. 3. Діагностичний пошук при гіперкальціємії слід проводити з урахуванням того, що основною причиною стійкої гіперкальціємії є неоплазія різного генезу. Це передбачає такі кроки: а) ревізія кількості кальцієвмісних препаратів, які приймає хворий, зокрема антацидів; б) визначення рівня паратгормона і гастрину; в) заперечення ПГПТ (аденома паращитоподібної залози); г) заперечення MEN-синдрому; д) заперечення карциноїду або неендокринного раку різної локалізації (молочна залоза, простата, кишечник). 4. Гіперкальціємічний криз може перебігати під маскою гострого панкреатиту і/або тяжкої затяжної ниркової кольки. 5. Рання діагностика та оперативне лікування ПГПТ швидко сприяють регресу клінічної картини, запобігають виникненню ускладнень і ранньої інвалідизації, суттєво поліпшують якість життя хворих. 6. Визначення рівня кальцію в крові в осіб віком понад 45 років слід віднести до обов'язкових скринінгових обстежень, як рівень холестерину чи С-реактивного білка. Це підвищить обізнаність і настороженість лікарів, що сприятиме суттєвій зміні епідеміології ПГПТ, збільшить шанс своєчасної діагностики і лікування ПГПТ на стадії початкових клінічних виявів.

Ключові слова: первинний гіперпаратиреоз, гіперкальціємія, гіперкальціємічний криз, панкреатит, абдомінальний синдром.

© Н. С. Гаврилюк, 2017

Первинний гіперпаратиреоз (ПГПТ) — це захворювання, яке завжди спричиняє пухлинний чи гіперпластичний процес в одній чи кількох (іноді — в усіх чотирьох) паращитоподібних залозах, що призводить до порушення обміну кальцію в кістках та внутрішніх органах і є основною причиною гіперкальціємії. За кордоном з початку 1970-х років у зв'язку із застосуванням автоматичних аналізаторів та системного скринінгу сироваткового кальцію ПГПТ перестав вважатися рідкісним захворюванням [5, 11, 17]. Захворювання характеризується ураженням кісток, нирок, травного каналу, нервової і серцево-судинної системи. Найпоширенішою є кісткова форма захворювання. У більшості клінічних випадків ПГПТ є змішаним, коли одночасно уражаються кістки, зокрема зуби, і вісцеральні органи. На частку ізольованих вісцеропатичних форм ПГПТ припадає лише 4—5 % всіх випадків. За даними літератури, тривалість періоду від початку захворювання до встановлення діагнозу становить у середньому більше ніж 5 років. Дещо раніше встановлюють діагноз кісткової форми захворювання [1, 5, 25]. У нашому випадку діагноз ПГПТ був запідозрений при первинному огляді хворого.

Клінічне спостереження

Хворий В., 55 років, уперше в клініку Івано-Франківського національного медичного університету госпіталізований 16.10. 2014 р. Скарги на постійний дуже інтенсивний розлитий оперізувальний біль в епігастрії з іррадіацією в спину і низ живота, який особливо посилювався у вечірній та нічний час, схуднення на 16 кг за 5 міс від початку захворювання. Часто біль переходив у кольки і мав переймоподібний характер. Хворий щодня 3—4 рази приймав знеболювальні (переважно «Анальгін», «Баралгін», «Спазмалгон», «Диклоберл», «Кетолонг», «Кетанов»), які давали тимчасове поліпшення, але повністю біль не знімали. При детальному розпитуванні додатково вказав на зниження апетиту, спрагу, значну м'язову слабкість, а під час сильних нападів болю — нудоту и сильне здуття.

Анамнез захворювання. Був госпіталізований в районну лікарню за місцем проживання, а потім — у хірургічне відділення обласної клінічної лікарні (ОКЛ) з приводу гострого панкреонекрозу головки підшлункової залози (оперативне втручання не проводили) і двічі — в гастроентерологічне відділення. Був виписаний з остаточним діагнозом: хронічний панкреатит у стадії загострення, стан після панкреонекрозу головки (червень 2014 р.); хронічний коліт, загострення; доліхосигма, доліходесценденс, зовнішній геморой; гастроезофагеальна рефлюксна хвороба: ерозивний езофагіт; астеноневротичний синдром; тораколюмбалгія.

Виписки за червень з приводу панкреонекрозу відсутні. З наданої хворим виписки з історії хвороби від 05.08.2014 р. відомо, що при госпіталізації в ОКЛ важив 68 кг, в об'єктивному статусі відзначено блідість і зниження тургору шкіри, болючість в епігастрії та лівому підребер'ї, позитивний симптом Кера. У загальному аналізі крові помірна анемія (гемоглобін — 110 г/л), формула без змін, ШОЕ — 20 мм/год. У біохімічному аналізі крові звертало увагу підвищення рівня α-амілази до 516,9 ОД/л, печінкові проби і вміст креатиніну були в нормі. В ОКЛ хворому проведено: верхню гастродуоденоскопію з біопсією (гістологічний висновок: ознаки ерозивного гастриту), ректороманоскопію, ультразвукове дослідження (УЗД) черевної порожнини (підшлункова залоза однорідно ущільнена, головка — 3,0 см, тіло — 1,6 см, печінка, селезінка і сальникова сумка — без особливостей, холедох не поширений, паренхіма обох нирок — 2,0—2,2 см, у правій нирці ехо-позитивний конкремент розміром 0,6 см, простата без змін. Висновок: хронічний панкреатит, токсичні зміни нирок (більше зліва), іригоскопія (виявлено додаткову петлю сигми з її продовженням вправо до ілеоцекального кута і нижньої третини висхідної кишки (рис. 1). Тоді ж хворий був консультований урологом (хронічний простатит), неврологом (тораколюмбалгія), повторно хірургом (хронічний коліт, доліхосигма, мікронефролітіаз).

При виписці хворому було рекомендовано приймати впродовж 2 тиж «Пангрол», «Ентерожерміну» і «Ганатон», а також протягом місяця «Урсосан» по 3 капсули на ніч.

У клініку університету госпіталізований з попереднім діагнозом загострення хронічного рецидивного панкреатиту та ерозивного гастродуоденіту для обстеження у зв'язку з неефективністю лікування і прогресуванням захворювання.

Об'єктивний статус. При госпіталізації в клініку стан середньої тяжкості, виражена блідість шкіри і слизових оболонок, тургор шкіри збережений, маса тіла — 64 кг (при зрості 177 см), астенічної тілобудови з правильними рисами обличчя без натяку на зловживання алкоголем, висипання і набряки відсутні. Психічно пригнічений. Периферичні лімфатичні вузли не пальпуються, щитоподібна залоза візуально не збільшена. З боку легенево-серцевої системи без особливостей. Схильність до гіпотонії і брадикардії. Язик сухий, тотально обкладений. Живіт звичайної конфігурації, дещо здутий, бере участь в акті ди-

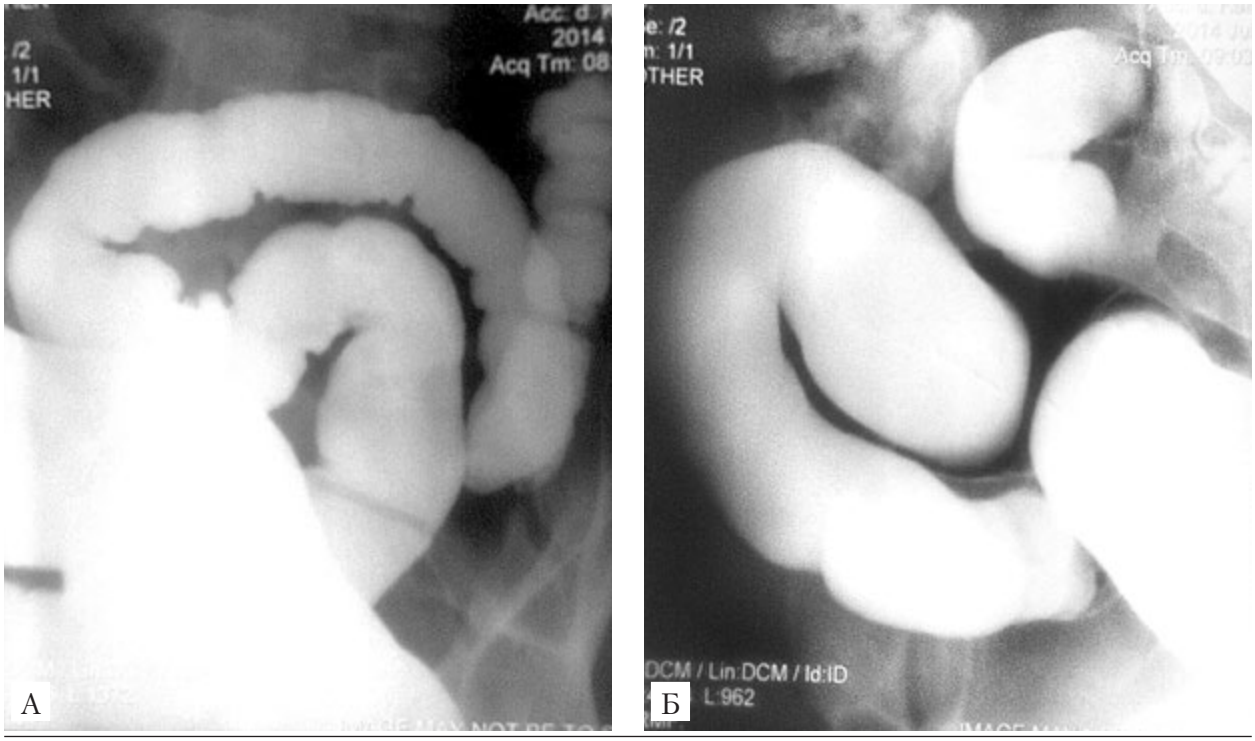

Рис. 1. **Хворий В., 55 років. Іригоскопія: А — додаткова петля сигмоподібної кишки з її подовженням вправо до ілеоцекального кута; Б — доліходесценденс. Гаустрація вздовж усього товстого кишечника збережена. Кишечник дещо дилатований**

хання, при пальпації м'який, виразно болючий в епігастрії і підребер'ях. Там же і по фланках виражене напруження м'язів передньої черевної стінки. Симптоми подразнення очеревини відсутні. Кишечник здутий, болючий, петлі еластичні, рухомі, пальпуються дві спазмовані петлі в місці проекції сигми (за рахунок підтвердженої рентгенографічно додаткової петлі сигми), перистальтика звучна. Печінка опущена на 3 см (її розміри за Курловим у нормі), край гострий, неболючий. Селезінка не пальпується. Гази відходять, випорожнення щоденні без патологічних домішок, але останнім часом, зі слів хворого, іноді з натужуванням. Симптом Пастернацького позитивний зліва, сечовипускання вільне, неболюче, вночі до 2—3 разів, колір сечі не змінений. При огляді звертала увагу дивна повільність у рухах, вимушена осанка і, відповідно, хода хворого за рахунок випрямлення грудного та поперекового відділу хребта, локальна болючість на рівні L2 справа, промінентна деформація мечоподібного відростка вперед, яка з'явилася в останні місяці. Всі активні і пасивні рухи в усіх суглобах повністю збережені, інших суглобових деформацій та змін з боку зубів не було.

Анамнез життя і захворювання. Встановлено, що стан різко погіршився останні 5 міс, однак у цілому хворіє близько двох років після процедури літотрипсії, після чого часто став турбувати аналогічний оперізувальний біль значно слабшої інтенсивності. До цього були рецидиви ниркових кольок, більше справа. Зі слів хворого, камені в нирках виявлено під час урографії, тому був направлений урологом на літотрипсію. Повторні літотрипсії проводили на обох нирках упродовж 2012 і 2013 р. Пізніше кілька разів звертався до уролога, але урологічний характер больового синдрому був заперечений. Крім цього, за 2 роки до літотрипсії у хворого вперше було виявлено виразку дванадцятипалої кишки, яка була успішно вилікувана і більше хворого не турбувала. Алкоголю майже не вживає. Кальцієвмісних антацидів не приймав.

За спеціальністю — художник. Оскільки живе в сільській місцевості, постійно займається тяжкою фізичною працею, але останнім часом через хворобу не може виконувати жодних фізичних навантажень унаслідок прогресивної м'язової слабкості та болю. Зі слів, раніше нічим особливо не хворів. Сімейний анамнез не обтяжений. Походить із сім'ї довгожителів — батьки похилого віку (85—90 років), живі. Обидва старші брати здорові. В одного з них в юності була виразка дванадцятипалої кишки.

Первинний гіперпаратиреоз запідозрено при первинному огляді хворого. Тому, крім загальноклінічних лабораторних обстежень, хворому було призначено аналіз крові на вміст кальцію,

паратгормона та УЗД щитоподібної залози (17.10.2014 р.). Від проведення повторної гастродуоденоскопії хворий відмовився.

УЗД черевної порожнини — двобічний мікронефролітіаз від 0,5 до 0,7 см, печінка без особливостей, діаметр портальної вени — 1,1 см, жовчний міхур — 15,0 мл з дрібними згустками, біля воріт селезінки лімфатичні вузли розміром 1,2 і 0,8 см, підшлункова залоза однорідно ущільнена, розмита, розміри — 2,6—2,4—2,4 см; потовщені стінки до 0,9 см шлунка і дванадцятипалої кишки.

Рентгенографія органів грудної клітки та електрокардіограма — вікова норма.

Загальний аналіз крові — помірна гіпохромна анемія, незначний лейкоцитоз, формула без суттєвих змін.

Біохімічний аналіз крові — креатинін — 165 мкмоль/л, α-амілаза — 139,8 ОД/л, глюкоза — 5,9 ммоль/л, залізо — 12,78 мкмоль/л, решта показників, зокрема ліпідограма, без особливостей.

Загальний аналіз сечі: лейкоцитурія, оксалатурія, помірна еритроцитурія, незначна транзиторна протеїнурія (0,1 г/л); у сечі за Нечипоренком: лейкоцити — 9150, еритроцити — 1250, циліндри — 250.

Кальцій у сироватці крові загальний — 4,11 ммоль/л (норма — 2,15—2,5 ммоль/л); гастрин — 39,4 пг/мл (норма — 13,0—115,0 пг/мл); паратгормон — 1008 пг/мл (норма — 15,0—65,0 пг/мл).

Маркери вірусних гепатитів: негативні.

УЗД щитоподібної залози: розташована частково загрудинно, ліва частка — 22 $см^3$, права — 15 $см^3$, структура неоднорідна, ліва частка з множинними гіпоехогенними вузлами загальним об'ємом 14 $см^3$ (3,9 × 2,5 см) з кистозним компонентом і посиленим кровоплином, шийні лімфовузли не збільшені.

Рентгенографія поперекового відділу хребта: деформуючий спондильоз поперекового відділу хребта з клиноподібною деформацією тіл хребців L1—L2.

У стаціонарі біль у животі турбував хворого постійно. Незважаючи на терапію на 7-му добу перебування в стаціонарі у хворого стався гіперкальціємічний криз з клінікою гострого панкреатиту. Жорстокий багатогодинний больовий синдром в епігастрії оперізувального характеру, який тривав усю ніч і супроводжувався нудотою та позивами до блювання, затримкою випорожнення і газів, адинамією, станом оглушеності, вдалося зняти лише в середині наступного дня. Під час нападу при пальпації визначалося напруження м'язів черевної стінки і симптоми подразнення очеревини. Після нападу контрольне УЗД органів черевної порожнини виявило невелику кількість випоту в черевну порожнину і малий таз, а також відсутність конкрементів у правій нирці, в крові різко зріс лейкоцитоз.

Діагноз. На підставі отриманих даних хворому встановлено діагноз.

Діагноз	**Код за МКХ-10**
Основний	
Первинний гіперпаратиреоз вперше виявлений (аденома нижньої паращитоподібної залози зліва), вісцеропатична форма з ураженням нирок і підшлункової залози	E21.0
Вторинний безперервно рецидивний панкреатит, активна фаза, прогресивний перебіг. Вторинний ерозивний гастродуоденіт, загострення. Вторинний спастичний коліт. Двобічний нефролітіаз	K87.1
Вторинний хронічний калькульозний необструктивний пієлонефрит з нирковими кольками, що часто рецидивують, загострення. Хронічна ниркова недостатність I ступеня. Вторинна люмбоішіалгія	N22.8
Ускладнення	
Гіперкальціємічний криз від 23.10.2014. Вторинна залізодефіцитна анемія I ступеня. Недостатніть харчування I ступеня	
Супутній	
Доліходесценденс. Доліхосигма. Додаткова петля сигми	
Деформівний спондильоз поперекового відділу хребта з клиноподібною деформацією тіл хребців	M47.8

Через 7 днів після госпіталізації хворий був консультований ендокринологом і хірургом. Діагноз підтверджено. Рекомендовано планове оперативне втручання в умовах ОКЛ після завершення лікування в клініці як доопераційної підготовки. Отримував знеболювальну (нестероїдні анальгетики і спазмолітики), регідратаційну, дезінтоксикаційну, протизапальну терапію. Виписаний з клініки на 13-ту добу для проведення оперативного лікування в ОКЛ. При виписці в загальному аналізі крові гемоглобін — 97 г/л, еритроцити — 3,58 · 10^{12}/л, КП — 0,83, лейкоцити — 7,56 · 10^9/л, ШОЕ — 21 мм/год; біохімічні показники: кальцій у сироватці крові — 3,01 ммоль/л, калій — 4,77 ммоль/л, фосфор — 0,71 ммоль/л, креатинін — 140 мкмоль/л, α-амілаза — 246 ОД/л; загальний аналіз сечі — норма.

Планову операцію традиційним хірургічним доступом проведено 04.11.2014 р.: видалення лівої нижньої паращитоподібної залози розміром 7,0 × 5,0 × 5,0 см з частковою лівобічною лобектомією щитоподібної залози.

Перед операцією хворому проведено денситометрію і комп'ютернау томографію. Денситометрія (31.10.2014 р.): мінеральна щільність кісткової тканини відповідає віковій нормі. Комп'ютерна томографія (03.11.2014 р.): об'ємний процес нижньої паращитоподібної залози зліва.

Морфологічне обстеження № 31228-34 (04.11.2014 р.): аденома паращитоподібних залоз з трабекулярно-солідними і залозистими структурами (рис. 2). Фотографії виконано з допомогою мікроскопа Axiostar plus. Проростання в капсулу чи просвіт судин, атипії ядер паратироцитів при патогістологічному дослідженні тканини залози виявлено не було, що свідчило про відсутність малігнізації.

Післяопераційний період перебігав без особливостей. Згідно з наданою випискою після операції у хворого зберігалися підвищені рівні креатиніну (до 187,6 мкмоль/л) і сечовини (до 11,1 ммоль/л).

Для відновного лікування хворого було повторно госпіталізовано в клініку медуніверситету, де перебував з 19.11 до 08.12.2014 р. Після аденомектомії у хворого припинилися гострі напади абдомінального болю з явищами гострого живота (гіперкальціємічні кризи). Також суттєво зменшилася інтенсивність абдомінального синдрому, відновився апетит і поліпшилося самопочуття. Однак хворий хоча б раз на добу змушений був приймати «Спазмалгон» і «Диклофенак» у свічках на ніч. При госпіталізації в клініку скаржився на періодичний інтенсивний спастичний біль біля пупка і над лобком, який супроводжувався сильним здуттям. В об'єктивному статусі без особливої динаміки. Над рубцем підшкірно пальпувалося малорухоме дещо чутливе бобоподібне ущільнення. Периферичні шийні і надключичні лімфатичні вузли не збільшені.

Проведене лікування: «Омез Д» + «Квамател», амлодіпін у дозі 5 мг (1/4 таблетки на добу), «Сорбекс», «Дюспаталін», «Сорбіфер», «Реосорбілакт», «Корвітин», глутаргін, аскорбінова кислота, літична суміш № 5 («Солу-Медрол» по 125 мг, «Контрикал» по 20 тис. од., «Трентал», гепарин, магнезія), «Спазмалгон», платифілін, «Спазмо-брю», «Цефтріаксон» по 1 г на добу № 4, «Октра» сумарно 500 мкг, «Аквадетрим» 1—2 краплі/добу, «Фортранс».

Через місяць після оперативного втручання на тлі відновного лікування у хворого значно зменшилися м'язова слабкість і абдомінальний больовий синдром, поліпшилася якість життя, відновився сон. Зникла анемія, гіпостенурія, практично нормалізувався осад сечі, рівень α-амілази (90 ОД/л) і креатиніну (129,8 мкмоль/л), різко знизився вміст загального кальцію у сироватці крові (2,45 ммоль/л) і паратгормона (233,3 пг/мл), тиреотропний гормон — у нормі (0,463 мкМО/л). На УЗД черевної порожнини зникли випіт і лімфатичні вузли у воротах селезінки, зменшилися в розмірах конкременти обох нирок (до 0,3—0,4 см у діаметрі), зникла розмитість підшлункової залози і метеоризм. Зберігалися спазмований жовчний міхур з осадом, ущільнення тканини печінки і підшлункової залози, а також потовщення стінки дванадцятипалої кишки до 0,9 см. Зафіксовано розширення вірсунгової протоки до 0,4 см і портальної вени до 1,1—1,2 см, погану диференціацію структур нирок.

Станом на 28.05.2015 р. (через півроку) хворий набрав 6 кг, повернувся до фізичної праці (самостійно почав ремонт у будинку). Дієти не дотримується і будь-яку їжу переносить добре. Біль у животі турбує рідко, переважно при сильних фізичних навантаженнях (другий місяць, як доглядає за лежачою матір'ю (перелом шийки стегна)), тоді приймає таблетку «Спазмалгону». Жодних інших ліків не приймає. У хворого припинився нічний біль та ніктурія (вночі не пробуджується для відвідування туалету). Біль у спині і слабкість у ногах не турбують. Зникла блідість. Утворення над рубцем повністю розсмокталося. Периферичні лімфовузли не пальпуються. Живіт при пальпації дещо здутий, неболючий. Симптом Пастернацького негативний, симптоми натягу і набряки відсутні. Пальпація остистих відростків без особливостей. Мечоподібний відросток далі виступає вперед. Загальний кальцій у сироватці крові — 2,53 ммоль/л (межа норми — до 2,5 ммоль/л), паратгормон — 102,4 пг/мл, рутинне дослідження крові і сечі — норма. УЗД органів черевної порожнини (28.05.2015 р.): зменшився діаметр портальної вени до 0,9 см, зникло розширення панкреатичної протоки, зберігається підвищена ехогенність печінки, підшлункової залози і стінки дванадцятипалої кишки, мікронефролітіаз справа до 0,3 см. Ехогенна структура щитоподібної залози без особливостей, права частка — 10,8 см^3, ліва — 4,6 см^3. Паращитоподібні залози не візуалізуються.

Обговорення

На нашу думку, для практичного лікаря важливим є аналіз чинників-індикаторів, які спонукали запідозрити вторинність панкреатиту

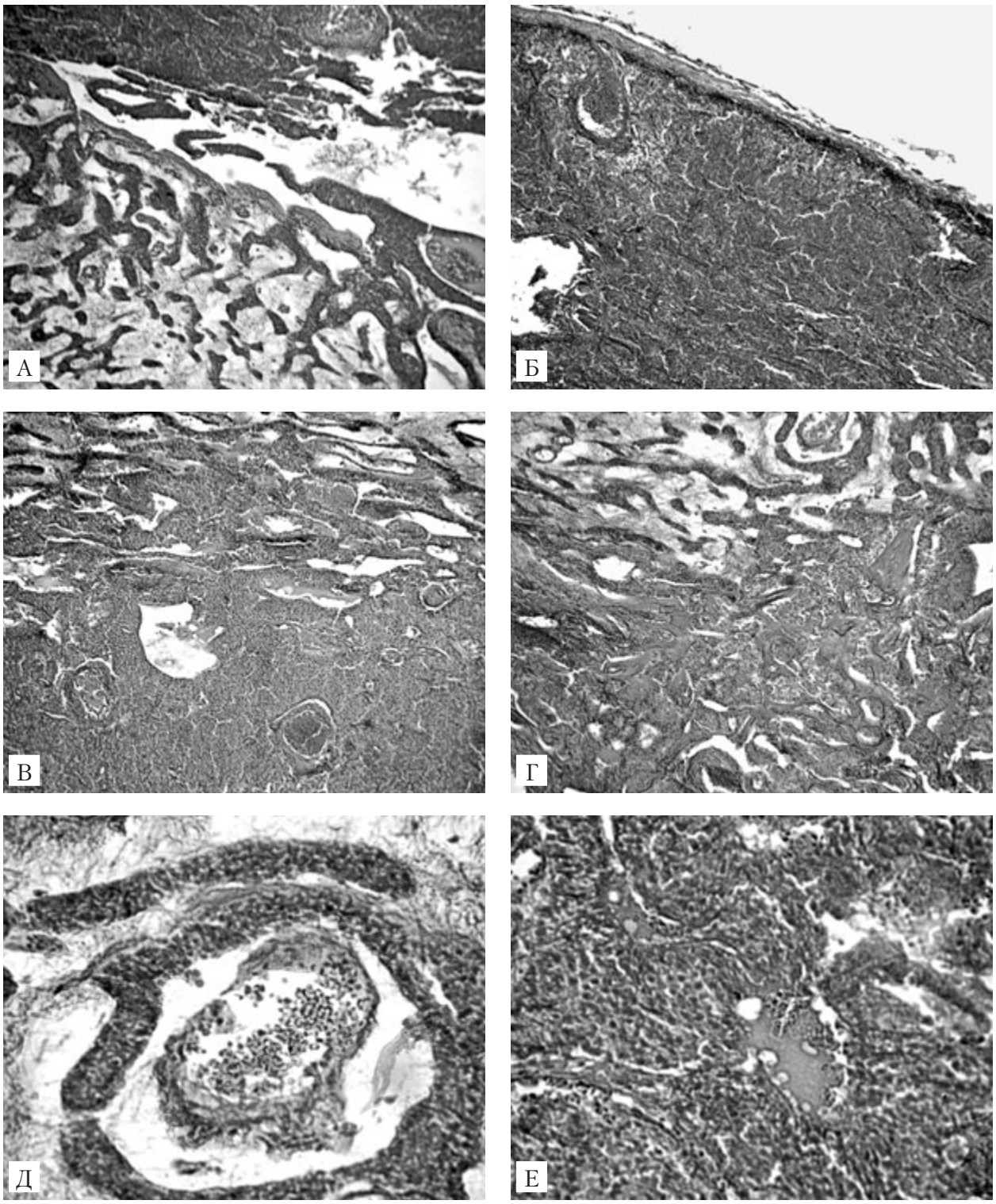

Рис. 2. **Хворий В., 55 років. Морфологічні зміни при аденомі паращитоподібних залоз: А — аденома з головних паратироцитів з наявністю трабекулярно-залозистих ділянок і солідних включень; Б — солідні поля аденоми під капсулою; В — трабекулярні поля змішаної біло- і темноклітинної аденоми (зверху) і солідні поля (знизу) з елементами ангіоматозу; Г — трабекулярні і залозисті структури аденоми; Д — паратироцити з вогнищевим вростанням у судинну стінку; Е — темноклітинні паратироцити без ядерної атипії і проростання в судини.**
Мікрофотографія. Фарбування гематоксиліном та еозином. Зб. 600

зокрема і больового абдомінального синдрому в цілому, а також спільність вісцеральних виявів як наслідку первинного ураження аденомою паращитоподібних залоз вже при первинному огляді хворого.

Які ознаки змусили запідозрити патологію паращитоподібних залоз і, як наслідок, вторинний характер абдомінального синдрому? Насамперед це: 1) короткий анамнез захворювання (2—3 роки); 2) пізній початок захворювання (після 50 років — «червоний прапорець»!); 2) схуднення і немотивована м'язова слабкість при тому, що хворий до цього займався фізичною працею (другий «червоний прапорець»!); 3) постійний нічний абдомінальний біль (третій «червоний прапорець»!); 4) атиповий і прогресивний перебіг панкреатиту за відсутності провокуючих чинників (алкоголь, спосіб харчування, жовчнокам'яна хвороба); 5) поєднання панкреатиту із сечокам'яною хворобою; 6) проведення літотрипсії в анамнезі з приводу рентген-контрастних каменів і ранні ознаки ниркової недостатності у вигляді гіпостенурії та підвищення рівня креатиніну; 7) наявність ерозивного гастриту і в анамнезі виразкової хвороби, яка почалася в пізньому віці — після 45 років (ще один «червоний прапорець», що вказує на можливий симптоматичний характер виразки); 8) безперервний ланцюг ниркових і кишкових кольок; 9) поліорганний характер ураження (нирки, шлунково-кишковий тракт, хребет); 9) схильність до каменеутворення у вигляді сладжу і застою в жовчному міхурі, тенденції до розширення вірсунгової протоки.

Відсутність гарячки, типового диспепсичного, як при панкреатиті, синдрому і стійкий больовий синдром з періодичним його посиленням за типом ниркових і кишкових кольок кризового характеру на тлі відносно стабільного стану і показників гемодинаміки вказували на атиповий перебіг як хронічного панкреатиту, так і калькульозного пієлонефриту, тобто на їх вторинний характер і, можливо, спільне походження цих захворювань.

Які ще ознаки при первинному огляді спонукали подумати про атиповий перебіг панкреатиту та ерозивного гастриту?

По-перше, атиповий больовий синдром, який виявлявся як відсутністю чіткого зв'язку епігастрального болю з прийомом їжі, так і відсутністю періодичності больового синдрому протягом доби. Зокрема у хворого не було голодного болю, в тому числі нічного голодного болю в епігастрії, не було короткочасного поліпшення після прийому їжі, що характерно для ерозивного гастродуоденіту, чіткого посилення болю після прийому їжі чи його зменшення при утриманні від їжі, а також невпинного блювання на висоті болю та поліфекалії у вигляді кашкоподібного жирного випорожнення, характерного для панкреатиту. Хворий навіть не намагався викликати блювання для полегшення болю, як це часто буває у хворих на виразку. Крім того, донедавна у хворого мало місце регулярне незмінене випорожнення, що абсолютно не характерно як для пептичної виразки, так і для панкреатиту. Доліхосигма як причина кольок і появи останнім часом натужування при дефекації була відразу відкинута через те, що це вроджене подовження кишки. Було б дивно, щоб це виявилося лише в старшому віці. Хоча, зі слів хворого, під час повторної госпіталізації в ОКЛ йому пропонували резекцію сигми як можливу причину абдомінального болю. Звичайно, стійкий і постійний, без добової циклічності больовий синдром можна було б пояснити виникненням ускладнень типу пенетрації виразки або кістозним чи пухлинним ураженням підшлункової залози, але це не підтверджувалося проведеними до госпіталізації інструментальними дослідженнями.

По-друге, видавалося дивним, що у хворого на тлі стійкого та прогресивного больового синдрому практично не було диспепсичного синдрому, а також зберігався (хоч і знижений) апетит, що для тяжкого перебігу панкреатиту не характерно. Крім схуднення, яке також можна було пояснити багатомісячною відсутністю повноцінного сну через інтенсивний біль у животі, у хворого не було інших чітких ознак мальдигестії та мальабсорбції, крім метеоризму, а також не було «панкреатогенного» цукрового діабету, жовтяниці, дуоденостазу чи зовнішнього аспекту ракового хворого.

І нарешті, атиповість панкреатиту як первинного захворювання полягала у відсутності чіткої етіологічної причини його виникнення на тлі прогресивного перебігу захворювання, що виявлялося стійким і резистентним больовим синдромом з нападами клініки гострого панкреатиту із симптоматикою «гострого живота». Ретроспективно ці напади «гострого живота» було розцінено як еквіваленти гіперкальціємічних кризів. Таким чином, у нашого хворого в одній клінічній картині атипового абдомінального синдрому химерно переплелася характерна симптоматика «гострого» і «хронічного живота», що винесено в епіграф до цієї статті. Згідно з міжнародною класифікацією хвороб 10-го перегляду виділяють хронічний алкогольний панкреатит (код К86.0) та інші панкреатити (код К86.1): хронічний рецидивний панкреатит,

інфекційний, автоімунний, спадковий, ідіопатичний. Окремо виділяють кісту (код К86.2) і псевдокисту підшлункової залози (код К86.3), а також інші уточнені ураження (код К86.8), як камені протоків (вірсунголітіаз) чи панкреофіброз [3]. Ці зміни підшлункової залози не було виявлено попереднім обстеженням.

Аналіз anamnesis morbi та результати первинного огляду хворого не виявили вживання алкоголю, фактів переїдання чи наявності інших аліментарних звичок, випадків харчових отруєнь, які б спричинили виникнення рецидивів панкреатиту. У хворого були відсутні ознаки біліарного, інфекційного та автоімунного типу панкреатиту. Відсутність біліарного чинника і дебют захворювання в 53—55 років давали підставу з великою ймовірністю виключити спадковий (пов'язаний з недостатністю α-антитрипсину чи спадковою гіперліпідемією) та ідіопатичний (ювенільна та сенільна форми) панкреатит. Оскільки у хворого ні анамнез, ні клінічний перебіг навіть при побіжному аналізі його історії хвороби не відповідали жодній із зазначених етіологічних первинних форм захворювання, залишалося прийняти його вторинний токсичний характер. Це відобразилося після підтвердження діагнозу шифром К 87.1 як ураження підшлункової залози, класифіковане в іншій рубриці, тобто в рубриці ПГПТ (Е. 21). За класифікацією TIGAR-O відомими етіологічними чинниками хронічного панкреатиту є токсико-метаболічні. До них, крім хронічного зловживання алкоголем, належать дієта з низьким вмістом білка (квашиоркор), низько- або високоліпідні дієти, гіперкальціємія (гіперпаратиреоз, ниркова недостатність) та медикаментозні інтоксикації (прийом азатіоприну, гіпотіазиду, фенацетину, сульфаніламідів тощо). Медикаментозний чинник і ниркова недостатність як можливі чинники розвитку панкреатиту були відсутні. Нестероїдні знеболювальні препарати хворий почав приймати після виникнення нападів абдомінального болю, а не до того. Для типового первинного панкреатиту характерна гіпокальцемія внаслідок супутньої мальабсорбції.

Таким чином, які ознаки змусили запідозрити спільність вісцеральних виявів унаслідок патології паращитоподібних залоз? Насамперед атиповий прогресивний тяжкий перебіг панкреатиту за відсутності пускових обтяжуючих аліментарних чинників (зловживання алкоголем і переїдання) за короткий час. По-друге, поєднання його із сечокам'яною хворобою обох нирок з літотрипсією в анамнезі (підозра на коралоподібні рентген-контрастні оксалатні камені) та наявність початкових ознак ниркової недостатності на тлі короткого анамнезу ниркового захворювання. Наявність кількох «червоних прапорців» (схуднення, початок захворювання в 50 років, інтенсивний нічний больовий синдром) вказували на пухлинну природу процесу. Відносно задовільний загальний стан (на тлі вираженого і тривалого больового синдрому хворий не виглядав виснаженим) і показники крові, відсутність кахексії та збереженість апетиту свідчили про доброякісний характер пухлини, тобто про аденому. В цьому плані доцільно згадати слова Гіппократа: «Знай, що хвороба, яка відповідає натурі, віку, порі року, менш небезпечна, ніж хвороба, яка не відповідає цьому і трапляється як результат значної причини».

За даними літератури, клінічними діагностичними критеріями вісцеропатичного ПГПТ, крім ураження кісток, є поєднання таких симптомів, як оксалатний уролітіаз, схильність до каменеутворення в різних органах, гострий панкреатит, тривалий інтенсивний абдомінальний больовий синдром, пептична виразка зі схильністю до кровотеч, м'язовий біль, особливо вранці, виражений психоастенічний синдром, психоз і депресія, різні аритмії [4, 5, 11, 14].

Саме постійні і значні фізичні навантаження до захворювання зумовили, на нашу думку, відсутність остеопорозу і типових змін з боку кісткової системи. Хоча у хворого виявлялися випинання мечоподібного відростка, порушення осанки і ходи, які виникли, з його слів, зовсім недавно. Також у хворого були відсутні вияви гіперкальціємії на ЕКГ, які зазвичай виявляються укороченням інтервалів PQ і QT, а також різними порушеннями синусового ритму. До типових класичних рентгенологічних виявів ураження кісток при ПГПТ зараховують: 1) фіброзуючий остеїт; 2) зміни черепа у вигляді «солі і перцю»; 3) остеопороз дистальних кінців ключиці та середніх відділів другої і третьої фаланг кистей; 4) розхитування і навіть випадіння здорових зубів в результаті резорбції навколо зуба *lamina dura* в поєднанні зі змінами на денситометрії поперекових хребців, кісток передпліччя і стегон [4, 17, 25].

Для диференційної діагностики принциповим є рівень паратгормона [5]. Диференційний діагноз проводили з іншими причинами гіперпаратиреозу як MEN або MEA-синдром, а також з паранеопластичною гіперкальціємією (пухлини іншої локалізації — підшлункова залоза, простата). З цією метою визначали рівень гастрину. При паранеопластичній гіперкальціємії рівень паратгормона знижений. Рівень кальціурії нами

не визначався — це вважається недоцільним за наявності у хворого уролітіазу, кісткових змін або очевидних виявів ПГПТ [5].

Синдром множинного ендокринного аденоматозу або неоплазії (MEA — від лат. мультиендокринний аденоматоз або MEN — від лат. мультиендокринна неоплазія) — це сімейне захворювання з автосомно-домінантним типом успадкування, яке характеризується пухлинним чи гіперпластичним процесом одночасно в кількох ендокринних залозах. Виділяють два типи ендокринного поліаденоматозу. Перший — це синдром MEN I типу, або синдром Вермера, який характеризується множинними пухлинами або гіперплазією паращитоподібних залоз, гіпофіза і підшлункової залози і який часто асоціюється з пептичною виразкою типу Золлінгера — Елісона. Другий — це синдром MEN II типу, або синдром Сиппла, який трапляється набагато рідше і включає феохромоцитому з гіперплазією кори наднирників, медулярну карциному щитоподібної залози з гіперпродукцією кальцитоніну, іноді — аденому або карциному паращитоподібних залоз і також має сімейний характер. При синдромі MEN м'яку форму гіперпаратиреозу реєструють значно частіше порівняно з аденомою паращитоподібних залоз (до 32 % відпадків). Порівняно з MEN I гіперпаратиреоз у хворих з MEN II найчастіше має ще легший ступінь вираженості [2, 7, 12, 15, 16, 19, 20].

За статистикою, у 90 % пацієнтів з MEN I уражаються паращитоподібні залози, у 81 % виявляється пухлина підшлункової залози, у 65 % — аденома гіпофіза (найчастіше — пролактинома), у 37 % — пухлина наднирників, у 18 % — пухлина щитоподібної залози. За даними літератури, може мати місце будь-яка комбінація — від солітарної аденоми до мультигландулярного ураження чи тотальна гіперплазія залоз. Однак у типових випадках процес маніфестує у більшості пацієнтів гіперпаратиреозом. Іншим типовим виявом MEN I у половини пацієнтів є пептична виразка, часто зі схильністю до кровотеч [12]. Відомо, що MEN-синдром I типу передається з покоління в покоління [16, 19, 26]. Сімейний характер захворювання хворим В. не підтверджено. Однак перенесена ним у недалекому минулому виразкова хвороба не може стовідсотково розглядатися як дебют ПГПТ, оскільки не виключає гелікобактерну інфекцію. За даними літератури, лише 2—5 % випадків ПГПТ є складовою синдрому MEN I типу [16, 19].

Для MEN II типу часто першим маніфестним виявом є медулярна карцинома щитоподібної залози [12]. Виділяють ще MEN IIв, або MEN III варіант, для якого характерним є поєднання феохромоцитоми з медулярною карциномою щитоподібної залози і дифузний кишковий гангліоневроматоз, асоційований з аномаліями скелета. Спільність ембріогенезу ендокринних та екзокринних залоз і нервової трубки пояснює часту асоціацію MEN II типу з карциноїдом бронхіальних та кишкових залоз та множинним ліпоматозом. За статистикою, 90 % таких хворих уздовж усього інтестинального тракту мають мікроскопічні пухлини з клітин Шванна, тобто гангліоневроматоз, який часто помилково інтерпретують як нейрофіброматоз [12].

Клінічні вияви розтягнені в часі і залежать від типу залученої в процес залози. Найчастішими клінічними виявами в порядку зменшення частоти, за літературними даними, є: гіпоглікемія, гіперпаратиреоїдизм, гіпофізарно-таламічні вегетативні кризи (головний біль, випадіння полів зору, вторинна аменорея), діарея і втрата маси тіла при ураженні підшлункової залози. При гангліоневроматозі в клініці переважає порушення моторики — хронічний закреп або хронічна діарея. Наявність кальцифікації в підшлунковій залозі, особливо в поєднанні з розширенням стравоходу і товстої кишки на зразок хвороби Гіршпрунга, підозрілі щодо наявності гангліоневроматозу як складової синдрому поліендокринного аденоматозу. Фенотиповими ознаками синдрому MEN II типу є характерний аспект виразу обличчя з вторинним збільшенням губ і розширенням кореня носа за рахунок гангліоневроматозу. Іншим типовим виявом є множинний ліпоматоз і марфаноподібний тип конституції [12]. З огляду на це, у хворого не було клінічних ознак залучення інших ендокринних залоз.

Менеджмент симптоматичних (маніфестних) форм згідно із затвердженими критеріями — це безумовна паратиреоїдектомія [5, 18]. Як свідчить світова практика, у більшості пацієнтів з асимптомним чи малосимптомним ПГПТ оперативне лікування є ефективнішим за консервативне динамічне спостереження [6, 10, 13, 21, 23].

У нашому випадку не було сумнівів щодо невідкладного проведення оперативного втручання. Операція запобігає розвитку ускладнень у вигляді остеопорозу, ниркової недостатності, шлункової кровотечі, цукрового діабету, а також, на нашу думку, формуванню портальної гіпертензії внаслідок частих нападів гострого панкреатиту [22, 25]. Крім того, вона повністю усуває астенічну симптоматику у вигляді депресії, незрозумілої для пацієнта втомлюваності і м'язової слабкості, що значно за короткий час поліпшує якість життя, як це було у нашого пацієнта.

Що стосується консервативного лікування хворого, то воно мало симптоматичний характер. В обох випадках госпіталізації хворий вважав, що після інфузійної терапії йому стає гірше, хоча всі рекомендації щодо терапії як панкреатиту, так і гіперкальціємічних кризів роблять акцент на гідратаційній терапії з метою гемодилюції, якою досягається зниження інтоксикаційних впливів [4, 5]. «Аквадетрим» у профілактичній дозі був призначений хворому для запобігання післяопераційній гіпокальцемічній терапії. Хоча рекомендовану інтраопераційну експрес-діагностику рівня паратгормона не проводили, його зниження в ранній і пізній післяопераційний період з відсутністю рецидиву при ретроспективному спостереженні свідчило про повноту втручання і відсутність множинної патології паращитоподібних залоз. Вважається, що протягом 10—15 хв після видалення аденоми рівень паратгормона має знизитися більше ніж на 50 % [5, 8].

Показання до паратиреоїдектомії згідно із консенсусом з ПГПТ і розробленими на його основі локальними протоколами у хворого були вже при первинному зверненні до уролога [4, 9, 14, 21]: 1) підвищення рівня кальцію щодо норми на 0,25—0,40 ммоль/л і вище; 2) епізоди загрозливих для життя гіперкальціємічних кризів; 3) зниження кліренсу креатиніну на 30 %; 4) наявність двобічних, рентген-позитивних або коралоподібних каменів у нирках; 5) зниження кісткової маси на денситометрії більше 2SD (стандартні відхилення) від норми; 6) добова кальциурія вище 400 мг; 7) вік пацієнта молодше 50 років; 8) наявність обтяжуючої супутньої патології; 9) бажання хворого [5, 24].

Особливістю описаного випадку є відсутність остеопорозу і типових кісткових змін (кісти, епуліди) на тлі вираженої ізольованої вісцеральної симптоматики гіперпаратиреозу з поєднанням клініки «гострого» і «хронічного» живота. Причому залучення кожного органа і системи було розтягнутим у часі і відбувалося поетапно.

Відомому хірургу І. І. Грекову належить вислів: «Щоб встановити правильний діагноз, треба своєчасно про нього згадати». Метою написання статті було бажання привернути увагу лікарського загалу до такої важливої і нерідкісної патології як ПГПТ.

Висновки

Симптомна вісцеропатична форма первинного гіперпаратиреозу може перебігати ізольовано без типового ураження кісткової тканини (остеопороз, кісти, епуліди).

Основні ознаки, які дають підстави запідозрити вісцеропатичну форму первинного гіперпаратиреозу: а) поєднана коморбідна, в нашому випадку гастроентерологічна, патологія на тлі ураження нирок; б) атиповий і прогресивний перебіг панкреатиту, уролітіазу або пептичної виразки; в) короткий і прогресивний за тяжкістю анамнез.

Діагностичний пошук при гіперкальціємії слід проводити з урахуванням того, що основною причиною стійкої гіперкальціємії є неоплазія різного генезу. Це передбачає такі кроки: а) ревізія кількості кальцієвмісних препаратів, які приймає хворий, зокрема антацидів; б) визначення рівня паратгормона і гастрину; в) заперечення ПГПТ (аденома паращитоподібної залози); г) заперечення MEN-синдрому; д) заперечення карциноїду або неендокринного раку різної локалізації (молочна залоза, простата, кишечник).

Гіперкальціємічний криз може перебігати під маскою гострого панкреатиту і/або тяжкої затяжної ниркової кольки.

Рання діагностика та оперативне лікування ПГПТ швидко сприяють регресу клінічної картини, запобігають виникненню ускладнень і ранньої інвалідизації, суттєво поліпшують якість життя хворих.

Визначення рівня кальцію в крові в осіб віком понад 45 років слід зарахувати до обов'язкових скринінгових обстежень, як рівень холестерину чи С-реактивного білка. Це підвищить обізнаність і настороженість лікарів, що сприятиме суттєвій зміні епідеміології ПГПТ, збільшить шанс своєчасної діагностики і лікування ПГПТ на стадії початкових клінічних виявів.

Автор висловлює подяку завідувачу кафедри патологічної анатомії професору І. О. Михайлюку і патологоанатому Ю. Т. Кошику за інформаційну і технічну підтримку при підготовці ілюстративного матеріалу.

Список літератури

1. Дедов И. И., Мокрышева Н. Г., Мирная С. С. и др. Эпидемиология первичного гиперпаратиреоза в России (первые результаты по базе данных ФГУ ЭНЦ) // Пробл. эндокринол. — 2011. — № 3. — С. 3—10.
2. Кирилюк М. Л., Перстнев А. И. Синдром Вермера // Междунар. эндокринол. журн. — 2006. — № 3 (5).
3. Мараховский Ю. Х. Хронический панкреатит. Новые данные об этиологии и патогенезе. Современная классификация. Успехи в диагностике и лечении // РМЖ. Гастроэнтерология. — 1996. — № 3.

4. Стандарти діагностики та лікування ендокринних захворювань. Первинний гіперпаратиреоз МКХ-10: Е21.0 // Стандарти діагностики та лікування ендокринних захворювань / За ред. М.Д. Тронька.— К.: Здоров'я України, 2005.— 312 с
5. Черенько С.М. Первичный гиперпаратиреоз: современный взгляд на распространенность, диагностику и хирургическое лечение // Здоров'я України.— 2007.— № 22/1 (ноябрь).— С. 50, 51, 53.
6. Bilezikian J.P., Potts J.T. Jr., Fuleihan Gel.-H. et al. Summary statement from a workshop on asymptomatic primary hyperparathyroidism: a perspective for the 21st century // J. Clin. Endocrinol. Metab.— 2002.— Vol. 87.— P. 5353—5361.
7. Brandi M.L., Gagel R.F., Angeli A. et al. Guidelines for diagnosis and therapy of MEN type 1 and type 2 // J. Clin. Endocrinol. Metab.— 2001.— Vol. 86.— N 12.— P. 5658—5671.
8. Caron N.R., Pasieka J.L. What symptom improvement can be expected after operation for primary hyperparathyroidism? // World J. Surg.— 2009.— Vol. 33 (11).— P. 2244—2255.
9. Clerici T., Warschkow R., Triponez F., Brändle M. National survey on the management of primary hyperparathyroidism by Swiss endocrinologists // Langenbecks. Arch. Surg.— 2007.— Vol. 392 (5).— P. 611—615. Epub 2007 Feb 9.
10. Eigelberger M.S., Cheah W.K., Ituarte P.H. et al. The NIH criteria for parathyroidectomy in asymptomatic primary hyperparathyroidism: are they limited? // Ann. Surg.— 2004.— Vol. 239 (4).— P. 528—535.
11. Fraser W.D. Hyperparathyroidism // Lancet.— 2009.— Vol. 374 (9684).— P. 145—158.
12. Howard M.S. Gastroenterologia clinica.— Torino: Unione Tipografico — Editrice Torinese.— 1989.— Vol. 1.— P. 346—348, 354—355.
13. Kouvaraki M.A., Greer M., Sharma S. et al. Indications for operative intervention in patients with asymptomatic primary hyperparathyroidism: Practice patterns of endocrine surgery // Surgery.— 2006.— Vol. 139 (4).— P. 527—534.
14. Langdahl B.L., Ralston S.H. Diagnosis and management of primary hyperparathyroidism in Europe // QJM.— 2012.— Vol. 105 (6).— P. 519—525.
15. Marsh. Multiple Endocrine Neoplasia Type 2. Aka: Multiple Endocrine Neoplasia Type 2, Multiple Endocrine Neoplasia Type II, Sipple's Syndrome, MEN II // Adv Otorhinolaryngol.— 2011.— Vol. 70.— P. 84—90.— http://www.fpnotebook.com/endo/Parathyroid/MltplEndcrnNplsTyp1.htm.
16. Marx S.J. Multiple endocrine neoplasia type 1 // The metabolic and molecular bases of inherited disease.— 8th ed / Ed. by C.R. Scriver, A.L. Beaudet, W.S. Sly, D. Valle.— New York, 2001.— P. 943—966.
17. Michels T.C., Kelly K.M. Parathyroid disorders // Am Fam Physician.— 2013.— Vol. 88 (4).— P. 249—257.
18. Mahadevia P.J., Sosa J.A., Levine M.A. et al. Clinical management of primary hyperparathyroidism and thresholds for surgical referral: A national study examining concordance between practice patterns and consensus panel recommendations // Endocr. Pract.— 2003.— Vol. 9 (6).— P. 494—503.
19. Norma J. Multiple Endocrine Neoplasia Type 1. Disorders of the Parathyroid, Pituitary, and Pancreas /National Endocrine and Metabolic Diseases Information Service Web site. Available at http://endocrine.niddk.nih.gov/pubs/men1/men1.htm. November 2009. Accessed May 20, 2010.— Moda access: http://www.endocrineweb.com/conditions/pituitary-disorders/multiple-endocrine-neoplasia-type-1.
20. Nawroth P.P., Ziegler R. Klinische Endokrinologie und Stoffwechsel.— Berlin; Heidelberg: Springer-Verlag, 2001.— S. 373—381, 382—396, 414—422.
21. NIH conference. Diagnosis and management of asymptomatic primary hyperparathyroidism: consensus development conference statement // Ann. Intern. Med.— 1991.— Vol. 114 (7).— P. 593—597.
22. Pasieka J.L., Parsons L.L., Demeure M.J. et al. Patient-based surgical outcome tool demonstrating alleviation of symptoms following parathyroidectomy in patients with primary hyperparathyroidism // World J. Surg.— 2002.— Vol. 26 (8).— P. 942—949. Epub 2002 May 21.
23. Potts J.T. Jr. Management of asymptomatic hyperparathyroidism. A report on the NIH consensus development conference / Department of Medicine, Harvard Medical School and Massachusetts General Hospital, Boston, MA 02114, USA.— Moda access: http://dx.doi.org/10.1016/1043—2760 (92)90005-L
24. Sywak M.S., Knowlton S.T., Pasieka J.L. et al. Do the National Institutes of Health consensus guidelines for parathyroidectomy predict symptom severity and surgical outcome in patients with primary hyperparathyroidism? // Surgery.— 2002.— Vol. 132 (6).— P. 1013—1019.
25. Sankaran S., Gamble G., Bolland M. et al. Review skeletal effects of interventions in mild primary hyperparathyroidism: a meta-analysis // J. Clin. Endocrinol. Metab.— 2010.— Vol. 95 (4).— P. 1653—1662.
26. Uchino S., Noguchi S., Sato M. et al. Screening of the MEN1 gene and discovery of germ-line and somatic mutations in apparently sporadic parathyroid tumors // Cancer Res.— 2000.— Vol. 60.— P. 5553—5557.

Н.С. Гаврилюк
ГВУЗ «Ивано-Франковский национальный медицинский университет»

Эндокринологические маски абдоминального синдрома: висцеропатический первичный гиперпаратиреоз (клиническое наблюдение)

Клиническое наблюдение представляет редкий случай изолированной висцеропатической формы первичного гиперпаратиреоза (ПГПТ), обусловленного аденомой паращитовидных желез, с преобладанием в клинической картине абдоминального синдрома с клиникой острого и хронического живота. Острый живот проявлялся тяжелыми острыми панкреатитами и, что казалось странным, повторяющимися без провоцирующего пищевого фактора. Под маской острого панкреатита, который было сложно дифференцировать от тяжелой почечной колики, протекали гиперкальциемические кризы. Хронический живот проявлялся прогрессирующим упорным непрерывно рецидивирующим атипично протекающим панкреатитом на фоне микронефролитиаза с начальными признаками почечной недостаточности. Особенностью данного наблюдения является постановка диагноза при первичном осмотре больного, отсутствие типичного поражения костей и сохраненная минеральная плотность костной ткани, подтвержденная денситометрией. Проведен подробный анализ диагностических маркеров висцеропатической формы ПГПТ и дифференциальной диагностики основных состояний со сходной клинической картиной, сопровождающихся гиперкальциемией.

Значение наблюдения и полученный опыт. 1. Симптомная висцеропатическая форма ПГПТ может протекать изолированно без типичного поражения костной ткани (остеопороз, кисты, эпулиды).

2. Основными признаками, позволяющими заподозрить висцеропатическую форму ПГПТ, являются: а) сочетанная коморбидная патология, в этом случае гастроэнтерологическая патология, на фоне поражения почек; б) атипическое и прогрессирующее течение панкреатита, уролитиаза или пептической язвы; в) короткий по времени и прогрессирующий по тяжести анамнез. 3. Диагностический поиск при гиперкальциемии следует проводить с учетом того, что основной причиной стойкой гиперкальциемии является неоплазия разного генеза. Это предусматривает следующие шаги: а) ревизия принимаемого больным количества кальцийсодержащих препаратов, в том числе антацидов; б) определение уровня паратгормона и гастрина; в) исключение ПГПТ (аденома паращитовидной железы); г) исключение MEN-синдрома; д) исключение карциноида или неэндокринного рака разной локализации (молочная железа, простата, кишечник). 4. Гиперкальциемический криз может протекать под маской острого панкреатита и/или жесточайшей затяжной почечной колики. 5. Ранняя диагностика и оперативное лечение ПГПТ в кратчайшие сроки приводят к обратимости клиники, предупреждают возникновение осложнений и раннюю инвалидизацию, существенно улучшают качество жизни больных. 6. Определение уровня кальция в крови у лиц старше 45 лет следует отнести к обязательным скрининговым исследованиям, как уровень холестерина или С-реактивного белка. Это повысит осведомленность и настороженность врачей, будет способствовать существенному изменению эпидемиологии ПГПТ, повысит шанс своевременной диагностики и лечения ПГПТ на стадии начальных клинических проявлений.

Ключевые слова: первичный гиперпаратиреоз, гиперкальциемия, гиперкальциемический криз, панкреатит, абдоминальный синдром.

N. S. Havrylyuk
Ivano-Frankivsk National Medical University

Endocrine masks of abdominal syndrome: the visceropathic form of primary hyperparathyroidism (case study)

This case study shows a rare isolated visceropathic form of primary hyperparathyroidism (PHPT) caused by parathyroid adenoma, with a predominance in the clinical picture of abdominal syndrome with an acute and chronic abdomen. The acute abdomen was manifested by severe attacks of acute pancreatitis, strangely enough recurring without any provoking food-related factors. Under the guise of acute pancreatitis, which was difficult to discern from severe renal colic, hypercalcemic crisis developed. The chronic abdomen was manifested by persistent painful continuously recurrent pancreatitis progressing abnormally in association with micro nephrolithiasis with primary signs of kidney failure. This observation was considered as peculiar due to the diagnosis establishment at the primary examination of a patient: absence of typical bone injury and preserved mineral bone density, confirmed by densitometry. The article contains a detailed analysis of diagnostic markers of the visceropathic PHPT form and the differential diagnosis of common conditions with similar clinical picture and accompanied by hypercalcemia.

Significance of the case study and obtained data. 1. The symptomatic visceropathic PHPT form can occur in isolation without typical bone lesions (osteoporosis, cysts, epulis). 2. The main indicators of the presumed visceropathic PHPT form are: a) combined co-morbid gastroenterological pathology in association with kidney damage; b) atypical and progressive pancreatitis, urolithiasis or peptic ulcer; c) rapid and severely progressive anamnesis. 3. The diagnostic attempts of a medical practitioner in case of hypercalcemia should proceed from the understanding that its main cause is neoplasia of various origins. This involves the following steps: a) the revision of the amount of calcium preparations, administered to patient, including antacids; b) determining parathyroid hormone and gastrin levels; c) PHPT (parathyroid adenoma) exclusion; d) MEN-syndrome exclusions; d) exclusions of carcinoid or endocrine cancer of different localization (breast, prostate, intestine). 4. Hypercalcemic crisis can occur under the mask of acute pancreatitis and/or severe protracted renal colic. 5. Early diagnosis and prompt treatment of PHPT lead to rapid reversibility of the clinical picture, prevent the occurrence of complications and early disability and significantly improve the quality of life of patients. 6. Determination of calcium level in the blood in patients over 45 years old should be added to mandatory screening examinations like cholesterol or C-reactive protein. This will increase awareness and alertness of physicians and significantly change the epidemiology of PHPT, increase the chances for the timely diagnostics and treatment of PHPT on its early stage.

Key words: primary hyperparathyroidism, hypercalcemia, hypercalcemic crisis, pancreatitis, abdominal syndrome.

Контактна інформація
Гаврилюк Наталія Степанівна, лікар-терапевт,
асистент кафедри загальної практики (сімейної медицини), медичної реабілітації та спортивної медицини
E-mail: gavryluk1963@rambler.ru

Стаття надійшла до редакції 19 січня 2017 р.