



О. Ю. Губська, А. А. Кузьмінець
Національний медичний університет
імені О. О. Богомольця, Київ

НПЗП-ентеротоксичність: фокус на проблему

Нестероїдні протизапальні препарати (НПЗП) є найчастіше призначуваними лікарськими засобами в світі. Вони є майже незамінними, коли потрібно швидко здолати біль, запалення та гіпертермію, але мають суттєві побічні ефекти, зокрема з боку шлунково-кишкового тракту. НПЗП-індуковану гастропатію вивчено добре. Її можна ефективно здолати за допомогою кислотознижувальних препаратів. НПЗП-індуковану ентеропатію та колопатію менш вивчено внаслідок складності діагностики. На частку уражень шлунково-кишкового тракту нижче за зв'язку Трейця припадає близько 40% від усіх НПЗП-індукованих уражень шлунково-кишкового тракту. Найчастіше вони перебігають безсимптомно, але нерідко стають причиною ускладнень, зокрема небезпечних для життя. Немає ефективних засобів для їх лікування чи профілактики. Висвітлено сучасний погляд на патогенез зазначеного стану, його епідеміологію, клінічні вияви, а також можливості діагностики, лікування та запобігання НПЗП-ентеро- та колопатіям.

Ключові слова: остеоартрит, остеоартроз, нестероїдні протизапальні препарати, кальпротектин, ентеропатія, колопатія, запалення слизової оболонки кишечника.

Нестероїдні протизапальні препарати (НПЗП) широко використовують при різних клінічних ситуаціях. Вони є найчастіше призначуваними лікарськими засобами у світі [16, 54]. НПЗП є особливо незамінними при всіх захворюваннях кістково-м'язової системи, які перебігають із запаленням і болем. Крім того, всі НПЗП мають жарознижувальні властивості. Особливо зростає потреба в НПЗП в осіб похилого віку, які нерідко мають коморбідні стани, найчастіше пов'язані з ураженням серцево-судинної системи та опорно-рухового апарату (артрити і радикулопатії) [16]. Більшість цих пацієнтів застосовують ацетилсаліцилову кислоту (АСК) для профілактики та лікування серцево-судинних подій і НПЗП для лікування захворювань суглобів та хребта. НПЗП також застосовують у терапії остеоартриту [54].

Недоліком застосування лікарських препаратів є побічні ефекти, добре вивчені для НПЗП. Вони переважно асоціюються з пошкодженням майже всіх відділів шлунково-кишкового тракту (ШКТ) [4, 5, 7]. Спектр найпоширеніших клінічних наслідків несприятливого побічного впливу НПЗП представлений НПЗП-гастропатією та/або

диспепсією, асоційованою з прийомом НПЗП. Дедалі більше уваги приділяють НПЗП-ентеропатії [1, 4, 16, 57]. Зростає кількість даних, що застосування НПЗП при остеоартриті, особливо одночасно з іншими препаратами, які зазвичай призначають особам похилого віку, призводить до збільшення кількості випадків і тяжкості ураження кишечника, які є складними в діагностиці та можуть спричинити тяжкі ускладнення та госпіталізацію [52, 54]. Незважаючи на те, що ураження можуть виникати в будь-якому відділі ШКТ, найбільш відомими та обговорюваними є НПЗП-індуковані ураження слизової оболонки (СО) шлунка та дванадцятипалої кишки (ДПК). При цьому ураження кишечника нижче за зв'язку Трейця (НПЗП-індуковані ентеропатії і колопатії) необґрунтовано залишаються поза увагою лікарів. Недіагностована НПЗП-ентеропатія є джерелом кишкової кровотечі (гострої або частіше прихованої), непрохідності або перфорації [3]. Таким чином, зазначена проблема потребує уваги клініцистів і розробки схем та алгоритмів ведення пацієнтів.

Епідеміологія

Ураження тонкого кишечника (ТК) унаслідок застосування НПЗП були описані в 1980-х [12,

54], проте тривало глибоко не вивчалися через легше розпізнавання та більшу гостроту уражень верхніх відділів ШКТ та складність доступу до ТК. З початком використання візуалізуючих методів досліджень, таких як відеокапсульна ендоскопія (ВКЕ) і двобалонна ендоскопія, та збільшенням кількості призначень НПЗП і НПЗП разом з АСК стала можливою оцінка стану всіх відділів ШКТ [46]. Узагальнені дані щодо кількості зареєстрованих випадків уражень верхніх і нижніх відділів ШКТ наведено на рис. 1.

Зареєстрована частота подій з боку верхніх відділів ШКТ неухильно зменшується (див. рис. 1). Найімовірніше, це пов'язано з широким застосуванням у клінічній практиці інгібіторів протонної помпи (ІПП). Натомість частота виявлення подій з боку нижніх відділів ШКТ неухильно зростає. Це можна пояснити збільшенням технічних можливостей візуалізації та діагностики зазначених станів.

На частку НПЗП-індукованих ентеропатій припадає близько 40% від усіх серйозних ускладнень прийому НПЗП [34]. Вони пов'язані зі значною захворюваністю та смертністю. Так, у дослідженнях М. М. Wolfe та співавт. (1999), у 44,8% пацієнтів, котрі приймали НПЗП, при проведенні ВКЕ були верифіковані ураження кишечника різного ступеня тяжкості, з них 3,5% були середньо-тяжкими, 4,9% — тяжкими [49]. Метааналіз досліджень, проведених у 1980-х роках, виявив, що майже 70% пацієнтів, які приймають НПЗП, можуть мати безсимптомну ентеропатію [15], із них 1–2% мали серйозні ускладнення [46]. НПЗП-індуковану ентеропатію вважають найпоширенішою причиною по-

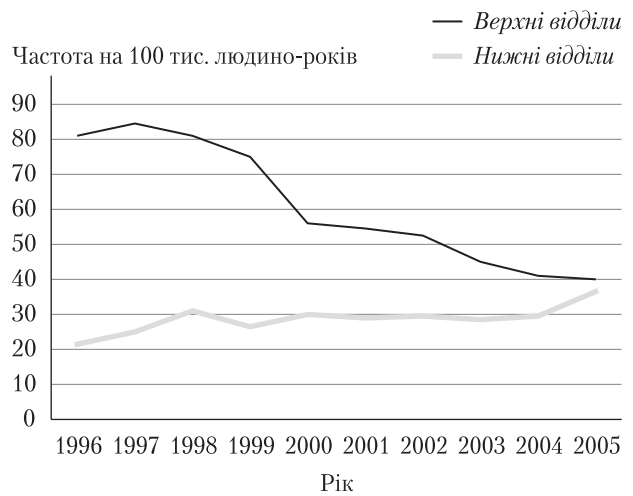


Рис. 1. Кількість зареєстрованих випадків уражень верхніх і нижніх відділів шлунково-кишкового тракту [46]

яви прихованої крові в калі [26, 27]. Кровотечі на тлі НПЗП-ентеропатій, на відміну від тих, які виникли внаслідок гастропатій, переважно хронічні [13]. Епідеміологічні дані вивчення побічних ефектів НПЗП наведено у табл. 1. Дані табл. 1 підтверджують важливість ураження нижніх відділів ШКТ у структурі токсичного впливу різних класів НПЗП.

Як відомо, у клінічній практиці за здатністю інгібувати ізоформи ферменту циклооксигенази (лише ізофермент циклооксигенази-2 (ЦОГ-2) або також ЦОГ-1) НПЗП поділяють на неселективні (напроксен, індометацин, диклофенак, ібупрофен тощо) та селективні (іноді — «напівселективні») — мелоксикам та німесулід, а також високоселективні (іноді — просто селективні) —

Таблиця 1. Зведена таблиця досліджень з вивчення побічних ефектів нестероїдних протизапальних препаратів (адаптовано з Y.J. Lim та співавт., 2012) [34]

Метод	Період	Результат
Популяційне дослідження [31]	1996–2005 рр.	Співвідношення верхніх/нижніх шлунково-кишкових ускладнень (кровотеча, перфорація, обструкція) зменшується
Подвійне сліпе дослідження з використанням ВКЕ (целекоксиб проти напроксену з омепразолом) [23]	2 тиж	Перфорації СО ТК у 55% пацієнтів групи напроксену
Подвійне сліпе плацебоконтрольоване дослідження з використанням ВКЕ та фекального кальпротектину (диклофенак проти плацебо) [35]	2 тиж	Макроскопічне пошкодження ТК у 68–75% пацієнтів групи диклофенаку
Клінічне дослідження з використанням ВКЕ (НПЗП порівняно з контролем) [25]	3 міс	Ураження СО ТК у 71% пацієнтів, які використовують НПЗП (проти 10% тих, які не приймали ці препарати)
Реєстр двобалонної ендоскопії [38]	2004–2005 рр.	НПЗП-ентеропатія виникла у половини пацієнтів, які приймали НПЗП

група коксибів. Іноді АСК у низьких дозах зараховують до селективних інгібіторів ЦОГ-1. Як вважають, препарати, котрі інгібують ЦОГ-1 (АСК та неселективні НПЗП) становлять загрозу для ШКТ, тоді як селективні зі збільшенням ступеня селективності до ЦОГ-2 втрачають цей побічний ефект, тому їх часто призначають для запобігання ураженню ШКТ. J.L. Wallace та співавт. (2013) встановили, що НПЗП, які зазвичай обирають для захисту СО шлунка, збільшують частоту і гостроту виявів ураження кишечника [54], тому НПЗП-ентеропатії часто бувають серйознішими за гастропатії [16]. Дослідники Y.J. Lim та Ch.-H. Yang (2012) [34] натомість вказують, що за серйозністю ускладнень, зокрема за частотою розвитку шлунково-кишкової кровотечі, ентеропатії порівнянні з гастропатіями [34]. Вважають, що АСК у кишковорозчинних формах позбавлена гастротоксичності. Проте саме вивільнення діючої речовини (АСК та/чи НПЗП) призводить до первинного ураження СО кишки. Внаслідок цього АСК, особливо її кишковорозчинні форми, навіть у низьких (кардіопротекторних) дозах, підвищує ризик ураження кишечника [54] і може спричинити пошкодження СО, яке майже не відрізняється від гастродуоденальних ушкоджень. Механізм пошкоджувальної дії АСК при одночасному призначенні з іншими НПЗП, імовірно, не відрізняється від такого при призначенні двох і більше НПЗП та полягає в одночасному блокуванні ЦОГ-1 і ЦОГ-2, призводячи до найбільш значних пошкоджень СО [51].

Деякими дослідниками (наприклад, J. L. Wallace, 2013) наведено дані, що НПЗП-ентеропатії, які виникають на тлі традиційного гастропротективного призначення кислотознижувальних препаратів, перебігають тяжче [54]. Інші дослідники не виявили різниці у частоті ентеропатії на тлі застосування ІПП і без них [31, 55].

Зрозуміло, що одночасне призначення НПЗП та АСК супроводжується ще більшим пошкодженням кишечника [16, 53] та асоційоване з підвищеним ризиком дивертикуліту і кровотечі з дивертикулів [32, 61]. Так, у 2008 р. було опубліковано результати дослідження частоти госпіталізації у провінції Квебек (Канада) у зв'язку з верхніми і нижніми шлунково-кишковими подіями, асоційованими з прийомом традиційних НПЗП з АСК літніми пацієнтами. Встановлено, що у пацієнтів з ревматоїдним артритом та остеоартритом дивертикуліт і дивертикулярні кровотечі були найчастішими виявами уражень кишечника — 30–50% від усіх серйозних кишкових подій, пов'язаних з НПЗП [42].

Розглянемо більш докладно основні гіпотези та моделі виникнення і розвитку НПЗП-ентеропатії.

Патогенез НПЗП-ентеропатії

Патогенез НПЗП-ентеропатії вивчено менше, ніж патогенез НПЗП-гастропатії. Він суттєво відрізняється від нього додатковими чинниками ушкодження СО [32]. Як відомо, у патогенезі НПЗП-гастропатії провідну роль відіграє пригнічення синтезу простагландинів (ПГ) унаслідок зниження активності ЦОГ. Такі ураження успішно лікують та запобігають їм кислотознижувальними препаратами, а саме ІПП, які зменшують агресивність шлункового соку і, таким чином, запобігають його руйнівній дії на СО. Важливими патогенетичними чинниками НПЗП-ентеропатії вважають: пряму цитотоксичну дію НПЗП на СО ТК, патологічний вплив кишкових бактерій, жовчі та ентерогепатичну рециркуляцію НПЗП [16, 54] (рис. 2).

I. Vjarnason та K. Takeuchi (2009) виділяють у дії НПЗП три основних напрями: пригнічення ЦОГ-1, пригнічення ЦОГ-2 і топічний ефект.

Як модель механізмів ентеротоксичності НПЗП Y.J. Lim та Ch.-H. Yang (2012) [34] описують «теорію 3 ударів» [34] з посиланням на I. Vjarnason та співавт. (1993). На 1-му етапі НПЗП розчиняють фосфоліпіди на поверхні СО ТК і спричиняють безпосередній негативний вплив на мітохондрії ентероцитів (думки дослідників щодо зв'язку між цими ланками ушкодження мітохондрій відрізняються. Так, I. Vjarnason та співавт. у багатьох статтях (1993, 1995, 2009) акцентують увагу на прямому ушкодженні мітохондрій шляхом розриву процесу окисного фосфорилування [14, 45] і вважають цей процес незалежним від прямого ушкодження мембран клітин [15]. Інші автори, наприклад, Y.J. Lim та

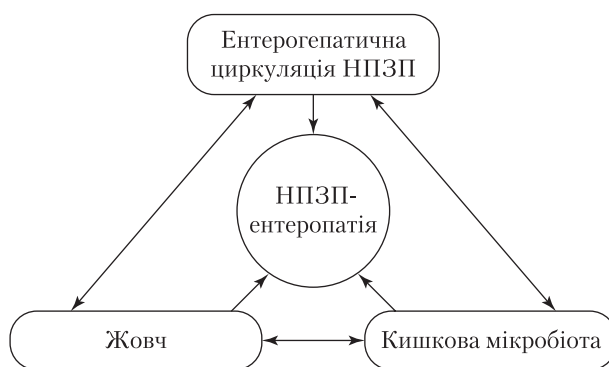


Рис. 2. Хибне коло патогенезу НПЗП-ентеропатії: взаємодія жовчі, кишкових мікроорганізмів і ентерогепатичної рециркуляції НПЗП у патогенезі НПЗП-ентеропатії [16]

Ch.-H. Yang (2012), пишуть про вторинне ушкодження мітохондрій унаслідок порушення цілісності клітинних мембран [34]. На 2-му етапі пошкодження мітохондрій призводить до виснаження резервів АТФ та відтоку кальцію, що посилює виснаження резервів АТФ і супроводжується утворенням вільних радикалів та підвищенням проникності СО, яка, на думку більшості дослідників, відіграє провідну роль у патогенезі НПЗП-індукованої ентеропатії [15, 45]. Підвищена проникність розвивається протягом 12 перших годин після разового прийому середньостатистичного НПЗП [11] і спричиняє проникнення агресивних чинників просвіту кишечника та бактеріальній інвазії внаслідок втрати бар'єрної функції кишечника з подальшою запальною реакцією у пошкоджених тканинах [11]. На 3-му етапі агресивні чинники кишечника, такі як жовчні кислоти, протеолітичні ферменти, кишкові бактерії та їх токсини, легко проникають крізь пошкоджений бар'єр у товщу СО, що поглиблює її хімічну травму. Утворене пошкодження поглиблюється хемотаксисом до місця ушкодження нейтрофілів, які виділяють лізосомальні ферменти [14].

Подібна до наведеної модель патогенезу НПЗП-ентеропатії представлена на рис. 3 [3].

Загальновідома роль ЦОГ та її ізоформ у захисті цілісності кишечника [27]. За даними А. Такака та співавт. (2002), для ушкодження СО ТК необхідне одночасне інгібування ЦОГ-1 та ЦОГ-2, що призводить до вираження СО ТК. Ізольоване інгібування ЦОГ-2 не спричиняє значних змін морфології СО. Ізольоване інгібування ЦОГ-1 хоча і знижує продукцію ПГ, але не призводить до пошкодження СО. Автори пов'язали цей феномен з компенсаторним підвищенням активності ЦОГ-2 у відповідь на інгібу-

вання ЦОГ-1 [51]. За I. Bjarnason та K. Takeuchi (2009), значення зниження активності ЦОГ-1 полягає в запобіганні підвищенню кровопостачання ураженої ділянки СО і, внаслідок цього, ішемічного її пошкодження [15]. Короткотривале застосування інгібіторів ЦОГ-2 не спричиняє підвищення проникності СО ТК, однак тривале пригнічення ЦОГ-2, не викликаючи ушкодження шлунка, призводить до гострого ушкодження ТК з ризиком її перфорації, можливо, за рахунок імуномодулювальної дії ЦОГ чи «прозапальної» ролі її пригнічення [15]. Топічна дія полягає у безпосередньому ушкодженні фосфоліпідної мембрани та мітохондрій шляхом роз'єднання ланцюга окисного фосфорилування [15]. Унаслідок цього підвищується проникність, як описано вище. За даними, наведеними I. Bjarnason та K. Takeuchi (2009), топічний ефект посилює ушкодження СО, спричинене одночасним інгібуванням ЦОГ-1 та ЦОГ-2 або інгібуванням лише ЦОГ-2, та не підвищує ступінь ушкодження СО внаслідок інгібування лише ЦОГ-1 [15].

Таким чином, ентеротоксична дія НПЗП є наслідком інгібування ЦОГ, однак, не обмежується лише нею, а залучає багатофакторний нелінійний механізм ушкодження на клітинному, тканинному та органному рівнях за участі бактерій просвіту кишки та, можливо, імунний механізм.

Іншим чинником патогенезу НПЗП-ентеропатії, як і гастропатії, є порушення мікроциркуляції та, як наслідок, підвищення кишкової моторики, які супроводжують використання НПЗП [11, 27]. Додатковими чинниками вважають порушення роботи NO-синтази, дію прозапальних цитокінів, нейтрофільну інфільтрацію та дію вільних радикалів [27]. Т. Watanabe та співавт. відзначали, що у патогенезі НПЗП-ентеропатії важливу роль відіграє активація ліпополісахаридного/

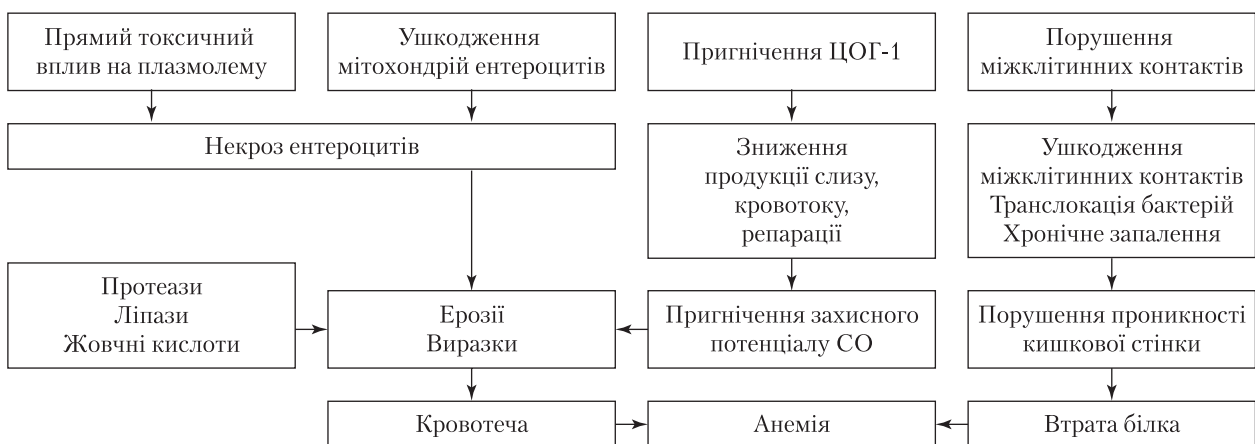
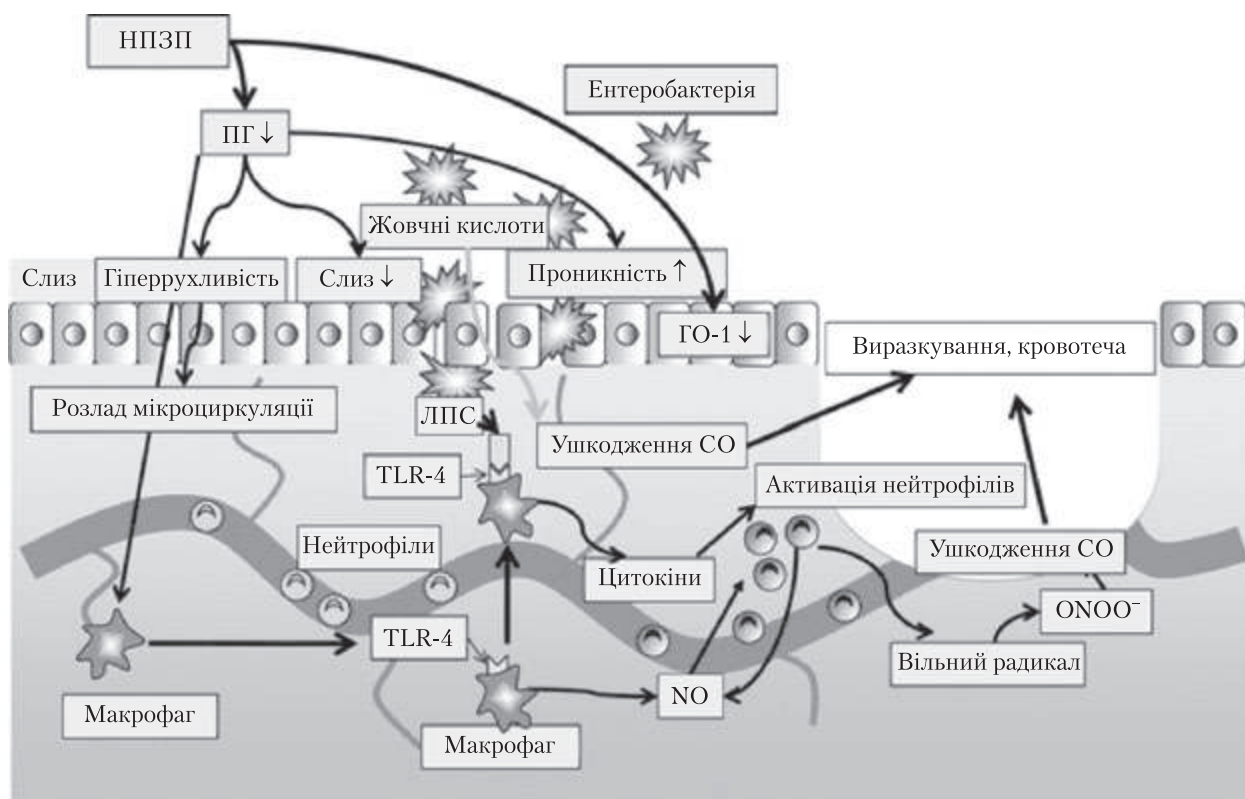


Рис. 3. Модель патогенезу НПЗП-індукованої ентеропатії [3]



GO-1 — гемоксигеназа-1; ЛПС — ліпополісахариди; TLR-4 — Toll-like рецептор 4; CO — слизова оболонка

Рис. 4. Молекулярно-клітинний механізм пошкодження кишечника при НПЗП-ентеропатіях [27]

Toll-like-4-рецепторного/MyD88-залежного сигнального шляху [27]. Молекулярно-клітинний патогенез НПЗП-ентеропатії наведено на рис. 4.

Унаслідок зниження рівня ендогенних ПГ, спричиненого застосуванням НПЗП, відбувається зменшення продукції слизу, підвищення моторики кишечника, пошкодження міжклітинних зв'язків, що призводить до підвищення проникності кишкової стінки (див. рис. 4). Безпосереднє пошкодження CO кишкової стінки посилюється впливом жовчних кислот, ферментів кишечника, мікроорганізмами або токсинами. Одночасно виникає запалення, спричинене прозапальними цитокинами (поява яких значною мірою зумовлена ліпополісахаридами бактерій), що призводить до нейтрофільної інфільтрації стінки кишечника. На схемі не зазначено безпосереднього впливу НПЗП на CO шляхом розчинення фосfolіпідів клітинних мембран, описаного вище.

Ще одним важливим механізмом розвитку НПЗП-ентеропатії, як зазначалося вище, є їх ентерогепатична рециркуляція [16, 52, 53] (рис. 5). Це явище багаторазово підсилює здатність НПЗП спричиняти кишкові пошкодження і призводить до підвищення концентрації та збільшення часу перебування НПЗП у кишечнику.

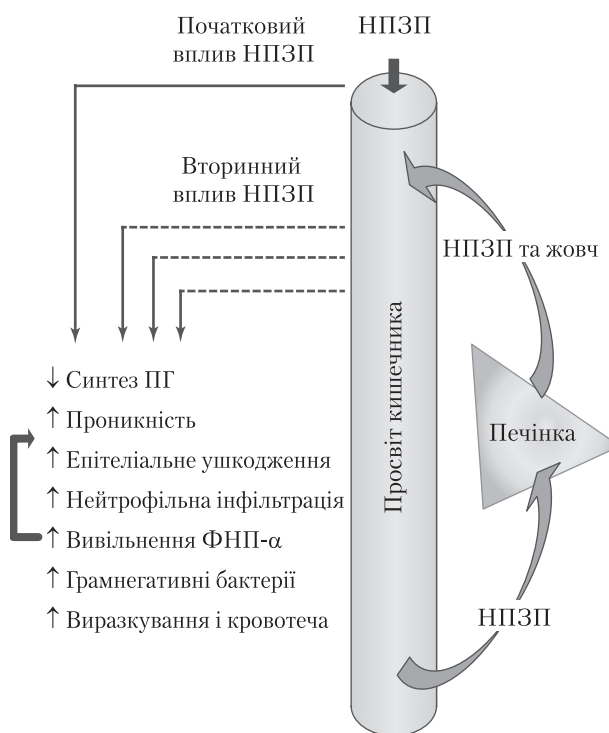

Рис. 5. Ентерогепатична рециркуляція нестероїдних протизапальних препаратів та пошкоджувальні механізми їхнього впливу на кишечник [53]

Первинні ефекти НПЗП спричинені безпосереднім впливом лікарського засобу, вторинні — його дією після проходження шляхом ентерогепатичної рециркуляції (крізь печінку з вивільненням з жовчю у порожнину кишечника; див. рис. 5). НПЗП, які піддаються ентерогепатичній рециркуляції, пошкоджують стінку кишечника сильніше, ніж ті, які діють на неї безпосередньо, оскільки у взаємодії з жовчю вони справляють синергічний цитолітичний вплив на ентероцити.

Окремим чинником патогенезу вважають вплив грамнегативних бактерій кишкової флори, що підтверджено у дослідженнях з використанням ліній стерильних мишей щодо запобігання цьому стану за допомогою антибіотикотерапії та корекції кишкової мікрофлори пробіотиками [48].

Таким чином, патогенез НПЗП-ентеропатії є багатоступеневим складним процесом, спричиненим як безпосередньо місцевою токсичною та ЦОГ-зумовленою дією НПЗП, так і складним механізмом, який запускається ними на клітинному і тканинному рівнях із залученням чинників агресії кишечника (ферментів, жовчі та мікробіоти).

Клінічні вияви НПЗП-індукованих уражень кишечника

Найчастіше НПЗП-ентеропатії перебігають безсимптомно [11], але часто призводять до анемії чи гіпопротеїнемії внаслідок хронічної кровотрати навіть при негативних результатах нижньої ендоскопії [32]. Рідше цей стан спричиняє неспецифічні скарги, такі як біль у животі. У статті Y. J. Lim та Ch-H. Yang (2012) [34] згадано такі клінічні вияви, як епігастральний біль, нудота, порушення травлення, закрепи чи діарея.

Унаслідок проліферативних процесів, які розвиваються як результат хронічного тривалого запалення, іноді виникають специфічні органічні зміни у стінці кишки у вигляді діафрагмоподібних стриктур [15, 32, 46, 56, 58]. Вони є патогномонічними саме для НПЗП-уражень кишечника. Діафрагмоподібна стриктура є концентричним павутинчастим утворенням, у середньому від 2 до 4 мм завтовшки, яке видається в просвіт ТК і звужує його. Діафрагмоподібні стриктури не пов'язані із судинними сплетеннями [3]. Їх виявляють разом із сегментарним виразкуванням СО кишечника у пацієнтів, які приймають НПЗП і мають анемію та/або симптоми кишкової обструкції [21]. Діафрагмоподібні стриктури виявляються неспецифічно, переважно у вигляді симптомів обструкції кишечника [34]. За даними M-L. Wang та співавт. (2011),

патогенез діафрагмоподібних стриктур досі незрозумілий [56, 58]. C. Sostres та співавт. (2013) висловили припущення, що діафрагмоподібні стриктури формуються після загоєння НПЗП-виразок як наслідок фіброзу [46], що підтверджується гістологічними даними, а саме порушенням структури СО, фіброзом та виразкуванням [58]. Уперше цю патологію описав J. Lang та співавт. (1988) як рідкісне ускладнення тривалої терапії НПЗП [33, 58]. Вона виникає у 2 % пацієнтів, котрі приймають НПЗП [3, 36], частіше — у клубовій кишці [20, 33, 41, 58] та середній третині ТК [3], рідше — у ДПК [9, 17]. Є повідомлення про діафрагмоподібні стриктури товстої кишки [51, 58] і тіла шлунка [58].

Описано численні випадки кишкових перфорацій [3], зокрема дивертикулярних [19], на тлі прийому НПЗП, гастроколональної фістули [59] і НПЗП-ентеропатії, яка мала ендоскопічну картину, подібну до такої при хворобі Крона [47].

Втрати білка, приховані кровотечі з ушкоджених ділянок СО та діафрагмоподібні стриктури, які утворюються при їх загоєнні, можуть спричинити ускладнення у вигляді гіпоальбумінемії, залізодефіцитної анемії та часткової кишкової непрохідності.

Класифікація та види уражень кишечника

НПЗП-індукована ентеропатія може бути віднесена до різновидів мікроскопічного ентериту (МЕ) — діагностичної категорії та патологічного стану, які характеризуються мікроскопічними та/або субмікроскопічними змінами СО ТК [2] і цим дещо нагадують запальні захворювання кишечника. Гістологічна структура ворсинок СО ТК при МЕ зазвичай збережена, при цьому СО інфільтрована лімфоцитами [2]. Виразкоутворенню передують вкорочення ворсинок СО ТК та набряк епітелію. Ці зміни часто розглядають як ранні вияви НПЗП-ушкодження [2].

Вияви та ускладнення НПЗП-індукованих ентеро- та колопатій [15, 32]

Тонка кишка:

- підвищена кишкова проникність;
- кишкове запалення;
- мальабсорбція та атрофія СО;
- виразкування;
- кишкова перфорація;
- діафрагмоподібні стриктури;
- атрофія ворсинок СО.

Товста та пряма кишка:

- неспецифічний коліт;
- еозинофільний коліт;

- колагенозний коліт;
- товстокишкові виразки;
- діафрагмоподібні стриктури;
- проктит;
- ректальні виразки.

Ускладнення інших хронічних захворювань на тлі НПЗП-терапії:

- гострі ускладнення дивертикулярної хвороби (перфорація, кровотеча);
- рецидив запального захворювання кишечника;
- кровотеча з ангіодиспластичного ушкодження.

Запалення кишечника, підвищена проникність кишкової стінки та мальабсорбція — найпоширеніші несприятливі побічні ефекти (ПЕ) НПЗП (табл. 2). Виразкування СО та крововтрата є менш поширеними та уражають приблизно третину хворих.

Діагностика

Діагностика НПЗП-ентеропатії має ґрунтуватися на насторожі за даними анамнезу щодо НПЗП-ентеротоксичності [11], а саме — відомостях щодо застосування НПЗП (його складу, дози, тривалості застосування та способі введення).

Основні підходи до діагностики НПЗП-ентеропатії: 1) візуалізувальні методи — ендоскопія [39], 2) функціональні проби, які дають змогу діагностувати зміни проникності СО ТК [39], 3) методи діагностики запалення СО ТК — сцинтиграфія з використанням мічених ізотопом індію-111 лейкоцитів (^{111}In -мічені лейкоцити), а також підрахунок таких лейкоцитів у калі та визначення вмісту фекального кальпротектину. Разом із ^{111}In -міченими лейкоцитами у деяких експериментах використовували ^{99}Tc -мічені еритроцити [14] та ^{51}Cr -мічені еритроцити [12]. Обидва методи показали однакову результативність порівняно з ^{111}In -міченими лейкоцитами щодо визначення локалізації та ступеня тяжкості запальних і геморагічних змін кишечника. Тест з вуглеводами

ґрунтується на здатності моносахаридів проникати крізь водяні пори у пошкодженій СО, а дисахаридів — крізь порушені міжклітинні з'єднання. ^{51}Cr -ЕДТА-метод був розроблений та найчастіше використовується для визначення швидкості клубочкової фільтрації, але його застосовують і як маркер запальних захворювань кишечника [39]. На думку N. M. Davies та співавт., ^{51}Cr -ЕДТА-метод зарекомендував себе як добре відтворюваний, простий, точний та безпечний тест на кишкову проникність [39]. Він виявився досить чутливим, щоб виявити підвищення кишкової проникності після дворазового вживання 1,2 мг АСК, 400 мг ібупрофену, 75 і 50 мг індометацину, і мав статистично значущу відмінність за результатами при визначенні після вживання 750 і 100 мг напроксену [39]. Сцинтиграфія з використанням ^{111}In -мічених лейкоцитів є радіологічним методом, який ґрунтується на виявленні міграції лейкоцитів до джерела запалення, яке неминуче виникає при НПЗП-ентеропатіях. Через 4 дні після введення в організм ^{111}In -мічених лейкоцитів їх можна виявити у калі лабораторним методом. Сцинтиграфія та виявлення мічених лейкоцитів у калі разом є досить чутливим кількісним способом вимірювання ступеня активності кишкового запалення [39], незважаючи на недостатню специфічність [11, 32].

Фекальний кальпротектин (ФК) — найвживаніший у сучасній практичній медицині неінвазивний маркер виявлення інтестинального запалення. Він становить собою недеградований цитозольний білок нейтрофілів. Підвищення його рівня може бути ефективним та чутливим маркером діагностики НПЗП-ентеропатії [39]. У дослідженнях вивчали кількісне виділення ФК з калом при прийомі індометацину та напроксену, лорноксикаму та напроксену. Результати свідчать про значне підвищення рівня ФК у групах прийому індометацину та напроксену і відсутність такого у групі лорноксикаму [39]. В іншому дослідженні концентрацію ФК порівнювали із 4-денною екскрецією ^{111}In -мічених лейкоцитів щодо оцінки поширення та ступеня тяжкості НПЗП-ентеропатії. В дослідженні було задіяно 312 пацієнтів (192 хворих на ревматоїдний артрит, 65 — на остеоартрит та 55 — на інші захворювання), які приймали 18 різних НПЗП [39]. Концентрація ФК була значно вищою у пацієнтів, котрі приймали НПЗП, аніж у пацієнтів групи контролю, демонструючи високий ступінь кореляції з результатами екскреції ^{111}In -мічених лейкоцитів [39]. Частота виявлення і тяжкість втрат білка та міграції лейкоцитів не залежали від типу і дози НПЗП [39].

Таблиця 2. Частота виявлення основних побічних ефектів нестероїдних протизапальних препаратів у нижніх відділах шлунково-кишкового тракту [46]

Побічна дія	Частота, %
Підвищена кишкова проникність	44–70
Запалення кишечника	60–70
Крововтрата та анемія	30
Мальабсорбція	40–70
Виразкування слизової оболонки	30–40

Досліджено термін, за який підвищується рівень ФК після початку прийому НПЗП, та час, через який цей показник повертається до норми після припинення їх прийому [43]. Дослідження виконано з участю 30 здорових волонтерів, які приймали диклофенак у дозі 50 мг тричі на добу протягом 14 днів і яким проводилося дослідження проби калу на 0, 2, 4, 7, 14, 17, 21 та 28-й день дослідження і потім з інтервалом 7 днів до нормалізації рівня ФК. Виявлено, що на тлі прийому диклофенаку у 27% осіб рівень ФК перевищив норму (медіана — 76 мкг/г, міжквартильний діапазон — 60—958 мкг/г), що відповідало 8,3% вимірів. Цей показник нормалізувався під час прийому диклофенаку. В середньому рівень ФК був значно вищим протягом прийому (медіана — 9,5 мкг/г, міжквартильний діапазон — 13,4 мкг/г) за базовий рівень (медіана — 9,5 мкг/г, міжквартильний діапазон — 0,0 мкг/г, $p = 0,003$). У 2 учасників дослідження ФК залишався підвищеним на 17-й та 21-й день (після відміни препарату). Статистично значущої різниці між базовим рівнем ФК та його вмістом після відміни диклофенаку не виявлено. Через 2 тиж після припинення прийому диклофенаку в усіх учасників рівень ФК був у межах норми [43]. Отже, вміст ФК дає змогу визначити наслідки впливу НПЗП на ШКТ, час зареєстрованого впливу збігається з прогнозованим за патогенезом та даними морфологічних досліджень на тваринах.

Фіброгастроуденоскопія і колоноскопія є діагностично ненадійними через те, що ураження найчастіше локалізуються в ТК [11]. Радіологічні методи часто дають хибнонегативний результат та не визначають поверхневих дефектів СО, хоча можуть допомогти в постановці діагнозу [11].

ВКЕ і тонкокишкова (двобалонна) ентероскопія визнані золотим стандартом діагностики ураження ТК [11, 34]. ВКЕ більш економічна при діагностиці прихованих кровотеч [44]. Її ускладненнями є затримка капсули в кишечнику і його обструкція, що може додатково спричинити наявність діафрагмоподібних стриктур. Запобігти таким ускладненням допомагає використання «капсул прохідності» (patency capsule) [11], кишковорозчинних капсул, які містять радіоактивну мітку і дають змогу відстежити пересування кишкових мас.

Профілактика та лікування НПЗП-ентеропатій

R.W. Blackler та співавт. (2014), а також Y.J. Lim і Ch-H. Yang (2012) схиляються до думки, що не існує ефективних, доступних та загаль-

ноприйнятих препаратів для лікування або профілактики НПЗП-ентеропатії [11, 16, 34]. Є суперечливі дані, які свідчать про те, що селективні інгібітори ЦОГ-2 виявляють менш виражену шкідливу дію на кишечник, ніж неселективні [34, 50]. Наприклад, J.L. Goldstein та співавт. встановили, що целекоксиб, як селективний інгібітор ЦОГ-2, чинить достовірно меншу шкідливу дію на СО ТК, ніж напроксен у поєднанні з омепразолом [34]. L. Maiden та співавт., навпаки, не виявили суттєвої різниці за частотою розвитку НПЗП-ентеропатії між пацієнтами, котрі приймали неселективні та селективні інгібітори ЦОГ-2 [37]. За даними огляду, проведеного I. Bjarnason та K. Takeuchi (2009), ЦОГ-2 селективні НПЗП є менш шкідливими для СО лише при короткочасному застосуванні, ураження ТК при використанні селективних інгібіторів ЦОГ-2 протягом тривалого часу (більше трьох місяців) порівнянне з таким при використанні неселективних інгібіторів ЦОГ [15]. Таким чином, ЦОГ-2-селективні НПЗП не продемонстрували суттєвого поліпшення кишкової безпеки порівняно з неселективними [36]. Перспективними вважались проліки, такі як суліндак. У деяких дослідженнях він показав суттєво меншу ентеротоксичність, ніж активні форми неселективних НПЗП [14], однак, згідно з новішими даними, суліндак асоціюється з високим ризиком клінічно маніфестних виразок [30]. Тому було запропоновано застосовувати комплекси сполук НПЗП із речовинами, які чинять цитопротекторну дію, пригнічуючи запалення. У кількох дослідженнях показано кращу переносність та дещо вищу ефективність NO-напроксену (NO-вивільнюючого похідного напроксену) порівняно із напроксом [53]. На ринку фармацевтичної продукції є НПЗП, який стимулює виділення NO (амтолметин гуацил) [6, 40]. Інший тип, гідрогенсульфід-вивільнюючі похідні НПЗП (H_2S -НПЗП), при дослідженні на тваринах продемонстрували незначну на відміну від звичайних ентеротоксичність, а також більшу ефективність [53]. У кількох дослідженнях підтверджено ефективність пробіотиків при індометацин- чи АСК-індукованій ентеропатії на лабораторних тваринах та *in vitro* [10, 29]. Так, у дослідженні M. Vogas та співавт. (2006) виявлено зменшення ушкоджень ТК у пацієнтів, які приймали низькі дози АСК, на тлі застосування *Lactobacillus casei* [18]. За іншими даними, прийом живої культури *Lactobacillus* зменшував ушкодження СО шлунка, але не товстої кишки [24].

Для профілактики НПЗП-ентеропатії пропонують застосовувати гідрогенсульфід [16], мізо-

простол (результати досліджень відрізняються, ефект дозозалежний, потребує призначення великих доз та зменшується зі збільшенням тривалості лікування) [11, 14], ребаміпід [11], оксид азоту [28], а також низку інших фармакологічних засобів. У дослідженні препаратів, котрі використовують для лікування пептичної виразки чи запальних захворювань кишечника для лікування індометацин-індукованої ентеропатії [27, 60], отримано дані щодо ефективності тепренону, ребаміпиду, ірзогладину та мізопростолу [27]. Ребаміпід є одним із широкоживаних препаратів для профілактики НПЗП-уражень усіх відділів ШКТ. У багатьох дослідженнях доведено його ефективність. Так, у дослідженні S. Fujimori та співавт. (2010), в якому порівнювали кількість виявлених уражень СО ТК при прийомі диклофенаку натрію в дозі 75 мг/добу та омепразолу в дозі 20 мг/добу з ребаміпідом у дозі 300 мг/добу чи плацебо. Ребаміпід статистично значущо знижував кількість уражень СО [22]. Сукральфат виявився ефективним лише для профілактики уражень верхніх відділів ШКТ [39]. Відносно НПЗП дані дещо суперечливі. Всі сучасні дослідники погоджуються з тим, що зниження шлункової кислотності не чинить суттєвої ентеропротективної дії [11, 15, 60]. Є дані про те, що лансопризол [27, 60] та рабепразол [27] мають ентеропротективну дію на відміну від омепразолу [27, 60]. Автори це пояснюють можливою дією лансопризолу, яка не зумовлена зниженням рН шлункового соку [27].

Не існує загальноприйнятих або протокольних методів лікування НПЗП-ентеропатії. Найнадійнішим методом є відміна прийому НПЗП [11, 39]. Деякі дослідники показали ефективність мізопростолу при диклофенак- та аспірин-індукованій ентеропатії [34]. Ними було встановлено, що він, хоча і не запобігає розвитку НПЗП-ентеропатії, але зменшує запалення і гостроту симптомів у пацієнтів [15]. Також продемонстровано ефективність метронідазолу, який, зменшуючи ступінь бактеріальної інвазії, опосередковано зменшує ступінь пошкодження кишкової стінки [13]. Інший можливий механізм дії метронідазолу пов'язаний зі зменшенням пригнічення окисного фосфорилування,

спричиненого дією НПЗП [15]. У деяких пошукових дослідженнях виявлено позитивний ефект сульфасалазину [15, 32]. Загалом, зважаючи на особливості патогенезу, переведення пацієнта з одного НПЗП на інший не є ефективним у лікуванні ентеропатії [32].

Висновки

Одними з найефективніших і найчастіше призначуваних засобів для лікування захворювань опорно-рухового апарату є НПЗП. Однак, незважаючи на високу ефективність для купірування болю та протизапальну активність, вони мають несприятливі ефекти, найчастішим і клінічно значущим з них є гастроентеротоксичність. На частку НПЗП-ентеротоксичності припадає близько 40% від усіх серйозних побічних ефектів НПЗП. Вона є серйозною загрозою для здоров'я, а іноді — і для життя хворого. За різними даними, ентеротоксичність має місце у 40–70% пацієнтів, які приймають НПЗП, і є не менш поширеною, ніж НПЗП-гастропатії (до двох третин випадків НПЗП-гастроентеротоксичності).

Поширення НПЗП-ентеропатії вивчено недостатньо через складність та високу вартість досліджень, а також через її зазвичай згладжену клінічну картину. Золотим стандартом виявлення НПЗП-гастропатій є відеокапсульна ендоскопія та тонкокишкова (двобалонна) ендоскопія. Також можна використовувати лабораторні методи виявлення прихованої крові у калі (при негативних результатах ФЕГДС), аналіз вмісту фекального кальпротектину як маркера запалення кишечника та функціональні тести (радіоізотопне сканування з ^{111}In -міченими лейкоцитами і ^{51}Cr -міченою етилендіамінтетраоцтовою кислотою) для виявлення підвищеної проникності та запалення кишкової стінки.

Найнадійнішим методом лікування та профілактики НПЗП-індукованої ентеропатії є відміна НПЗП. Зниження рН шлункового соку не дає вірогідної ентеропротективної дії. З метою профілактики та лікування НПЗП-індукованих уражень нижніх відділів шлунково-кишкового тракту досліджено багато лікарських засобів та методик, проте жодні з них не є загальноновизначеними, що потребує подальших досліджень.

Конфлікту інтересів немає.

Участь авторів: концепція і дизайн дослідження, редагування тексту — О. Г.; збір матеріалу, написання тексту — А. К.; опрацювання матеріалу — О. Г., А. К.

Зі списком літератури можна ознайомитися на сайті журналу.

Е. Ю. Губская, А. А. Кузьминец

Национальный медицинский университет имени А. А. Богомольца, Киев

НПВП-энтеротоксичность: фокус на проблему

Нестероидные противовоспалительные препараты (НПВП) являются наиболее часто назначаемыми лекарственными средствами в мире. Они почти незаменимы, когда необходимо быстро преодолеть боль, воспаление и гипертермию, но имеют существенные побочные эффекты, в том числе со стороны желудочно-кишечного тракта. НПВП-индуцированная гастропатия изучена хорошо. Ее можно эффективно преодолеть при помощи кислотоснижающих препаратов. НПВП-индуцированная энтеропатия и колопатия менее изучены вследствие сложности диагностики. На долю поражений желудочно-кишечного тракта ниже связки Трейца приходится около 40% от всех НПВП-индуцированных поражений желудочно-кишечного тракта. Чаще всего они протекают бессимптомно, но нередко становятся причиной осложнений, в том числе опасных для жизни. Нет эффективных средств для их лечения или профилактики. Освещен современный взгляд на патогенез данного состояния, его эпидемиология, клинические проявления, а также возможности диагностики, лечения и предупреждения НПВП-энтеро- и колопатий.

Ключевые слова: остеоартрит, остеоартроз, нестероидные противовоспалительные препараты, кальпротектин, энтеропатия, колопатия, воспаление слизистой оболочки кишечника.

O. Ju. Gubska, A. A. Kuzminets

O. O. Bogomolets National Medical University, Kyiv

NSAID-enterotoxicity: focus on the problem

The nonsteroidal anti-inflammatory drugs (NSAIDs) are the most commonly prescribed medicines in the world. They are almost indispensable for quick elimination of pain, inflammation, and hyperthermia, but unfortunately, they have significant side effects, including related to the gastrointestinal tract. NSAID-induced gastropathy is well-studied and can be effectively overcome with acid-lowering drugs. NSAID-induced enteropathy and colopathy, unfortunately, are less studied due to the complexity of the diagnosis. The gastrointestinal damages in the departments lower than Treitz' ligament account for about 40% of all NSAID-induced gastrointestinal lesions, mostly often they are asymptomatic, but often become the cause of complications, including the life-threatening ones. Still, there are no effective medications for their treatment or prevention. This article presents a modern view of the pathogenesis of this condition, its epidemiology, and its clinical manifestations, as well as an overview of the available options for diagnostics, treatment and prevention of NSAIDs-induced entero- and colopathy.

Key words: osteoarthritis, NSAIDs, calprotectin, enteropathy, colopathy, inflammation of the intestinal mucosa.

Контактна інформація

Кузьминець Андрій Анатолійович, аспірант кафедри терапії,
інфекційних хвороб та дерматовенерології післядипломної освіти
01601, м. Київ, бульв. Тараса Шевченка, 13
E-mail: andrewkuzminets@gmail.com

Стаття надійшла до редакції 4 жовтня 2018 р.