

4. Давыдова Н. С. Роль генетических маркеров крови ABO-HLA-систем в формировании повышенной чувствительности организма к производственному аллергену эпихлоргидрину / Н. С. Давыдова, Г. М. Бодяенкова // Медицина труда и промышленная экология. – 2002. – №11. – С. 16-19.
5. Каликин К. Г. Состояние перекисного окисления липидов в организме животных при воздействии летучих компонентов эпоксидных смол / К. Г. Каликин, И. Ю. Высоцкий, Т. Ф. Гречишкина [и др.] // Український медичний альманах. – 2008. – Том 11, № 6(додаток). –136 с.
6. Лапач С. Н. Статистические методы в медико-биологических исследованиях с использованием Excel / С. Н. Лапач, А. В. Чубенко, П. Н. Бабич // – Киев: Морион, - 2000. – 320 с.
7. Лузин В. И. Методика остеометрии нижней челюсти / В.И. Лузин // Український медичний альманах. – 2005. – Том 8, №3. – С. 123–124.
8. Лузин В. И. Современные представления о морфо-функциональной организации нижней челюсти крыс / В. И. Лузин, В. Н. Морозов // Український морфологічний альманах. – 2011. – Том 9, №4. – С. 161-166.
9. Лузин В. И. Формообразование нижней челюсти у белых крыс после длительной ингаляции парами толуола / В. И. Лузин, Д. А. Луговсков, А. Н. Скоробогатов // Український морфологічний альманах. – 2011. – Т. 9, № 2. – С. 43–46.
10. Майданюк О. О. Вплив побутової хімії та шкідливих речовин на організм людини / О. О. Майданюк // Український науково-медичний молодіжний журнал. – 2011. – № 1. – С. 166-167.
11. Теплова Т. Е. К вопросу о нормировании модифицированной к вопросу о нормировании модифицированной эпоксидной смолы марки уп-666-4 в воздухе рабочей зоны / Т. Е. Теплова, Е. В. Богатырева, Я. Б. Ли [и др.] // Актуальные проблемы транспортной медицины. – 2005. - № 2. – С.84-88.
12. Current intelligence bulletin 30. Epichlorohydrin. - October 12, - 1978.
13. Draft for NIOSH review. Skin Notation (SK) Profile for Epichlorohydrin, - 1997. - 23 p.
14. Epichlorohydrin in Drinking-water. Background document for development of WHO Guidelines for Drinking-water Quality. - World Health Organization, - 2004. –15 p.

Реферати

РІСТ І ФОРМОУТВОРЕННЯ НИЖНЬОЇ ЩЕЛЕПИ У БІЛИХ ЩУРІВ РІЗНОГО ВІКУ ПІСЛЯ 60-ДОВОГО ВПЛИВУ ПАРІВ ЕПІХЛОРОГІДРИНУ

Гаврилов В. О., Лузин В. І.

В експерименті на 420 білих щурах-самцях різного віку встановили, що тривалий щодобовий вплив парів епіхлоргідрину з експозицією 5 годин у 10 ГДК супроводжувалось пригніченням темпів поздовжнього і аппозиційного росту нижньої щелепи, а виразність змін й темпи їх відновлення залежали від віку піддослідних тварин. Застосування на тлі інгаляцій епіхлоргідрину тіотриазоліна в дозі 117,4 мг/кг або настоянки ехінацеї пурпурової з розрахунку 0,1 мг сухої речовини на 100 г маси супроводжувалось згладжуванням негативного впливу толуола на досліджувані показники. Застосування тіотриазоліна було більш ефективним, ніж застосування настоянки ехінацеї пурпурової.

Ключові слова: щури, нижня щелепа, ріст, епіхлоргідрин, тіотриазолін, настоянка ехінацеї пурпурової.

Стаття надійшла 11.10.2014 р.

GROWTH AND FORMATION OF MANDIBLE IN RATS OF DIFFERENT AGES AFTER 60-DAY INHALATION OF EPICHLOROHYDRIN

Gavrilov V. A., Luzin V. I.

For the purposes of study we selected 420 male thoroughbred rats of three ages. The animals were split into the groups as follows: the first group comprised intact animals (the controls), the second group comprised the animals that received inhalations of epichlorohydrin in dosage of 10 MPC as a single 5-hour exposure per day, the third group received inhalations of epichlorohydrin and intraperitoneal thiotriazoline in dosage of 117.4 mg per kg of body weight, and the fourth group comprised the animals that received inhalations of epichlorohydrin and intragastric Echinacea tinctura in dosage of 0.1 mg of active substance per 100 grams of body weight.

Key words: rat, the lower jaw, growth, chloromethyl oxirane, thiotriazolin, tincture of Echinacea purpurea.

Рецензент Старченко І.І.

УДК 616.341:599.323.4:616-001.17

Г. М. Галушко, А. О. Гаврилюк

Вінницький національний медичний університет ім. М.І. Пирогова, м. Вінниця

ЕЛЕКТРОННО-МІКРОСКОПІЧНІ ЗМІНИ СЛИЗОВОЇ ОБОЛОНКИ ТОНКОЇ КИШКИ ЩУРІВ В ПІЗНІ СТАДІЇ ОПІКОВОЇ ХВОРОБИ

В експерименті з розвитком опікової хвороби у щурів проводилось електронно-мікроскопічне дослідження змін стінки тонкої кишки у відповідні терміни. Вивчення ультраструктурного стану слизової оболонки тонкої кишки при термічній травмі показало, що на фоні розладів структур мікроциркуляторного русла у віддалені терміни опікової хвороби й особливо на 14 та 21 доби настають значні зміни клітин епітеліальної пластинки та структурних компонентів власної пластинки.

Ключові слова: тонка кишка, опікова хвороба, електронно-мікроскопічні зміни, розчин 0,9% NaCl.

Робота є фрагментом НДР “Структурні зміни в легенях в умовах ендогенної інтоксикації, що викликана опіком шкіри, та її корекції вітчизняними інфузійними препаратами: НАЕС-LX-5% та лактопротеїном з сорбітолом (№ держреєстрації 0112U004187).

Актуальність проблеми термічних уражень визначається порівняно високою частотою їх у побуті й на виробництві, важкістю опікової травми, складністю й тривалістю лікування таких хворих, частою інвалідизацією та високою летальністю [1, 3-5]. За даними літератури відомо, що опікова хвороба ускладнюється пошкодженням травної системи – у дітей від 0,77 до 2,5 % всіх

ускладнень та 30,9 % у дорослих хворих [8]. Важка опікова травма викликає комплекс структурно-функціональних змін в тонкій кишці. Характер і глибина їх прояву перебувають в прямій залежності від стадії опікової хвороби. Динаміка структурної перебудови є морфологічним відображенням функціонального стану тонкої кишки [7]. Незважаючи на наявність клінічних проявів пошкодження кишки при важких опіках, а також на такі часті причини смерті опечених хворих, як кровотечі та парези, ця частина шлунково-кишкового тракту є ще недостатньо вивченою [9, 10]. Важлива роль слизової оболонки тонкої кишки в патогенезі опікової хвороби, а також досить мала кількість публікацій щодо змін в її структурі при важких термічних пошкодженнях організму, визначають необхідність у вивченні морфогенезу деструктивних і регенераторних процесів в слизовій оболонці у пізні терміни опікової хвороби. Особливий інтерес представляють електронно-мікроскопічні дослідження структурних елементів слизової тонкої кишки при термічних опіках.

Метою роботи було вивчення морфологічних особливостей тонкої кишки щурів у пізні терміни опікової хвороби, а саме на 14-ту, 21-у та 30-ту добу після термічного опіку шкіри.

Матеріал та методи дослідження. Виконання даного наукового дослідження проводилось на білих щурах у відповідні терміни опікової хвороби.

Опік викликали шляхом прикладання до бічних поверхонь тулуба тварин чотирьох мідних пластинок (по дві пластинки з кожного боку площею по см кожна), які попередньо тримали протягом шести хвилин у воді з постійною температурою 100 °С. Загальна площа опіку у щурів складала 21-23 % при експозиції 10 с, що є достатнім для формування опіку III-а ступеня та викликання шокового стану середнього ступеня важкості. Для визначення важкості враження при термічній травмі, застосовували індекс тяжкості ушкодження (ІТУ), який враховує відомості про площу і глибину опіків. Площу опіків визначали за "правилом дев'яток" [6]. Глибину опіків встановлювали по прийнятій в Україні чотирьох ступеневій класифікації. В нашому експерименті ІТУ склав 42-46 од, що відповідає опіковому шоку середнього ступеню важкості. Розчин 0,9 % NaCl вводили внутрішньовенно протягом 5-6 хв у дозі 10 мл/кг маси тіла. Інфузію проводили у нижню порожнисту вену, для чого виконувалась її катетеризація в асептичних умовах через стегнову вену. Катетер, встановлений у стегнову вену, підшивався під шкіру, його просвіт по всій довжині заповнювався титрованим розчином гепарину (0,1мл гепарину на 10 мл 0,9 % розчину NaCl) після кожного введення речовин. Перше введення розчинів здійснювали через 1 год після моделювання патологічного стану, наступні інфузії виконувались 1 раз на добу протягом 7 діб.

Електронно-мікроскопічні зміни структури стінки тонкої кишки щурів вивчали на 14-ту, 21-шу та 30-ту добу після відтвореного опіку. Забір матеріалу для електронно-мікроскопічних досліджень проведений згідно загальноприйнятої методики. Відпрепаровані маленькі шматочки стінки тонкої кишки фіксували у 2,5 % розчині глютаральдегіду з активною реакцією середовища рН 7,2-7,4, приготовленому на фосфатному буфері. Фіксований матеріал через 60 хвилин переносили у буферний розчин і промивали протягом 20-30 хвилин. Постфіксацію здійснювали 1 % розчином чотириокису осмію на фосфатному буфері протягом 60 хвилин, після чого проводили дегідратацію послідовно в спирт, пропіленоксиді та заливали шматочки в суміш епоксидних смол з аралдитом.

Ультратонкі зрізи, виготовлені на ультрамікромомі LKB-3 (Швеція), контрастували 1 % водним розчином ураніацетату та цитратом свинцю згідно метода Рейнольдса і вивчали в електронному мікроскопі ПЕМ-125К. Зразки органу для гістологічного дослідження брали у всіх випадках на відстані 5 см від початку дванадцятипалої кишки. Тканину фіксували в 10% нейтральному формаліні, промивали в проточній воді, проводили через батарею спиртів зростаючої міцності і заливали в парафін [2]. На ротаційному мікромомі готували зрізи товщиною 6 мкм, фарбували гематоксилін-еозином і вивчали в світловому мікроскопі.

Результати дослідження та їх обговорення. Проведені електронно-мікроскопічні дослідження слизової оболонки тонкої кишки на 14 добу після термічної травми при введенні розчину NaCl показали, що в її компонентах спостерігаються значні деструктивні зміни.

Ядра більшості стовпчастих епітеліоцитів у середній частині ворсинок кишки мають нечітко контуровані мембрани ядерної оболонки, перинуклеарний простір погано виявляється. В каріоплазмі відмічаються крупні осміофільні грудки гетерохроматину, особливо біля каріолеми.

В таких епітеліоцитах значно пошкоджуються органели. У базальних ділянках цитоплазми зменшується вміст гранулярної ендоплазматичної сітки. Її каналця непротяжні, фрагментовані та потовщені, на поверхні їх мембран мало рибосом. Спостерігається розширення та вакуолізація

компонентів комплексу Гольджі. Більшість мітохондрій гіпертрофовані, мають електроннопрозорий матрикс та редуковані кристи (рис. 1).

В епітеліальній пластинці ворсинок спостерігаються келихоподібні клітини, апікальна частина цитоплазми яких заповнена крупними секреторними гранулами. Вони переважно великі, можуть зливатися між собою і мати неправильні і нечіткі контури. Осміофільні пікнотичні ядра локалізовані в базальному полюсі (рис. 2). Наявні також келихоподібні клітини у цитоплазмі яких секреторні гранули майже відсутні або невеликі та поодинокі. Такий гетерогенний стан glanduloцитів свідчить про порушення фазного характеру секреції.

Субмікроскопічно виявляється значний набряк пухкої сполучної тканини власної пластинки слизової оболонки, просвітлення аморфного компоненту міжклітинної речовини. Значно менше в ній спостерігається волокнистих компонентів.

Відмічається значний набряк і просвітлення цитоплазми ендотеліоцитів, потовщення цитоплазматичних ділянок. В них наявна деструкція органел та зменшення кількості піноцитозних піхурців. Базальна мембрана нерівномірна, нечітко оконтурована. Навколо гемокапілярів є значний периваскулярний простір (рис. 3). В пухкій сполучній тканині власної пластинки слизової оболонки відмічається збільшення числа лімфоцитів, а також плазмоцитів, які можуть утворювати скупчення. Наявні пошкоджені плазмоцити з осміофільними невеликими ядрами з електроннощільною цитоплазмою, яка включає значно деструктивно змінені органели.

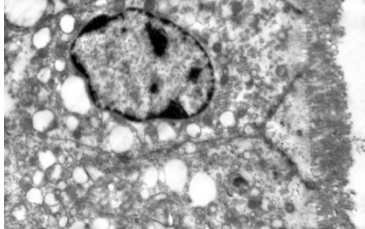


Рис. 1. Ультраструктурні зміни стовпчастих епітеліоцитів з облямівкою ворсинки тонкої кишки тварини на 14 добу після термічної травми при введенні розчину NaCl. x15000.

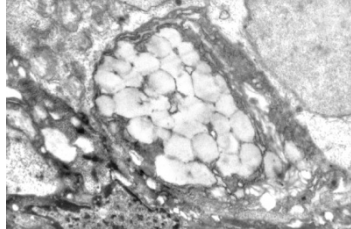


Рис. 2. Зміни келихоподібної клітини в епітеліальній пластинці ворсинки тонкої кишки тварини на 14 добу після термічної травми при введенні розчину NaCl. x15000.

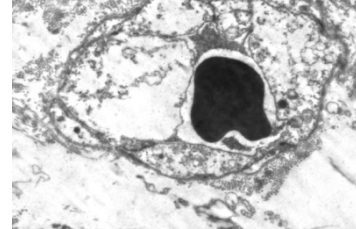


Рис. 3. Ультраструктурні зміни кровоносного капіляра власної пластинки слизової оболонки тонкої кишки тварини на 14 добу після термічної травми при введенні 0,9 % розчину NaCl. x9000.

Субмікроскопічні дослідження на 21 добу стінки тонкої кишки встановили, що зберігається пошкодження судин мікроциркуляторного русла, порушення стінки гемокапілярів. Цитоплазма ендотеліоцитів набрякла, електроннопрозора, просвіти багатьох капілярів вузькі, але включають еритроцити. Локально пошкоджена базальна мембрана і значний периваскулярний простір. Пухка сполучна тканина власної пластинки слизової оболонки має ознаки набряку та деструкції фібрилярних компонентів. В ній наявні пошкоджені фіброblastи, лімфоцити та плазматичні клітини. У фіброblastах спостерігаються невеликі ядра з осміофільною каріоплазмою, вогнищево збільшеними перинуклеарними просторами, погано оконтурованими ядерними порами. В цитоплазмі відмічається значне розширення каналців ендоплазматичної сітки, їх фрагментація з утворенням вакуолеподібних структур та великих порожнин. На поверхні мембран мало рибосом та полісом у гіалоплазмі. Цистерни комплексу Гольджі також потовщуються, вакуолізуються. Відростки фіброblastів витончені, плазмолемма на окремих ділянках нечітко контурована. Деструкція мітохондрій проявляється їх набряком, просвітленням матриксу, руйнуванням крист (рис. 4).

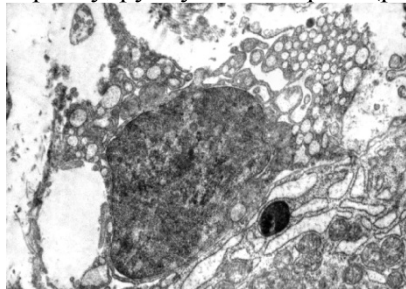


Рис. 4. Стан власної пластинки слизової оболонки тонкої кишки тварини на 21 добу після термічної травми при введенні розчину NaCl. x12000.

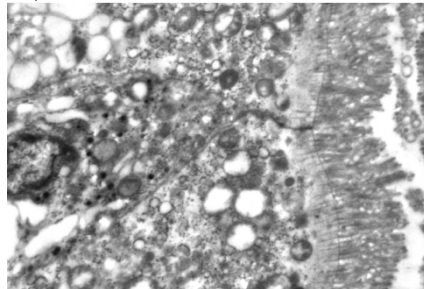


Рис. 5. Зміни стовпчастих епітеліоцитів з облямівкою ворсинки тонкої кишки тварини на 21 добу після термічної травми при введенні розчину NaCl. x15000.

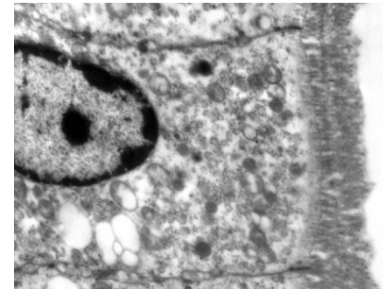


Рис. 6. Зміни стовпчастих епітеліоцитів з облямівкою тонкої кишки тварини на 30 добу після термічної травми при введенні розчину NaCl. x15000.

Субмікроскопічно відмічається активація плазмоцитів, що проявляється розширенням каналців гранулярної ендоплазматичної сітки, значною кількістю рибосом. Проте наявні у

власній пластинці слизової оболонки пошкоджені плазмоцити та лімфоцити, що мають пікнотичні ядра, осміофільну каріо- і цитоплазму та пошкоджені органели.

У епітеліальній пластинці ворсинок як на 21 так і на 30 добу після термічної травми встановлено пошкодження багатьох стовпчастих епітеліоцитів з облямішкою. Наявна значна деструкція мікроросинок, що проявляється їх фрагментацією і частковим відшаруванням (рис. 5, 6). Ядра стовпчастих епітеліоцитів зменшуються, окремі змінюють форму, їх каріолема деформується, а каріоплазма включає значні електроннощільні ділянки гетерохроматину. Деструкція органел супроводжується їх вакуолізацією, тому в цитоплазмі, особливо в парануклеарній зоні наявні світлі округло-овальні структури. В розширених міжклітинних проміжках виявляються міжепітеліальні лімфоцити.

Келихоподібні клітини в ці терміни досліджу змінені подібно, як і в попередній термін. У їх апікальній ділянках цитоплазми наявна значна кількість секреторних гранул. Неправильної форми ядра включають осміофільні грудки гетерохроматину, каріолема нечітко оконтурована.

На 30 добу досліджу у власній пластинці слизовій оболонці тонкої кишки зберігаються зміни її структурних компонентів, але ступінь їх дещо менша, ніж у попередні терміни. Частина фібробластів має округло-овальні подовгасті ядра, в каріоплазмі яких переважає еухроматин. Не так значно пошкоджені органели цитоплазми таких клітин. Спостерігаються активні плазмоцити з добре розвиненими каналцями гранулярної ендоплазматичної сітки та багатьма рибосомами та полісомами. Проте зберігається набряк міжклітинної речовини, наявні деструктивно змінені сполучнотканинні клітини. Таким чином, дослідження ультраструктурного стану слизової оболонки тонкої кишки при термічній травмі показало, що на фоні розладів структур мікроциркуляторного русла у віддалені терміни опікової хвороби й особливо на 14 та 21 доби настають значні зміни клітин епітеліальної пластинки та структурних компонентів власної пластинки.

Висновки

1. У стінці тонкої кишки від 14 до 30 доби після опіку шкіри встановлені порушення мікроциркуляторного русла, які проявляються розширенням або звуженням просвітів і нерівномірним кровонаповненням гемокапілярів. На 14 та 21 добу експерименту встановлені ультраструктурні ознаки пошкодження судин мікроциркуляторного русла, порушення стінки гемокапілярів.
2. Виявлені деструктивні зміни клітин епітеліальної пластинки ворсинок і власної пластинки слизової оболонки (особливо виражено на 14 та 21 добу після опіку шкіри) свідчать про порушення процесу пристінкового травлення та всмоктування в тонкій кишці.
3. Встановлено, що стадія септикотоксемії характеризується зривом компенсаторно-приспосувальних механізмів і розвитком виражених дистрофічних і некробіотичних процесів, які значно порушують процеси мембранного травлення та всмоктування.

Перспективи подальших досліджень полягають в тому, що отримані результати, можуть бути використані при проведенні наукових досліджень для розкриття механізмів патологічних змін в органах травлення при опіковій хворобі та розробці нових лікувальних заходів.

Список літератури

1. Алексеев А. А. Ожоговый шок: патогенез, клиника, лечение / А.А. Алексеев, В.А. Лавров // Российский медицинский журнал. – 2007. – № 6. – С. 51-55.
2. Волкова О. В. Основы гистологии и гистологической техники / О.В. Волкова, Ю.К. Елецкий // – Москва: Медицина, - 1982. – 304 с.
3. Гусак В. К. Ожоговый шок: оптимизация интенсивной терапии / В.К. Гусак, В.П. Шано, Ю.В. Заяц // Український медичний часопис. – 2002. – № 5 (31). – С. 84-88.
4. Козинец Г. П. Хирургическая детоксикация в комплексном лечении ожоговой болезни / Г.П. Козинец, С.В. Слесаренко, Б.С. Шейман // Вестник неотложной и восстановительной медицины. – 2002. – Т. 3, № 3. – С. 531-539.
5. Литовченко А. М. Деякі особливості інфузійної терапії опікового шоку / А.М. Литовченко, Т.Г. Григор'єва, Г.А. Олійник // Сучасні досягнення інфузійної терапії: I Міжнародний конгрес, 2-3 жовтня 2008 р.: тези доп. – Черкаси, - 2008. – С. 218-222.
6. Повстяний М. Ю. Трансфузійні та сорбційні методи детоксикації при опіковій хворобі / М.Ю. Повстяний, Г.П. Козинець, В.М. Лозинська [та ін.] // Методичні рекомендації. – Київ, - 1996. – 20 с.
7. Пасечка Н. В. Морфологія кишки при опіковій хворобі та після корекції ентеросорбентами : автореф. дис. . докт. мед. наук / Н.В. Пасечка. – Київ, - 1996. – 43 с.
8. Парамонов Б. А. Ожоги / Б.А. Парамонов, О.Я. Порембский, В.Г. Яблонский // – Санкт-Петербург, - 2000. – 480 с.
9. Xia Z. Superoxide dismutase and leupeptin prevent delayed reperfusion injury in the rat small intestine during burn shock / Z. Xia, M. Hollyoak, R. Barrow [et al.] // J. Burn Care Rehabil. – 1995. – Vol. 16, № 2, Pt 1. – P. 111-117.

10. Zhang C. The influence of apoptosis of mucosal epithelial cells on intestinal barrier integrity after scald in rats / C. Zhang, Z.Y. Sheng, J.C. Gao // Burns. – 2005. – Vol. 28, № 6. – P. 731-737.

Реферати

ЭЛЕКТРОННО-МИКРОСКОПИЧЕСКИЕ ИЗМЕНЕНИЯ СЛИЗИСТОЙ ОБОЛОЧКИ ТОНКОЙ КИШКИ КРЫС В ПОЗДНИЕ СТАДИИ ОЖОГОВОЙ БОЛЕЗНИ

Галунко А. М., Гаврилюк А. А.

В эксперименте с развитием ожоговой болезни у крыс проводилось электронно-микроскопическое исследование изменений стенки тонкой кишки в соответствующие сроки. Изучение ультраструктурного состояния слизистой оболочки тонкой кишки при термической травме показало, что на фоне нарушений структур микроциркуляторного русла в отдаленные сроки ожоговой болезни и особенно на 14 и 21 сутки наступают значительные изменения клеток эпителиальной пластинки и структурных компонентов собственной пластинки.

Ключевые слова: тонкая кишка, ожоговая болезнь, электронно-микроскопические изменения, раствор 0,9% NaCl.

Стаття надійшла 28.09.2014 р.

ELECTRON-MICROSCOPIC CHANGES IN SMALL INTESTINAL MUCOSA OF RATS IN THE LATER STAGES OF BURNING DISEASE

Galunko G. M., Gavryluk A. O.

In the experiment of burning disease in rats was conducted electron microscopic study of changes in the wall of the small intestine in those terms. The study of ultrastructural condition of the mucous membrane of the small intestine during thermal injury showed that the background structures microcirculation disorders in later periods of burning disease and especially 14 and 21 days significant changes occur in epithelial cells and structural components of the lamina propria.

Key words: small intestine, burn disease, electron-microscopic changes, solution 0,9% NaCl.

Рецензент Волков К.С.

УДК 612.616:575.76

О. Я. Глодан

ДВНЗ «Прикарпатський національний університет ім. В. Стефаника», м. Івано-Франківськ

ГІСТО- ТА УЛЬТРАСТРУКТУРНІ ЗМІНИ У ЗВИВИСТИХ СІМ'ЯНИХ ТРУБОЧКАХ В УМОВАХ РЕНТГЕНІВСЬКОГО ОПРОМІНЕННЯ

В умовах експерименту 25 лабораторним щурам під ефірним наркозом локально опромінювали рентгенівським промінням ліве яєчко дозою 1000 Р на протязі 5 хв. Тканини яєчка досліджували гістологічно через 7, 30 і 90 діб від початку експерименту. Встановили, що локальне опромінення яєчка рентгенівським промінням названою дозою призводить до повної деструкції звивистих сім'яних трубочок і помітних регенеративних змін в них на 90-ту добу не виявлено. Досліджено ультраструктурні зміни в яєчку після рентгенівського опромінення.

Ключові слова: яєчко, рентгенівське опромінення, сперматогенез.

Робота є фрагментом НДР «Морфофункціональний стан кровоносного русла і тканинних елементів чоловічої статеві залози в умовах впливу патогенних факторів», № державної реєстрації 0105U009082.

Як відомо клітини сперматогенного епітелію звивистих сім'яних трубочок яєчка проявляють високу чутливість до дії на організм різноманітних факторів зовнішнього середовища [1, 3, 6]. Разом з тим, враховуючи широке діагностичне застосування рентгенологічної апаратури, минулі та можливі нові техногенні катастрофи, вплив рентгенівського опромінення на характер структурних змін в чоловічій репродуктивній системі вивчений не повно, що і послужило причиною даного дослідження.

Вивчення структурних основ регенерації органів після їх пошкодження складає одну з важливих проблем сучасної медицини – проблеми росту, розвитку та диференціювання. Довгий час вважалось, що яєчко, як один із найбільше диференційованих органів не здатний до репаративної регенерації або вона обмежена лише відновленням частини клітин сперматогенного епітелію. Однак вивчення процесів, що відбуваються в яєчку статевозрілих ссавців після дії таких пошкоджуючих факторів як травма [3], гіпотермія яєчка [1], вплив іонізуючого опромінення [4] показало повну деструкцію звивистих сім'яних трубочок, а сперматогенний епітелій розвивається тільки в новоутворених сім'яних трубочках середостіння.

Повна деструкція диференційованих сім'яних трубочок після дії вищезгаданих пошкоджуючих факторів та їх часткове повторне утворення, за даними [7] вказує на нестабільну динамічну структуру яєчка. Динамічна структура яєчка статевозрілих ссавців підтверджує існування камбіальної зони в органі – сітки яєчка, яка в період регенерації реактивно змінюється [2]. Джерелом відновлення сперматогенного епітелію, служать первинні статеві клітини, які зберігаються в ділянці сітки яєчка з періоду внутрішньоутробного розвитку.

Уявлення про динамічну структуру яєчка статевозрілих ссавців потребує розширити коло експериментів заради пошуків відповіді на питання – в якій мірі деструкція та регенерація звивистих сім'яних трубочок є характерною реакцією тканини органа на дію пошкоджуючих