

тварин. Застосування на тлі інгаляцій толуола тіотриазоліна у дозі 117,4 мг/кг або настоянки ехінацеї пурпурової з розрахунку 0,1 мг сухої речовини на 100 г маси супроводжувалося корекцією негативного впливу толуола на досліджувані показники. Застосування тіотриазоліна було більш ефективним, ніж застосування ехінацеї.

Ключевые слова: кістки, толуол, тіотриазолін, настоянка ехінацеї пурпурової.

toluene inhalations and intraperitoneal 2.5% solution of thiotriazoline in dosage of 117.4 mg per kg of body weight; the fourth group comprised the animals that received toluene inhalations and intragastric Echinacea tinctura in dosage of 0.1 mg of active substance per 100 grams of body weight.

Key words: bones, then-luol, thiotriazolin, tincture of Echinacea purpurea.

Стаття надійшла 4.09.2014 р.

Рецензент Шепітько В.І.

УДК 611.34.068.4-018.7:57.17.642

М. Д. Таврог, В. К. Сирцов, Г. А. Здражко, Е. Г. Алієва, І. В. Сидорова
Запорізький державний медичний університет, м. Запоріжжя

ГІСТОЛОГІЧНІ І ГІСТОХІМІЧНІ ОСОБЛИВОСТІ ЕПІТЕЛІЮ ЧЕРВОПОДІБНОГО ВІДРОСТКА ЛЮДИНИ В ПІЗДНЕМ ПРЕНАТАЛЬНОМУ ПЕРІОДІ ОНТОГЕНЕЗУ ЛЮДИНИ

Встановлено, що диференціювання клітин покривного епітелію червоподібного відростка людини завершується до 16-22 нед. внутрішньоутробного розвитку. Псевдобагатощаровий призматичний епітелій перетворюється на одношаровий призматичний, клітини якого синтезують глікоген. У епітелії визначаються келихоподібні клітини синтезуючі протеоглікани. Епітелій слизової оболонки утворює крипти, які досягають підслизової основи. З 28 нед. епітелій в області контакту з лімфоїдними вузликами представлений кубічними клітинами, позбавленими мікрворсинок, WGA+. Базальна мембрана епітелію над вузликами переривчаста, а епітелій інфільтрований Т-лімфоцитами (CD3+, PNA+). З 29 нед. до кінця внутрішньоутробного періоду в одношаровому призматичному покривному епітелії і епітелії що вистилає крипти червоподібного відростка людини збільшується кількість келихоподібних клітин, секретуючих протеогліканів і сіалових кислот. Лектингістохімічні епітеліоцити мають рецептори до лектину пшениці WGA+. Серед епітеліальних клітин крипт є клітини у стадії проліферації Ки 67+.

Ключові слова: червоподібний відросток, епітелій, пренатальний онтогенез.

Робота є фрагментом наукової теми «Морфофункціональні особливості слизових оболонок і внутрішніх органів людини і тварин в нормі і після введення антигену», (2012-2017 рр., державна реєстрація № 0103U00939).

Серед актуальних проблем сучасної медицини особливе місце займають дослідження імунної системи. Важливу роль в забезпеченні постійного контролю за підтримкою антигенного гомеостазу відіграє імунний апарат червоподібного відростка людини (Поповіч Ю.Л. 1999, Mizumoto Т. 1976). Інтерес до червоподібного відростка зумовлений його анатомічним розташуванням, до кінця нез'ясованою функцією і невирішеною проблемою апендициту. Існуючі відомості про морфофункціональні особливості епітелію червоподібного відростка людини в пренатальному онтогенезі нечисленні, носять суперечливий характер і потребують вивчення за допомогою сучасних методик. Відсутність даних в ці вікові періоди не дозволяє визначити закономірності морфофункціонального дозрівання червоподібного відростка (Лебедев К.А., 1991, Бажора Ю.И. 2001, Хлыстова З.И., 1981). Комплексне гістологічне, гістохімічне і імуногістохімічне дослідження червоподібного відростка розширює уявлення про його будову і функцію і може використовуватися у вивченні патогенезу захворювань.

Метою роботи було встановити морфофункціональні особливості епітелію червоподібного відростка людини в пізньому пренатальному періоді онтогенезу.

Матеріал та методи дослідження. Матеріалом дослідження стали червоподібні відростки плодів різного віку(42); загиблих від нещасних випадків і інших захворювань, виключаючи захворювання шлункового тракту, імунної системи і кровотворення. Для вікової періодизації постнатального періоду онтогенезу у людини використана схема, прийнята на УІІ Всесоюзної конференції з проблем вікової морфології, фізіології та біохімії АПН ССРСР в м. Москві в 1965 році і на ІХ Міжнародному конгресі геронтологів (Київ, 1972). Для визначення віку використали ці історії хвороби або пологів, протоколи розкриття і шляхом виміру тім'яно-копчикової довжини по Шульцу А. (1926 р.). Червоподібний відросток фіксували в 10% нейтральному формаліні, заливали в парафін по загальноприйнятій методиці. Серійні зрізи завтовшки 5-6 мкм, забарвлювали гематоксиліном Карацци, Эрлиха і еозином, метиловим зеленим і піроніном по Браше. Колагенові, ретикулярні, еластичні волокна виявляли методом Массона. На зрізах проводився підрахунок клітин на 1 мм² площі лімфатичного вузлика червоподібного відростка, з використанням вмонтованої в окуляр мікроскопа стандартної морфометричної сітки по методу Стефанова С.Б. (1988г.), визначали відсотковий вміст малих, середніх, лімфоцитів, макрофагів, ретикулярних клітин, і плазматичних клітин. Ідентифікація

клітин проводилася згідно з вказівками (Бикова В.П., 1995; Капханюк В.Д., 2000). Термінологія застосована відповідно до міжнародної гістологічної і ембріологічної номенклатури (Іванова А.Й., Чайковський Ю.Б., Луцик О.Д., 2001). Кількість міжепітеліальних розташованих лімфоцитів підраховували на 100 епітеліоцитів. Діаметр судин, розміри і абсолютну площу лімфоїдних утворень вимірювали за допомогою окуляра-мікрометра (Авцын А.П. 1971). Вуглеводовмісні з'єднання виявляли за схемою (Авцын А.П. и соавт 1971). Нейтральні протеоглікани виявлялися реакцією Шик по Хочкису (1948г.) Для визначення глікогену і сіалових кислот зрізи заздалегідь обробляли амілазою і сіалідазою. З метою морфофункціональної характеристики різних популяцій клітин, використали специфічні лектини: лектини арахісу (PNA+), сої (SBA+), пшениці (WGA+) [Луцик А.Д. 1989.], використовуючи стандартні набори лектинів НБК "Лектинтест" (м.Львів).

Імуногістологічні дослідження проводили з використанням моноклональних антитіл: 1) Мо а - Hu Ki - 67 Antigen, Clone MIB - 1 проти маркера антигена клітинної проліферації Ki - 67, 2) Мо а - Hu CD20cy, Clone L26 проти кластера диференціювання В-лімфоцитів, 3) Мо а - Hu CD8, T - Cell, Clone C8/144В проти кластера диференціювання Т-кілерів («DAKO», США) 4) Rb а - Hu CD3, Clone SP7 проти кластера диференціювання Т-лімфоцитів 5) Мо а - Hu CD4 Ab - 8, Clone 4B12 проти кластера диференціювання Т-хелперів, 6) Мо а - Hu Caspase 3 Ab - 3, Clone 3CSP03 проти апоптоз-специфічної протеїнази каспаза-3 («NeoMarkers», США) і системи візуалізації UltraVision LP («Thermo Scientific LabVision», США). Статистичну обробку отриманих результатів проводили на персональному комп'ютері в програмі «STATISTICA® for Windows 6,0» (StatSoft Inc., ліцензія № AXXR712D833214FAN5). Обчислювали середнє значення (M), стандартну помилку репрезентативності середнього значення (m), розраховували 95% довірчий інтервал середнього значення. Результат вважали достовірними при $p < 0,05$.

Результати дослідження та їх обговорення. На основі ентодерми середньої кишки і аутохтонної мезенхіми розвивається епітеліальне вистилання, пухка волокниста сполучна тканина і гладком'язові клітини. З моменту закладки до 12-16 тижня внутрішньоутробного розвитку людини епітелій червоподібного відростка, як і всієї товстої кишки, представлений псевдобагатошаровим циліндричним епітелієм. У цей період відзначаються випинання епітелію типу ворсинок. Після 16-18 тижня ці випинання зникають. Псевдобагатошаровий епітелій синтезує глікоген. По мірі диференціювання його кубічні клітини перетворюються на призматичні. На їхній поверхні визначаються мікрворсинки і глікокалікс, що складається з протеогліканів. На 19-21 тиж. внутрішньоутробного життя серед клітин високого призматичного епітелію диференціюються келихоподібні клітини. Ознаки секреції келихоподібних клітин виявляються з 21-22 тижня внутрішньоутробного розвитку людини. Гістохімічно в цитоплазмі секретуючих келихоподібних клітин і в секреті на поверхні епітелію слизової оболонки червоподібного відростка виявляється ШПК-позитивна речовина, у складі якої виявляються сіалові кислоти і нейтральні полісахариди. Структури, що нагадують крипти слизової оболонки товстої кишки в червоподібному відростку, починають виявлятися з 20-26 тижня внутрішньоутробного життя. Крипти локалізуються в слизовій оболонці і вистелені призматичним епітелієм. До моменту народження 38-40 тиж. крипти поглиблюються і досягають підслизової основи. З 25-26 тиж. кількість келихоподібних клітин в одношаровому призматичному епітелії крипт збільшується і їхнє співвідношення до стовпчастих епітеліоцитів складає 1:7, в їхньому секреті відзначаються протеоглікани і сіалові кислоти.

На 28-30 тиж. структура мікрворсинчастих епітеліоцитів слизової оболонки червоподібного відростка гістологічно не змінюється. Гістохімічно в їхній цитоплазмі вміст глікогену зменшується, а збільшується вміст протеогліканів і сіалових кислот. У основі і середині крипт продовжують виявлятися клітини, що містять глікоген і в них відзначається маркер проліферації Ki-67+ (рис.1). Висота стовпчастих епітеліоцитів на вершині крипт зменшується. У деяких клітинах верхівок крипт відзначаються клітини з щільними гранулами, що містять протеоглікани, за морфологією схожі з клітинами Панета. Лектингістохімічно стовпчастих мікрворсинчастих епітеліоцитів і секретуючі келихоподібні клітини покривного епітелію і крипт слизової оболонки червоподібного відростка WGA+ зв'язуються із залишками лектину пшениці. На тридцять другому – тридцять шостому тижні внутрішньоутробного розвитку одношаровий високий призматичний епітелій слизової оболонки червоподібного відростка людини представлений стовпчастими мікрворсинчастими епітеліоцитами і келихоподібними клітинами в співвідношенні 5:1. У цитоплазмі стовпчастих мікрворсинчастих епітеліоцитів слизової оболонки червоподібного відростка з дев'ятого тижня окрім глікогену в апікальних відділах клітин виявляється за допомогою ШПК реакції незначний вміст протеогліканів і

сіалових кислот. У покривному епітелії в ці терміни збільшується вміст келихоподібних клітин, що секретують нейтральні полісахариди і сіалові кислоти.

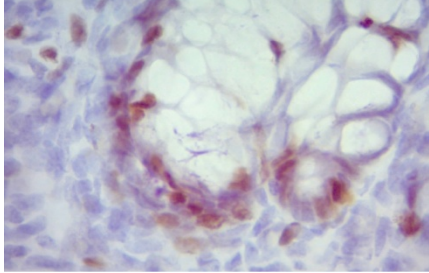


Рис. 1. Позитивна експресія Ki-67+ в епітеліоцитах крипт червоподібного відростка людини у пізньому пренатальному періоді. Імуногістохімічна реакція з CD67+ Antigen, Clone MIB-1, хромоген DAB+. Добарвлення гематоксиліном. Зб. X 1000.

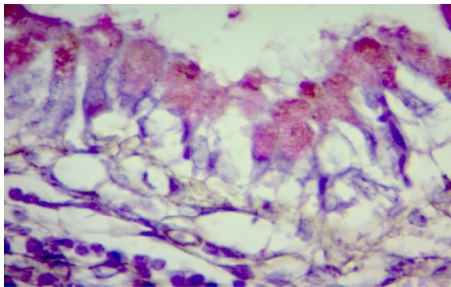


Рис. 2. Покривний епітелій слизової оболонки червоподібного відростка людини (плід тридцять восьмого тижня) реакція ШК з добарвленням гематоксиліном Караці. Зб. х.900.

Серед клітин одношарового призматичного епітелію червоподібного відростка людини на двадцять другому – двадцять четвертому тижні визначаються лімфоцити, що мігрують з підлеглого нижнього шару сполучної тканини. Гістологічно вони відносяться до малих лімфоцитів, а імуногістохімічно це Т-лімфоцити з позитивною експресією CD3+, та мають на своїй поверхні рецептори до – лектину арахісу, PNA+. На 100 клітин епітеліального шару над лімфатичними вузликами налічується $3,14 \pm 0,36$ лімфоцитів.

У області контакту лімфоїдного вузлика з покривним епітелієм слизової оболонки червоподібного відростка людини базальна мембрана переривчаста. Цілісність її порушується мігруючими в епітелій лімфоцитами, з позитивною експресією CD3+. Епітелій над вузликами з стовпчастого мікрворсинчастого епітелію перетворюється на кубічний, на апікальній поверхні клітин зникають мікрворсинки, ця ділянка епітелію не містить келихоподібних клітин. На тридцять четвертому – сороковому тижнях внутрішньоутробного розвитку одношаровий призматичний епітелій слизової оболонки червоподібного відростка гістологічних змін не зазнає. У клітинах призматичного епітелію гістохімічно виявляються сліди глікогену. У апікальних частинах епітеліальних клітин визначається помірний вміст нейтральних полісахаридів і сіалових кислот.

Глікокалікс на поверхні епітелію представлений ШК-позитивною смужкою (рис. 2), що містить протеоглікани. Келихоподібні клітини покривного епітелію і крипт синтезують протеоглікани і сіалові кислоти. Визначаються клітини в стадії мітозу, які мають позитивну експресію Ki-67+. Клітини, мічені маркером проліферації превалюють над виявленими клітинами в різних стадіях мітоза при гістологічному забарвленні гематоксиліном і еозином. У криптах клітини у стадії проліферації розміщені на дні крипт.

Висновки

1. Таким чином, узагальнюючи результати досліджень морфофункціональних особливостей епітелію червоподібного відростка в пізньому пренатальному онтогенезі людини, встановлено, що диференціювання клітин покривного епітелію червоподібного відростка людини завершується на шістнадцятому-двадцять другому тижнях внутрішньоутробного розвитку. Псевдобагатошаровий призматичний епітелій перетворюється на одношаровий призматичний, клітини якого синтезують глікоген. У епітелії визначаються келихоподібні клітини, що синтезують протеоглікани. Епітелій розташовується на чітко вираженій базальній мембрані. Епітелій слизової оболонки утворює подовжені складки і численні крипти, які досягають підслизової основи.
2. На двадцять дев'ятому – тридцять шостому тижнях у одношаровому призматичному епітелії червоподібного відростка плодів людини збільшується кількість келихоподібних клітин WGA+. У складі секрету переважають нейтральні протеоглікани і сіалові кислоти.
3. На тридцять шостому – сороковому тижнях одношаровий призматичний епітелій не зазнає істотних морфофункціональних змін. У складі епітеліоцитів визначаються нейтральні протеоглікани, а в секреті келихоподібних клітин і сіалові кислоти.

Реферати

ГИСТОЛОГИЧЕСКИЕ И ГИСТОХИМИЧЕСКИЕ ОСОБЕННОСТИ ЭПИТЕЛИЯ ЧЕРВЕОБРАЗНОГО ОТРОСТКА ЧЕЛОВЕКА В ПОЗДНИЙ ПРЕНАТАЛЬНЫЙ ПЕРИОД ОНТОГЕНЕЗА ЧЕЛОВЕКА
Таврог М. Л., Сырцов В. К., Зидражко Г. А., Алиева Е. Г., Сидорова И. В.

Установлено, что дифференцирование клеток покровного эпителия червеобразного отростка человека завершается к 16-22 нед. внутриутробного развития. Псевдногослойный

COMPLEX HISTOLOGICAL, HISTOCHEMICAL AND IMMUNOHISTOCHEMICAL STUDY OF THE HUMAN APPENDIX IN THE LATE PRENATAL ONTOGENESIS WAS PERFORMED
Tavroh M. L., Syrtsov V. K., Zidrazhko G. A., Aliev E. G., Sydorova I. V.

It has been established that epithelial lining, loose fibrous connective tissue and smooth muscle cells develop from the midgut endoderm and autochthonous mesenchyme.

призматический епітелій переходить в одношарний призматический, клітки якого синтезують глікоген. В епітелії визначаються бокалоподібні клітки синтезуючі протеоглікани. Епітелій слизової оболонки утворює крипти, які досягають підслизової основи. С 28 нед. епітелій в області контакту з лімфоїдними вузлами представлений кубічними клітками, позбавленими мікрроворсинок, WGA +. Базальна мембрана епітелію над вузлами переривиста, а епітелій інфільтрований Т-лімфоцитами (CD3 +, PNA +). С 29 нед. до кінця внутрішньотрубного періоду в одношарному призматическому покривному епітелії і епітелії вистилаючому крипти червеобразного отростка людини збільшується кількість бокалоподібних кліток, секретируючих протеоглікани і сіалові кислоти. Лектингістохімічно епітеліоцити мають рецептори до лектину пшениці WGA +. Серед епітеліальних кліток крипт з'являються клітки в стадії проліферації Ки 67+.

Ключові слова: червеобразний отросток, епітелій, пренатальний онтогенез.

Since the appearance up to 12-16 weeks of human fetal development the appendix epithelium is pseudostratified columnar. In this period the epithelium forms villi-like projections. After 16-18 weeks these projections disappear. Pseudostratified columnar epithelium of the appendix synthesizes glycogen. During the differentiation the cuboidal cell are converted to the prismatic. On its surface microvilli and glycocalyx consisting of proteoglycans are defined. At 19-21 week of intrauterine life goblet cells are differentiated among high prismatic epithelial cells. Signs of goblet cell secretion are observed in 21-22 weeks of human fetal development. Histochemically PAS-positive substance is revealed in the cytoplasm of secreting goblet cells and in secret on the surface epithelium of the appendix mucosa. In the composition of this substance sialic acid and neutral polysaccharides are dominated.

Key words: appendix, epithelium, prenatal ontogenesis.

Стаття надійшла 1.10.2014 р.

Рецензент Куц О.Г.

УДК 611.637 + 616.583

О. Л. Холодкова, О. М. Кравчук
Одеський національний медичний університет, м. Одеса

МАКРО- ТА МІКРОСКОПІЧНІ ЗМІНИ У СІМ'ЯНИХ ПУХИРЦЯХ ЛАБОРАТОРНИХ ТВАРИН, СПРИЧИНЕНІ СИСТЕМНИМ ПЕРЕГРІВАННЯМ ОРГАНІЗМУ

400 статевозрілих щурів-самців зазнали щоденного перегрівання у гіпертермічній камері (39,6-40,9°C), проте 200 з них отримували щоденно шляхом зондування препарат інозит (Рибоксін-Дарниця) у добовій дозі 1,2 г з метою корекції можливих негативних явищ. Ще 200 тварин залишалися інтактними у якості статистичного контролю. Досліджено сім'яні пухирці щурів після евтаназії на 1,7,15,30 та 60 доби експерименту. Встановлено, що само по собі перегрівання у обраному режимі не виглядає фатальним на макроскопічному рівні, спричинивши лише відносне зменшення маси, об'єму та довжини органа до 9,48% (p<0,05) порівняно з контролем, проте названі зміни вже з 30 доби самостійно нівелюються. Більш глибокі порушення гіпертермія спричиняє на мікроскопічному рівні: достовірно зареєстровано прогресуючу втрату загального об'єму та розмірів ядер епітелію на 9,88%-6,77%, й такі зміни можливо нейтралізувати тільки призначенням корегуючого засобу (у авторів – інозину). Проте для відновлення стану ядерного складу епітелію сім'яних пухирців цій препарат потребує тривалий час призначення (не менш ніж 2 місяці), бо починає проявляти корегуючий ефект лише наприкінці першого місяця призначення.

Ключові слова: сім'яні пухирці, гіпертермія, інозит, щури статевозрілі.

Робота є фрагментом НДР «Вплив хронічної гіпертермії та фізичного навантаження на морфогенез органів імунної, ендокринної та кісткової систем організму» (№ державної реєстрації 0107U004485).

Сім'яні пухирці (СП) вже понад 300 років, з моменту їх відкриття Berenger de Carpi у 1523 р., завжди вважалися другорядними органами у ієрархії чоловічої репродуктивної системи, проте останнім часом знання щодо їх функціональної ролі значно поглибилися. Так, встановлено що секрет СП забезпечує рухомість сперматозоїдів (S.Shivaj et all.,1990) та імунологічну толерантність ендометрію до сперми (L.Wichmann et all.,1989, H.Lilija,1990). Сучасні андрологи (В.А.Молочков, І.І.Ільїн,1998, Є.К.Арнольдї, 1999, О.Л.Тиктінський, 1999) діагностують майже постійні патологічні зміни у СП підчас запальних захворювань як органів малого тазу (простатит, цистит), так й усієї уrogenітальної системи (пієлонефрити, уретрити тощо). Так, СП не тільки втрачають свою функцію підтримки життєдіяльності сперматозоїдів, а й становляться локусом прихованого запалення, що призводить до хронізації первинного захворювання та імпотенції. Досі немає чіткого анатомічного уявлення про структурні зміни у СП, що відбуваються у них підчас впливу на організм чоловіків техногенних виробничих екзофакторів (вібрація, гіпертермія, гіподинамія), тоді як клінічні прояви порушень у цих органах давно підтверджені на практиці (М.В.Піневич,Л.П.Смольський, 1990).

Метою роботи був пошук та морфометричне підтвердження можливих макро- та мікроскопічних змін у СП підчас системного хронічного перегрівання організму та з'ясування можливостей корекції отриманих порушень.

Матеріал та методи дослідження. Щури-самці статевозрілого віку (n=200) зазнали впливу щодобової гіпертермії середнього температурного режиму (ГСС) – перегрівання по 5