

Type 2 diabetes risk predicting in patients with hypertension

O.V. PYVOVAROV

Summary. *The article highlights issues concerning prediction of type 2 diabetes mellitus in patients with hypertension. All patients examined had high values of body weight index, and more than one third (31.67%) of them had high blood fasting glucose levels. Predicting and early detection of abnormal carbohydrate metabolism on the stage of prediabetes, as well as lifestyle modification in patients with hypertension will help to reduce the risk of type 2 diabetes among this category of patients.*

Keywords: *hypertension, type 2 diabetes, prediabetes, risk development prediction.*

УДК 616.001:617.58:355.415

Досвід використання VАС-асоційованої терапії з ультразвуковою кавітацією при лікуванні вогнепальних поранень кінцівок

I.C. САВКА, С.А. ЦІВИНА, Д.П. НІКОЛЮК

Резюме. *В статті проаналізовано досвід лікування вогнепальних поранень кінцівок, отриманих у зоні проведення антитерористичної операції. Проліковано 375 пацієнтів з важкими вогнепальними пораненнями. Пацієнти були розподілені на дві групи. До першої увійшли поранені, яким надавали допомогу за загальноприйнятими стандартами. У пацієнтів другої групи вогнепальні поранення лікували за допомогою сучасних методик – ультразвукової кавітації та VАС-асоційованої терапії. Нами проаналізовано та порівняно тривалість підготовки рани до її закриття, строки бактеріального очищення рани, кількість етапних хірургічних обробок.*

Ключові слова: *вогнепальні поранення, VАС-асоційована терапія, ультразвукова кавітація, бактеріальне забруднення ран, строки очищення ран.*

У зв'язку із удосконаленням вогнепальних засобів ураження змінився характер вогнепальних поранень. Так, у структурі бойової травми переважають множинні вогнепальні поранення кінцівок із значним дефектом м'яких тканин. У зв'язку з цим усе більшої актуальності набуває питання скорочення термінів загоювання вогнепальних ран та відновлення функції кінцівок. Результати та терміни лікування вогнепальних кульових поранень залежать від енергії снаряда, його форми, відстані, з якої зроблений постріл, міри бактерійного забруднення шкірних покривів і одягу пораненого, загального стану потерпілого до поранення, а також від ряду чинників, пов'язаних з організацією медичної допомоги [3, 7–9].

Сучасні методики лікування ран включають за основу використання VAC-асоційованої терапії та ультразвукової кавітації. Ефект VAC-терапії може бути розділений на наступні групи [12]:

- 1) позаклітинні (посилення кровотоку і зменшення набряку, що позитивно впливає на ранове середовище);
- 2) клітинні (формування грануляційної тканини і клітинний синтез);
- 3) комплексні (очищення рани, контроль інфекції, можливість аналізу отриманого ексудату).

Методика ультразвукової кавітації ран спрямована на видалення нежиттєздатних чи забруднених тканин з рани без ушкодження здорової тканини.

Мета дослідження: провести порівняльний аналіз ефективності загоювання вогнепальних ран кінцівок з використанням традиційної схеми лікування та новітніх методик, таких як VAC-асоційована терапія та ультразвукова кавітація.

Матеріали та методи

Під нашим спостереженням проходили лікування 375 військовослужбовців, які отримали поранення кінцівок під час проведення антитерористичної операції. Обстеження та лікування пацієнтів проводили на базі клініки ушкоджень Головного військово-медичного клінічного центру «Головний військовий клінічний госпіталь» в період з червня по грудень 2014 р. Всі поранені були чоловічої статі у віці від 19 до 52 років (середній вік склав $(24,6 \pm 0,4)$ років).

Поранені мали множинні вогнепальні ураження м'яких тканин кінцівок зі значним дефектом м'яких тканин. Залежно від лікувального підходу поранені були розподілені на дві групи. Основну групу склали 153 (40,8%) пацієнта, яким проводили хірургічну обробку тканин, ультразвукову кавітацію (УЗ-кавітацію) та VAC (Vacuum-assisted closure) – асоційовану терапію вогнепальних поранень кінцівок. Контрольну групу склали 222 (59,2%) поранених, яким лікування проводили за традиційною схемою. Після первинної хірургічної обробки рани до накладення первинно відстрочених або ранніх вторинних швів або аутопластики дефекту м'яких тканин проводили лікування відкритим методом з використанням пов'язок з протеолітичними ферментами, наносріблом, мазями на водорозчинній основі, антисептиками. Групи поранених були зіставні за віком та характером бойової травми.

VAC-асоційовану терапію вогнепальних поранень проводили з використанням портативного приладу ActiV.A.C., Info V.A.C фірми KCI (UK), Foryou NP32S фірми HEACJ LTD (CH) та пристрою для ультразвукової кавітації «SONOCA», виробник фірма «Söring» (Германія).

Хірургічну обробку вогнепального поранення починали після стабілізації загального стану пацієнта і проведення необхідних діагностичних заходів, вона включала: посічення країв і стінок ранового каналу, видалення сторонніх тіл та вільнолежачих кісткових осколків. Вхідний та вихідний (за наявності) отвори сіклися до меж «здорових» тканин, хоча ці межі в умовах поранень високоенергетичними снарядами дуже умовні. При вогнепальних переломах кісток кісткових уламків за необхідності економно резеціювали. Обробку завершували стабілізацією перелому апаратом зовнішньої фіксації на стрижневій основі (одноосьовий апарат АО) або апаратом Єлізарова.

Наступним етапом виконували УЗ-кавітацію вогнепальної рани. Також УЗ-кавітація має й бактеріостатичну дію, що полягає у руйнації полісахаридної плівки мікроорганізмів, які присутні в рані. Як акустичне середовище використовували: 0,02% розчин хлоргексидину, 0,9% розчин NaCl, 0,25–0,5% розчин новокаїну або їхні суміші.

Завершальним етапом хірургічної обробки вогнепальної рани був монтаж системи для VAC-асоційованої терапії (величина розрідження складала від -50 до -200 мм рт. ст., терапевтичний тиск становив 125 мм рт. ст.). Розпочинали VAC-терапію з високого розрідження -75 або -100 мм рт. ст. для запобігання розвитку больового синдрому протягом 5–10 год в першу добу. Перша постановка системи VAC повинна бути не більше 2–3 діб, в подальшому терапія може тривати до 5 діб. Середня тривалість VAC-терапії становила $(7,2 \pm 1,4)$ діб (до очищення рани та появи активного росту грануляційної тканини). УЗ-кавітацію проводили також при кожному перемотажу VAC-системи.

Результати та їх обговорення

Більша частина поранених (66%) мали переломи довгих кісток кінцівки, близько 49% мали поранення з дефектом м'яких та кісткової тканини (в цю групу ми віднесли пацієнтів з травматичним відчленуванням кінцівок). Пацієнти цієї групи потребували щоденні хірургічні обробки або перев'язки ран (рис. 1, 2)

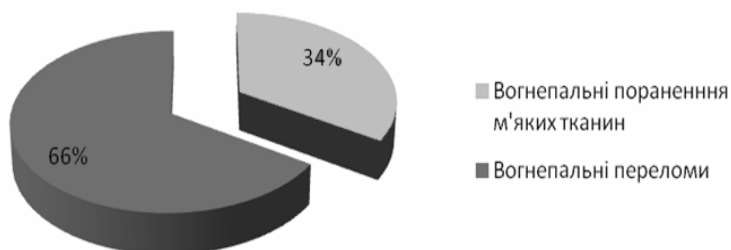


Рис. 1. Структура вогнепальних поранень

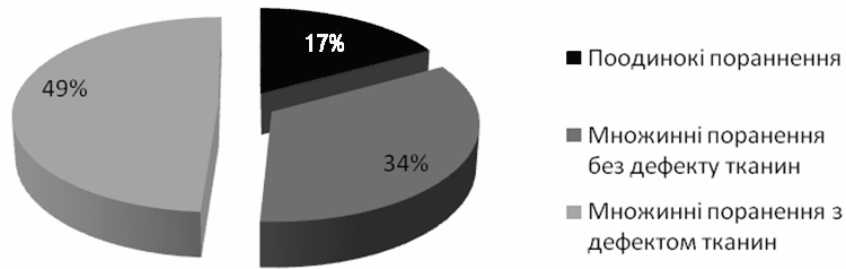


Рис. 2. Розподіл поранених за ступенем важкості

Результати лікування оцінювали за наступними критеріями: тривалість підготовки рани до її закриття або аутопластики; скорочення строків бактеріального очищення рани; кількість етапних хірургічних обробок під загальним знеболенням. У пацієнтів основної групи тривалість підготовки до закриття рани (або аутопластики) становила від 5 до 7 діб – $(6,2 \pm 0,7)$ діб, тоді як у поранених контрольної групи зазначений показник склав від 14 до 23 діб – $(15,8 \pm 0,9)$ діб.

При надходженні поранених до стаціонару та первинній хірургічній обробці всім пацієнтам виконували посів з ран. Загальна кількість мікроорганізмів у вогнепальних ранах становила 10^6 – 10^7 КУО/г. Встановлено, що в етіології забруднення вогнепальних ран провідна роль належала мікробним асоціаціям, які включали від 2 до 5 видів мікроорганізмів (90,2%). Серед аеробних бактерій провідну роль відіграє *E. Coli*, яку виділяли в 19,2% посівів. Грамнегативна мікрофлора представлена бактеріями роду: *Proteus* – *E. Colli* (19,2%), *Acinetobacter* spp. (11%), *Ps. Aeruginosa* (11%), *Kl. oxitoca* (8,2%) *Kl. Pneumonica* (1,8%). Грампозитивні колонії більшою мірою утворені: *Enterococcus* spp. (16,5%), *St.epidermidis* (15,6%), *St.aureus* (14,6%) (рис. 3).

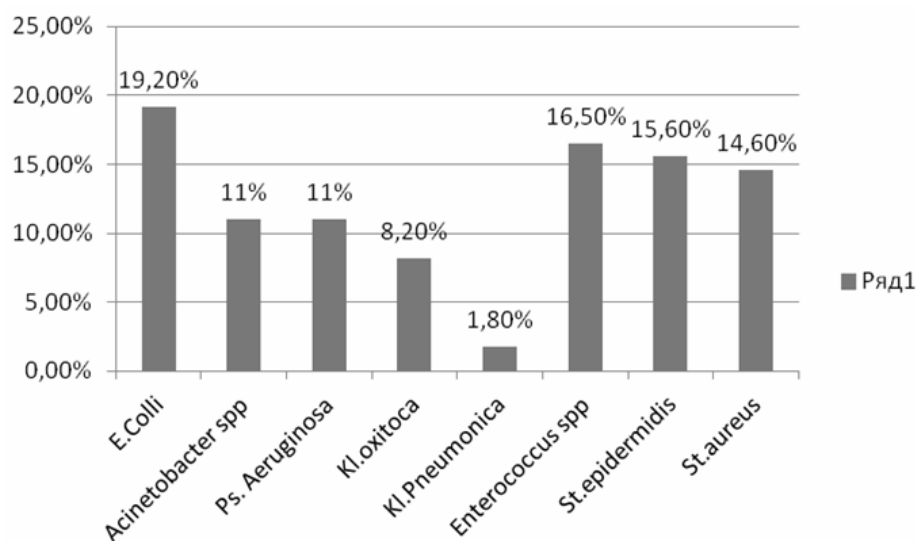


Рис. 3. Розподіл мікробного забруднення вогнепальних ран

Кількісною мірою зменшення числа бактеріального забруднення рани ми вважали тривалість очищення рани до референтних показників – 10^2 КУО/г при двох посівах. В основній групі хворих бактеріальне забруднення рани зменшилося до референтного значення на 3–7 добу (в середньому на $(4,7 \pm 0,4)$ добу), тоді як у хворих контрольної груп цей показник склав від 12 до 25 діб (у середньому $(18,6 \pm 0,7)$ діб).

В основній групі хворих за період стаціонарного лікування виникла необхідність від 3 до 5 етапних хірургічних обробок під загальним знеболенням (у середньому $(4,2 \pm 0,1)$ перев'язок). У контрольній групі хворих проводили від 12 до 26 етапних хірургічних обробок під загальним знеболенням (у середньому $(17,7 \pm 1,0)$ перев'язок).

Кардинальне питання про те, що вогнепальні рани необхідно піддавати хірургічній обробці і вести відкритим способом залишається непорушним, проте періодично виникають спроби його перегляду [3, 4, 7]. Наприклад, ідея первинного закриття вогнепальної рани після проведення агресивного дебрідменту ґрунтувалася на твердженні, що це захищає тканини від вторинного забруднення стрептококами, оскільки стрептококовий сепсис був найчастішою причиною загибелі поранених [4, 5, 11]. Відмова від обширного висічення рани і заміна його економним видаленням тільки девіталізованих тканин пропагується для низькоенергетичних поранень, завданих цивільним вогнепальною зброєю [1, 6, 10].

У аналізованій когорті переважали важкі високоенергетичні поранення. У значній кількості поранених у зоні ушкодження залишалися сторонні тіла (деформовані кулі або фрагменти з оболонок). Бактеріальне забруднення ранового каналу відбувається як з боку вхідного отвору (занос колоній мікроорганізмів з частинками шкіри) [2], так і з боку вихідного отвору (механізм «захлопування шкірних стулок») [7].

Система забезпечує активне та безперервне дронування відкритих ран та опікових поверхонь, що стимулює утворення грануляційної тканини. При постановці VAC-апарату необхідно виконувати ряд обов'язкових заходів:

- абсорбуюча губка повинна виповнювати усі порожнини рани;
- відокремлювати магістральні судинно-нервові стовбури від абсорбуючої губки;
- ретельний гемостаз ранової поверхні;
- динамічне спостереження за VAC-апаратом медичним персоналом.

Порушення вищезазначених заходів VAC-асоційованої терапії може призвести до негативних наслідків. Наявність вільних порожнин в вогнепальній рані при VAC-асоційованій терапії призводить до автоматичного злипання стінок рани під дією негативного тиску. Утворена замкнута порожнина стає субстратом для абсцедування [13]. Контакт магістральних

судин з абсорбуючою губкою призводить до арозивних кровотеч, а з нервовим стовбуром – до стійкого больового синдрому. Для тіснішого контакту абсорбуючої губки з краями рани ми її підшивали. Необхідно відмітити, що для запобігання скороченню країв рани необхідно підшивати шкіру не встик до абсорбуючої губки, а унаклад.

При застосуванні активної хірургічної тактики, ультразвукової кавітації та VAC-асоційованої терапії вогнепальних ран ми відзначали швидше зниження ексудації рани, зменшення перифокального набряку, зниження бактеріального обсіменіння, зниженню у хворих інтоксикації, очищення рани від некротичних тканин і нашарувань фібрину, скорочення площі й глибини рани, залипання країв рани, більш ранню появу активних грануляцій, зменшення кількості повторних операцій, а також часу перебування в реанімаційному відділенні ніж при традиційному відкритому веденні рани під пов'язками. При цьому ні в одному випадку не відзначено приєднання госпітальної інфекції. Відсутність щоденних болючих перев'язок сприятливо позначалася на психоемоційному стані хворих.

Висновки

1. Використання VAC-асоційованої терапії та ультразвукової кавітації вогнепальних поранень кінцівок зі значним дефектом м'яких тканин дає змогу скоротити тривалість підготовки рани до її закриття або аутопластики у 1,7 разу, зменшити строки бактеріального очищення рани у 3,3 рази та скоротити кількість етапних хірургічних обробок під загальним знеболенням у 4,2 рази.

2. Використання сучасних методик в комплексному лікуванні вогнепальних ран дає можливість уникнути щоденних болючих перев'язок, запобігти розвитку внутрішньолікарняної інфекції

Література

1. Brunner R.G. A prospective, randomized clinical trial of wound debridement versus conservative wound care in soft-tissue injury from civilian gunshot wounds / R.G. Brunner, W.F. Fallon // *Am. Surg.* – 1990. – Vol. 56. – P. 104–107.

2. Byrne A. Necessity breeds invention : a study of outpatient management of low velocity gunshot wounds / A. Byrne, P. Curran // *Emerg. Med. J.* – 2006. – Vol. 23. – P. 376–378.

3. Coupland R. M. War wounds of limb: surgical management / R.M. Coupland // Butterworth-Heinemann Medical, 1993. – 128 p.

4. DeLong Jr. W.G. Aggressive treatment of 119 open fracture wounds / Jr.W.G. DeLong, C.T. Born, S.Y. Wei // *J. Trauma.* – 1999. – Vol. 46. – P. 1049–1054.

5. Fackler M.L. Wound ballistics: a review of common misconceptions / M.L. Fackler // *JAMA.* – 1988. Vol.259. – P. 2730–2736.

6. Gunshot-related transport of micro-organisms from the skin of the entrance region into the bullet path / M. Grosse Perdekamp [et al.] // *Ibid.* – 2006. – Vol. 120. – P. 257–264.
7. Hinsley D.E. Ballistic fractures during the 2003 Gulf conflict-early prognosis and high complication rate / D.E. Hinsley, S. L. Phillips, J.S. Clasper // *J.R. Army Med. Corps.* – 2006. – Vol. 152. – P. 96–101.
8. Lerner A. Is staged external fixation a valuable strategy for war injuries to the limbs? / A. Lerner, L. Fodor, M. Soudr // *Clin. Orthop. Relat. Res.* – 2006. – Vol. 448. – P. 217–224.
9. Penetrating missile injuries in the Gulf War / T.J. Spalding [et al.] // *Br. J. Surg.* – 1991. – Vol. 78. – P. 1102–1104.
10. Quigley K.J. The role of debridement and antibiotics in gunshot wounds to the spine / K.J. Quigley, H.M. Place // *J. Trauma.* – 2006. – Vol. 60. – P. 814–819.
11. Woloszyn J.T. Management of civilian gunshot fractures of the extremities / J.T. Woloszyn, G.M. Uotvlugt, M. Casthe // *Clin. Orthop.* – 1988. – Vol. 226. – P. 247–251
12. Vacuum-assisted closure: a new method for wound control and treatment:clinical experience / M.J. Morykwas, L.C. Argenta, E.I. Shelton-Brown, W. McGuirt // *Ann. Plast Surg.* – 1997, Jun; 38(6). – P. 553–562.
13. Effects of vacuum-assisted closure therapy on inguinal wound edge microvascular blood flow / A. Wackenfors, J. Sjögren, R. Gustafsson, L. Algotsson, R. Ingemansson, M. Malmsjö // *Wound Repair Regen.* – 2004, Nov–Dec. – P. 600–606.

Опыт использования VAC-ассоциированной терапии и ультразвуковой кавитации при лечении огнестрельных ранений конечностей

И.С. САВКА С.А. ЦИВИНА Д.П. НИКОЛЮК

Резюме. *В статье проанализирован опыт результатов лечения огнестрельных ранений конечностей, полученных в зоне проведения антитеррористической операции. Пролечено 375 пациентов с тяжелыми огнестрельными ранениями. Пациенты были разделены на две группы. В первую вошли раненые, которым оказывали помощь по общепринятым стандартам. У пациентов второй группы огнестрельные ранения лечили с помощью современных методик – ультразвуковой кавитации и VAC-ассоциированной терапии. Нами проанализированы и сравнены продолжительность подготовки раны к ее закрытию, сроки бактериального очищения раны, количество этапных хирургических обработок.*

Ключевые слова: *огнестрельные ранения, VAC-ассоциированная терапия, ультразвуковая кавитация, бактериальное загрязнение ран, сроки очищения ран.*

Experience of VAC-associated therapy and ultrasound cavitation use in the treatment of extremity gunshot wounds

I.S. SAVKA, S.A. TSIVIN, D.P. NIKOLYUK

Summary. *The experience of the treatment results for extremity gunshot wounds received during anti-terror operation was analyzed in the article. We treated 375*

patients with severe gunshot wounds. Patients were allocated to two groups. The first group included wounded who were assisted by conventional standards. In patients from the second group gunshot wounds were treated with modern techniques: ultrasound cavitation and vacuum-assisted closure (VAC)-associated therapy. We analyzed and compared duration of wound preparation to its closure, terms of bacterial wound cleansing, number of staging surgical debridements.

Keywords: *gunshot wounds, VAC-associated therapy, ultrasound cavitation, bacterial contamination of wounds, terms of wound cleansing.*

УДК 616.-002.3:615.832.74

Использование портативного конвекционно-инфракрасного термохирургического аппарата для обработки микробно загрязненных ран

**И.Ю. ХУДЕЦКИЙ, В.А. ФУРМАНОВ, И.А. СУХИН,
Ю.И. ДАНИЛЕНКО, И.Н. САВИЦКАЯ**

Резюме. *В статье приведены результаты экспериментальных исследований специалистов Института электросварки им. Е.О.Патона НАН Украины, Национального института хирургии и трансплантологии им. А.А.Шалимова и Главного военно-медицинского клинического центра МО Украины по разработке термохирургической аппаратуры для обработки инфицированных ран. Проанализированы особенности проведения конвекционно-инфракрасной обработки ран в эксперименте. Приведены данные о преимуществах и особенностях применения термохирургических технологий в процессе хирургической обработки инфицированных ран.*

Ключевые слова: *термохирургия, конвекционно-инфракрасный коагулятор, гемостаз, инфицированные раны.*

В настоящее время известен большой перечень поражающих агентов, которые могут использоваться при проведении террористических актов [1, 2]. Главной задачей террористов, как правило, является нанесение максимального ущерба жизни и здоровью людей, затруднение оказания помощи пострадавшим. В конечном итоге эти действия направлены на создание устойчивой атмосферы паники и страха у населения перед террористами [3]. Поэтому использование патогенных биологических агентов в ходе террористических операций как основного или сопутствующего поражающего агента представляет большую опасность для мирного населения и серьезно затрудняет оказание помощи пострадавшим.

В современной хирургия используют достаточно широкий арсенал препаратов и методов для санации и дезинфекции инфицированных ран