

ВИДЕОТОРАКОСКОПИЧЕСКИЕ ВМЕШАТЕЛЬСТВА В ЛЕЧЕНИИ ПОВРЕЖДЕНИЙ ГРУДНОЙ КЛЕТКИ, СОЧЕТАННЫХ С ЧЕРЕПНО-МОЗГОВОЙ ТРАВМОЙ

Пимахов В. В.

ГУ «Днепропетровская медицинская академия МЗ Украины»

Осуществлен сравнительный анализ результатов использования различных лечебных тактик и методик у пациентов с краниоторакальной травмой. В основной группе (34 пациента) были применены в лечении видеоторакоскопические вмешательства, в контрольной (39 больных) – традиционная лечебная тактика с использованием открытых вмешательств. Проведение видеоторакоскопии позволило достичь надежного аэростаза в 93,3% случаев, и гемостаза – у 100% пациентов, сократить длительность ИВЛ на 1,2 суток, сроки восстановления когнитивного статуса до VII уровня RLAS на 1,1 суток, в 97,1% избежать торакотомий, улучшить течение травматической болезни, снизив летальность на 2,5%.

Ключевые слова: Видеоторакоскопия, сочетанная краниоторакальная травма.

Последние десятилетия характеризуются устойчивой тенденцией к формированию «травматической пандемии» [3]. Более 90% повреждений представляют собой политравму с вовлечением нескольких областей тела, среди которых удельный вес повреждений грудной клетки составляет – 31,4% [5]. Особую значимость проблеме придает то, что около 90% потерпевших – люди трудоспособного возраста [3]. Летальность у этой категории пациентов можно снизить на 25–30% за счет улучшения диагностики и лечения [1, 4]. Все более широкое применение в оказании неотложной помощи при торакальной травме находят эндовидеохирургические технологии [5]. Однако целый ряд факторов таких, как необходимость проведения одноплеменной вентиляции при тотальной внутривенной анестезии, с частичным или полным коллапсом легкого, артериально-венозное легочное шунтирование, с последующей критической гипоксемией ограничивают внедрение видеоторакоскопических вмешательств (ВТС) в широкую практику при оказании помощи пациентам с политравмой [5].

Цель работы. Оценить лечебную эффективность ВТС при краниоторакальной травме.

Материалы и методы

В клинике хирургии № 2 Днепропетровской медицинской академии в 2009–2012 г. пролечено 126 пациентов в возрасте от 18 до 73 лет (средний возраст $33,6 \pm 3,4$ лет) с сочетанной торакальной и черепно-мозговой травмой (ЧМТ). Среди них мужчин 81 (64,3%) и женщин 45 (35,7%). По виду травмы были представлены следующим образом: автодорожная – 72 (57,1%) пациента, хулиганская – 13 (10,3%), кататравма – 13

(10,3%), бытовая – 11 (8,7%), производственная – 3 (2,4%), железнодорожная – 2 (1,6%) больных. Тяжесть травмы варьировала от 23 до 40 баллов по шкале ISS (средний бал – $31,2 \pm 3,1$). Тяжелая сочетанная краниоторакальная травма (КТТ) (тяжесть более 30 баллов по шкале ISS) была у 57 (45,2%) больных.

Степень повреждения головного мозга оценивали исходя из уровня нарушения сознания, выраженности неврологического дефицита и изменений выявленных при компьютерной томографии. Помимо этого, дополнительно верифицировались повреждения костей черепа при помощи краниографии в прямой и боковой проекции. Легкая степень ЧМТ (сотрясение, ушиб мозга легкой степени тяжести) установлена у 59 (46,8%), средняя степень (ушиб мозга средней степени тяжести) – у 46 (36,5%), тяжелая степень (тяжелый ушиб мозга, диффузное аксональное повреждение) – у 21 (16,7%).

Среди повреждений грудной клетки доминировали закрытые травмы (ЗТГК) и были у 73 (57,9%) пострадавших, ранения – у 53 (42,1%) пациентов, из них 32 – проникающие, которые в 23 случаях локализовались в «опасных» торакоабдоминальной либо в кардиальной зонах. Из группы исследования были исключены больные с изменениями, требовавшими нейрохирургических вмешательств, а также пациенты с тяжелой ЧМТ.

В основную группу вошли 34 пациента, у которых в диагностике и лечении повреждений органов грудной клетки использовали ВТС вмешательства. Показаниями к ним были: проникающие ранения опасных зон при стабильных показателях гемодинамики у 12 (35,3%) травмированных, свернувшийся гемоторакс – у 11

(32,4%), отсутствие аэростаза свыше 48 часов – у 8 (23,5%), продолжающееся внутриплевральное кровотечение – у 3 (8,8%).

Операции выполняли с применением эндовидеохирургического комплекса «Olympus» OTV – SC под общей тотальной внутривенной анестезией с одноплеговой искусственной вентиляцией легких (ИВЛ) у 12 (35,3%) больных, с двулегочной – у 3 (8,8%); под местной анестезией у 19 (55,9%) пострадавших.

В качестве контрольной группы было отобрано 39 пациентов с сопоставимой по тяжести КТТ, в лечении которых использовали традиционную тактику: дренирование плевральной полости с последующим динамическим наблюдением. Торакотомию осуществляли в случае свернувшегося либо большого гемоторакса, продолжающегося внутриплеврального кровотечения, отсутствия аэростаза в течение 48 и более часов при коллабированном легком и свыше 120 часов – при расправленном.

Основная и контрольная группы были сопоставимы по возрасту, полу, характеру травмы и внутригрудных осложнений, срокам госпитализации с момента травмы и тяжести общего состояния при поступлении.

Функциональную активность центральной нервной системы (ЦНС) и когнитивный статус (КС) пострадавших ежедневно определяли при помощи модифицированной шкалы Rancho Los Amigos (RLAS) [2]. Вентиляционную функцию легких контролировали при помощи интегрированных спирометров аппаратов ИВЛ «Engstrom». Тяжесть состояния больных в послеоперационном периоде определяли при помощи шкалы полиорганной недостаточности MODS.

Результаты и их обсуждение

Торакоскопия при проникающих ранениях опасной зоны позволила выявить следующие повреждения: тангенциальные ранения паренхимы легкого у 7 (58,3%) пациентов, травмы межреберных сосудов у 3 (25%), изолированные раны грудной стенки у 2 (16,7%). При пневмотораксе, который наблюдался у 8 пациентов с ЗТГК и у 7 пациентов с проникающими ранениями, ВТС позволила выявить и оценить источники поступления воздуха у 14 (93,3%) пострадавших. Как правило, это небольшие надрывы висцеральной плеврой от 1 до 5 мм (средний размер дефекта составил $2,3 \pm 0,2$ мм), которые располагались либо в зоне ранения, либо в проекции линии перелома ребер и были обработаны при помощи электрокоагуляции. В 1 случае размер дефекта висцеральной плеврой составил 16 мм, что повлекло необходимость выполнения торакотомии и ушивания разрыва лёгкого.

При гемотораксе, диагностированном у 3 пострадавших с ЗТГК и у 6 с проникающими

ранениями, ВТС позволила определить активность кровотечения и локализацию его источника. У 3 больных кровь поступала из дефектов париетальной плеврой в зоне переломов ребер, у 2 источником кровотечения были разрывы паренхимы легкого, в 4 случаях – повреждения межреберных сосудов. Во всех случаях произведена электрокоагуляция зоны повреждения монополярным электродом. В 2 случаях при ранении *a.intercostalis* для достижения стабильного гемостаза потребовалось дополнительное прошивание сосудов под ВТС контролем. У 11 пациентов при ВТС был выявлен свернувшийся гемоторакс. Во всех случаях сгустки крови были фрагментированы и аспирированы эндоскопически.

В контрольной группе у 11 (22,4%) пострадавших были выработаны показания к неотложной торакотомии по причине продолжающегося кровотечения, у 5 (10,2%) в связи с продолжающимся поступлением воздуха по дренажам плевральной полости. При этом источником кровотечения были повреждения межреберных артерий в 2 (18,2%) случаях, внутренней грудной – в 1 (9,1%), разрывы паренхимы легкого в 7 (63,6%), в 1 (9,1%) – разрыв перикарда и стенки правого предсердия.

Длительность ВТС вмешательств составила $51,2 \pm 11,5$ мин, операций в контрольной группе – $121,3 \pm 20,9$ мин. Дренажи удалены после прекращения экссудации на $1,8 \pm 0,7$ сутки в основной группе, и на $2,7 \pm 1,2$ – в контрольной.

Стабильный аэрозтаз в первые сутки после ВТС достигнут у 33 (93,3%) пострадавших, в то время, как в контрольной группе пролонгировалось наблюдение, и отсутствие поступления воздуха по дренажам отмечено только у 29 (74,3%) пациентов.

Динамика показателей вентиляционная функция у пациентов основной и контрольной группы в первые, четвертые и седьмые сутки с момента травмы представлены в таблице 1.

Согласно данным таблицы, у пациентов, в лечении которых использовали ВТС, на четвертые и седьмые сутки послеоперационного периода дыхательный объем был статистически достоверно ($p < 0,05$) больше, а пиковое давление вдоха ниже ($p < 0,05$), чем в контрольной группе. Длительность ИВЛ в основной группе составила $1,9 \pm 0,4$ суток, в контрольной – $3,1 \pm 0,5$ суток.

Исходно КС большинства пациентов обеих групп (83,5% в – основной и 85% – в контрольной), определялся как III уровень RLAS (локализованный ответ на раздражитель, тотальная помощь медицинского персонала). Пострадавшим для его восстановления до VII уровня RLAS (адекватность поведения, минимальная помощь персонала) потребовалось $2,5 \pm 0,5$ суток в основной группе и $3,6 \pm 0,6$ – в контрольной.

Динамика развития синдрома полиорганной

Показатели вентиляционной функции легких у пациентов с КТТ

	1-е сутки		4-е сутки		7-е сутки	
	I (n=34)	II (n=39)	I (n=34)	II (n=39)	I (n=34)	II (n=39)
Дыхательный объем, (мл.)	417±15,8	415±16,2*	458±10,1	443±11,2*	489±8,9	442±10,1*
Пиковое давление вдоха, (мм рт. ст.)	21,3±0,6	21,1±0,7*	17,3±0,3	18,5±0,5*	14,4±0,2	16,3±0,6*
Минутный объем дыхания, (л)	4,2±0,3	4,3±0,2*	5,1±0,2	4,7±0,4*	5,6±0,2	4,8±0,3*

Примечание: I – основная группа;

II – контрольная группа;

* – достоверность отличий между показателями основной и контрольной группы ($P < 0,05$)

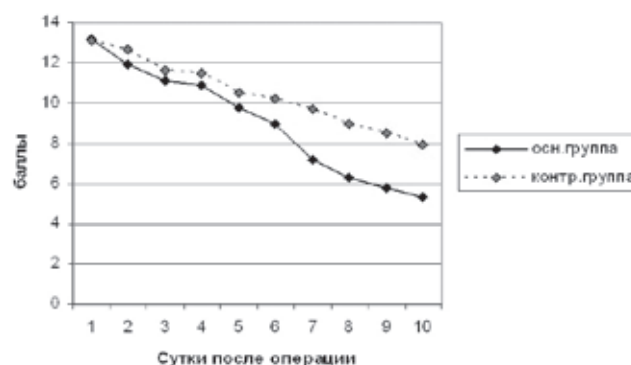


Рис. 1. Динамика показателей шкалы MODS

недостаточности у пациентов с КТТ согласно шкале MODS в различные сроки послеоперационного периода представлена на диаграмме 1.

В основной группе 2 (5,9%) случая осложнились посттравматическим плевритом, который был ликвидирован пункционным методом. Рецидивов кровотечений и свернувшихся гемотораксов после ВТС вмешательств мы не наблюдали.

В контрольной группе осложнения присутствовали в 15 (38,5%) случаях: посттравматическая пневмония – в 11 (28,2%), из них 6 протекали с развитием посттравматического плеврита, свернувшийся гемоторакс диагностирован у 4 (10,3%) пациентов, что послужило основанием

для реторакотомии.

Летальность в основной группе составила 8,2%, в контрольной 10,7%.

Выводы

Использование ВТС позволило достичь надежного аэрозаза в 93,3% случаев, и гемостаза – у 100% пациентов, сократить длительность ИВЛ на 1,2 суток, сроки восстановления когнитивного статуса до VII уровня RLAS на 1,1 суток, в 97,1% избежать торакотомий, улучшить течение травматической болезни, снизив летальность на 2,5%.

Литература

1. Бояринцев В. В. Эндовидеохирургия в диагностике и лечении ранений и травм. // [Автореф. Дис д.мед.н] – СПб, 2004.
2. Нейрореаниматология: нейромониторинг, принципы интенсивной терапии, нейрореабилитация: [монография] / под общей ред. Член-корреспондента НАН и НАМН Украины, д-ра мед. наук проф. Л. В. Усенко., д-ра мед. наук Л. А. Мальцевой – Т. 1 – Днепропетровск: «Арт-пресс», 2008 – 296 с.
3. Mattox Kenneth L. Trauma / Feliciano, David V.; Mattox, Kenneth L.; Moore, Ernest E. – 6th Edition – McGraw-Hill, 2008
4. Ешмуратов Т. Ш. Видеоторакоскопия в лечении осложнений травм грудной клетки/Ешмуратов Т. Ш., Сундетов М. М. // Материалы II Международного конгресса «Актуальные направления современной кардиоторакальной хирургии» Санкт-Петербург, 2012 – с. 91
5. S. Kumar, R.A. Rai, J. Kumar Evaluation of thoracoscopic management of thoracic trauma. The Internet Journal of Thoracic and Cardiovascular Surgery. 2009 – № 14(1)

ВІДЕОТОРАКОСКОПІЧНІ ВТРУЧАННЯ В ЛІКУВАННІ УШКОДЖЕНЬ ГРУДНОЇ КЛІТИНИ, ПОЄДНАНИХ З ЧЕРЕПНО-МОЗКОВОЮ ТРАВМОЮ

Пімахов В. В.

ДЗ «Дніпропетровська медична академія МОЗ України»

Здійснено порівняльний аналіз результатів використання різних лікувальних тактик та методик у пацієнтів з краніоторакальної травмою. В основній групі (34 пацієнта) були застосовані в лікуванні відеоторакоскопічних втручання, в контрольній (39 хворих) – традиційна лікувальна тактика з використанням відкритих втручань. Проведення відеоторакоскопії дозволило досягти надійного аеростаза в 93,3% випадків, і гемостаза – у 100% пацієнтів, скоротити тривалість ШВЛ на 1,2 доби, терміни відновлення когнітивного статусу до VII рівня RLAS на 1,1 доби, в 97,1% уникнути торакотомій, поліпшити перебіг травматичної хвороби, знизивши летальність на 2,5%.

Ключові слова: відеоторакоскопії, поєднана краніоторакальна травма.

VIDEOTHORACOSCOPIC INTERVENTIONS IN CHEST TRAUMA TREATMENT, WHICH ARE COMBINED WITH BRAIN INJURY

Pimakhov V.

SI «Dnepropetrovsk medical academy of Ministry of health of Ukraine»

It was implemented comparative analysis of different treatment tactics and methods for a patient with combined craniothoracic trauma. Videthoracoscopic surgery were used in main group (34 patients), and traditional treatment tactic with open surgery was used in control group (39 patients). Providing of videothoracoscopy have allowed to receive reliable aerostasis in 93,3% of case and hemostasis for 100% patients, to reduce duration of artificial lung ventilation on 1,2 days, to reduce terms of recovery of cognitive status till VII level of RLAS on 1,1 days, in 97,1% of cases to avoid thoracotomy, to improve course of traumatic disease and to decrease mortality on 2,5%.

Keywords: Videothoracoscopy, combined cranial and thoracic trauma.