

В. Г. Ярешко, С. Г. Живиця, К. Н. Отарашвілі, В. В. Новак, І. В. Криворучко

Державний заклад «Запорізька медична академія післядипломної освіти Міністерства охорони здоров'я України»
Запоріжжя, Україна

V. G. Yareshko, S. G. Zhivitsa, K. N. Otarashvili, V. V. Novak, I. V. Krivoruchko

State Institution «Zaporizhia Medical Academy of post-graduate education Ministry of Health of Ukraine»
Zaporizhzhia, Ukraine

УЛЬТРАЗВУКОВА СЕМІОТИКА АБСЦЕСІВ ПЕЧІНКИ ТА ЇЇ ЗНАЧЕННЯ ДЛЯ ВИБОРУ СПОСОБУ ОПЕРАЦІЇ

Liver abscesses ultrasonic semiotics and its significance for the surgery method choosing

Резюме

При абсцесах печінки досягнуті значні успіхи в діагностиці, лікуванні, зменшенні ускладнень та летальності. Це пов'язано з витісненням з арсеналу хірургії складних та травматичних трансабдомінальних та трансторакальних доступів до абсцесів, які самі по собі створювали проблему післяопераційного періоду, ускладнювали течію і без того важкої інфекційної патології. Сучасні малоінвазивні технології мають значні переваги, особливо це має відношення до інтервенційної сонографії, тобто поєднаних властивостей діагностики та лікування.

Мета дослідження. Об'єктивізувати вибір способу оперативного втручання при абсцесах печінки на підставі нової, власно розробленої ультразвукової семіотики стадії формування абсцесів.

Матеріал та методи дослідження. Комплексне обстеження 62 хворих з абсцесами печінки базувалось на вивченні клінічної картини абсцесів печінки, бактеріологічного дослідження їх вмісту, комп'ютерної томографії і, особливо, ультразвукового дослідження, на основі якого була розроблена та впроваджена ультразвукова семіотика стадій формування абсцесів.

Результати дослідження та їх обговорення. Згідно можливостей ультразвукової діагностики абсцесів печінки від перших ознак локального запального процесу в печінці до кінцевої стадії формування піогенної капсули нами виділені чотири стадії їх розвитку: 1 стадія – локальні запальні зміни паренхіми без її деструкції; 2 стадія – деструктивні зміни паренхіми без ознак чітких кордонів; 3 стадія – чіткі кордони деструктивних змін з невираженою капсулою; 4 стадія – формування капсули з повною деструкцією тканин.

Запропонована ультразвукова семіотика

Abstract

Significant progress has now been made in diagnosing, treating, reducing complications and lethality at liver abscesses. This is due to the displacement from the arsenal of surgery of complex and traumatic abdominal or trans thoraces approach to abscesses, which themselves created the problem of the postoperative period, complicated the course of an already severe infectious pathology. Modern minimally invasive technologies have significant advantages, especially with regard to interventional sonography, that is, the combined properties of diagnosis and treatment.

Purpose of the study. To objectify the choice of the method of surgical intervention of liver abscesses on the basis of a new self-developed ultrasound semiotics of the stage of the formation of abscesses.

Materials and methods. A comprehensive examination of 62 patients with liver abscesses was based on the study of the clinical picture of the liver abscesses, a bacteriological study of the contents, CT scan, and especially ultrasound, on the basis of which the ultrasound semiotics of the stages of the formation of abscesses was developed and implemented.

Results and discussion. According to the possibilities of ultrasound diagnosis of abscesses of the liver from the first signs of local inflammation in the liver to the final stage of formation of the pyogenic capsule, we identified four stages of their development: 1 stage – local inflammatory changes of the parenchyma without its destruction; Stage 2 – destructive changes of parenchyma without signs of distinct boundaries; Stage 3 – clear boundaries of destructive changes with a non-expressed capsule; Stage 4 – clear formation of a capsule with complete destruction of tissues.

The proposed ultrasonic semiotics allows us to

дозволяє визначитись зі способом операції. Так, при 1-й та 2-й стадіях, та в окремих випадках 3-й стадії, при наявності залишкових післяопераційних порожнин, немає альтернативи пункційно-дренажним методам. Однак, при 3-й та 4-й стадіях більше переваг у лапароскопічних, а в окремих випадках лапаротомних операцій.

Висновки. Запропонована класифікація ультразвукової семіотики стадій формування абсцесів печінки найбільш патогенетично відповідає морфологічним змінам зони абсцесу і саме головне, адаптована до вибору способу операції.

Ключові слова: абсцес печінки, ультразвукова семіотика, інтервенційна сонографія, лапароскопічні операції, класифікація абсцесів.

determine the method of operation. Thus, at stages 1 and 2, and in some cases in 3 stages, there is no alternative to puncture-drainage methods in residual postoperative cavities. At stages 3 and 4, there are more advantages in laparoscopic operations, in some cases laparotomic.

Conclusions. the proposed classification of ultrasonic semiotics stages of the formation of liver abscesses most pathogenetically corresponds to the morphological changes of the abscess zone and, most importantly, is adapted to the choice of the method of operation.

Keywords: liver abscess, ultrasound semiotics, interventional sonography, laparoscopic surgery, abscess classification.

ВСТУП

Розвиток сучасних інструментальних технологій обстеження і лікування хірургічних захворювань якісно змінив підходи до діагностики і лікування абсцесів печінки (АП). Тим не менш, окремі автори допускають високі цифри летальності (від 10 до 40%) при даній патології [1, 3]. Напевно, це пов'язано з застарілими принципами лікування гнійних осередків – широке розкриття та дренування лапаротомним чи трансторакальним способом. Враховуючи, що річна захворюваність складає 2–8 хворих на 100000 госпіталізованих, то такі високі цифри летальності повинні розглядатися лише в історичному аспекті [4, 5]. Не менш важливе значення підвищення якості лікування АП мають класифікації захворювання, які були запропоновані, в кращому випадку, вкінці минулого, початку нинішнього століття [5, 6]. Всі вони базуються на етіологічних чинниках, патогенезі, локалізації, розмірах абсцесів, ускладнень захворювання і були не спроможні відображати динаміку і контроль післяопераційного періоду, ефективність хірургічного та консервативного лікування. Спроби відобразити в класифікації динаміку формування АП в залежності від морфологічних змін зони абсцесу, формування капсули в залежності від термінів захворювання запропоновані вітчизняними хірургами виглядають досить переконливо [2]. Але для сучасного і цілеспрямованого лікування АП необхідна більш точна і об'єктивізована оцінка критеріїв формування абсцесів на підставі результатів ультразвукового дослідження (УЗД) та комп'ютерної томографії (КТ). Особливо це має відношення до УЗД, як постійного та безпечного моніторингу динаміки процесу на всіх етапах лікування. Дуже важлива правильна оцінка даних УЗД в післяопераційному періоді, коли можуть зберігатися основні клінічні прояви захворювання при адекватній санації гнійного осередку, а важкість хворого може бути пов'язана з септичним станом. Аналіз ре-

зультатів лікування АП останнього десятиліття незаперечно доказав переваги малоінвазивних методів з діагностичними та лікувальними властивостями. Їх переваги очевидні, за критеріями малотравматичності, можливості виконання без глибокого та тривалого знеболення, мінімально низьких показників ускладнень та практично відсутності летальності (за виключенням хворих з пізніми термінами госпіталізації, ускладненнями хвороби важким сепсисом, супутньою патологією). Це має відношення до інтервенційної сонографії (ІС) та лапароскопічних операцій (ЛО). Тому, з нашої точки зору, сучасні класифікації АП якраз і повинні базуватися на діагностичних та лікувальних можливостях малоінвазивних технологій, які можуть об'єктивізувати морфологічні зміни зони абсцесу та здорової паренхіми з високою специфічністю диференційної діагностики, динаміки формування абсцесу і саме головне, бути визначальними при виборі тактики та методу хірургічного лікування. Саме на багаторічному досвіді використання малоінвазивних методик в діагностиці і лікуванні абдомінальної патології нами розроблені діагностичні критерії ультразвукової семіотики абсцесів з рекомендаціями конкретного або поєднаного використання ЛО та ІС.

МЕТА ДОСЛІДЖЕННЯ

Об'єктивізувати вибір способу оперативного втручання при АП на підставі нової, власно розробленої ультразвукової семіотики стадії формування абсцесів.

МАТЕРІАЛИ ТА МЕТОДИ ДОСЛІДЖЕННЯ

Робота основана на аналізі клінічних спостережень і результатах лікування 62 хворих з піогенними абсцесами печінки, за виключенням холангіогенних та специфічних. Подібні критерії виключення дозволили опрацювати групу хворих, у яких не було необхідності використання, як консервативних, так і оперативних

методик, пов'язаних з жовчнокам'яною, онкологічною патологією та специфічною інфекцією. Вік хворих складав від 17 до 86 років, при чому більшість було чоловіків (62,9%). Діагностика АП базувалась на оцінці скарг та анамнезу захворювання, клініко-лабораторних показників. Серед скарг переважали біль в правому підребер'ї, лихоманка, загальна слабкість, втрата маси тіла. В аналізах крові були зміни характерні для гнійно-запальних процесів (лейкоцитоз, анемія, лейкопенія, в окремих випадках підвищення печінкових трансаміназ, гіпербілірубінемія). Мікробіологічні дослідження видового складу збудників та їх чутливість до антибіотиків проведено всім хворим під час операції та в динаміці післяопераційного періоду. Аналіз показав, що домінуюче значення серед збудників займає *Klebsiella pneumoniae* (38,7%), *Ps. Aeruginosa* (8,4%), *Clostridium spp.* (6,2%), *Enterococcus faecalis* (8,6%) *Escherichia coli* (7,6%) *Staphylococcus aureus* (8,4%). В асоціативній аеробній мікрофлорі найбільш часто виявляли представників грам-негативних бактерій (сімейство *Enterobacteriaceae* – 28,4%). В 10 випадках росту мікроорганізмів не було виявлено. У 10 (16,1%) хворих клінічно і лабораторно підтверджено розвиток сепсису. Провідним методом діагностики АП було УЗД, за допомогою якого оперована більша частина хворих та вівся постійний контроль ефективності лікування в стаціонарі. УЗД використовувалась також на ранніх стадіях формування абсцесів для одноразової пункції і забору матеріалу з метою проведення ефективної консервативної та раціональної антибактеріальної терапії. В окремих складних діагностичних випадках (27 хворих) з метою диференційної діагностики виконувалась КТ.

Перевагами малоінвазивних технологій при лікуванні АП являється їх малотравматичність, можливість повторного використання без особливих ризиків для хворого з мультимодальним знеболюванням, зменшення термінів перебування хворого в стаціонарі. Подібні переваги мають і ЛО. Покази для диференційованого їх використання залежать від локалізації, розмірів, кількості, а також технологічних особливостей методів. В окремих випадках поєднане використання

ІС та ЛО сприяє найбільш позитивному результату лікування АП. Внаслідок високої ефективності малоінвазивних методик лапаротомні операції, колись основні і безальтернативні, на сьогоднішній день можуть використовуватись при ускладненій течії (прорив в вільну черевну порожнину, плевральну порожнину, з розвитком перитоніту чи емпієми) або при хронізації процесу та необхідності виконання резекцій печінки.

РЕЗУЛЬТАТИ ДОСЛІДЖЕННЯ ТА ЇХ ОБГОВОРЕННЯ

Аналізовані результати діагностики і лікування 62 хворих з абсцесами печінки, яким виконано 62 операції. У 49 (79%) хворих абсцеси локалізувались в правій долі печінки, у 12 (19,4%) – в лівій, у 1 хворого (1,6%) в обох долях печінки. Лапаротомним способом оперовано лише 2 (3,2%) хворих, лапароскопічним – 16 (25,8%) хворих, пункція абсцеса під ультразвуковим контролем – 5 (8,1%), пункція з дрениванням – 34 (54,8%) хворих. У 5 (8,1%) хворих при АП ефективною була тільки консервативна терапія. Основним методом діагностики і лікування був ультразвуковий. Тому було дуже важливо на основі інформативності УЗД виділити класифікаційні ознаки формування абсцесів. Згідно можливостей ультразвукової діагностики від перших ознак локального запального процесу в печінці до кінцевої стадії формування піогенної капсули нами виділені чотири стадії розвитку абсцесів:

1 стадія – локальні запальні зміни паренхіми без її деструкції;

2 стадія – деструктивні зміни паренхіми без ознак чітких кордонів;

3 стадія – чіткі кордони деструктивних змін з невираженою капсулою;

4 стадія – чітке формування капсули з повною деструкцією тканин.

Основними сонографічними критеріями 1-ї стадії АП являються ділянки підвищеної ехогенності інтрапаренхіматозній інфільтрації. Подібні прояви складні в плані диференційної діагностики метастатичного процесу, специфічної інфекції (рис. 1).

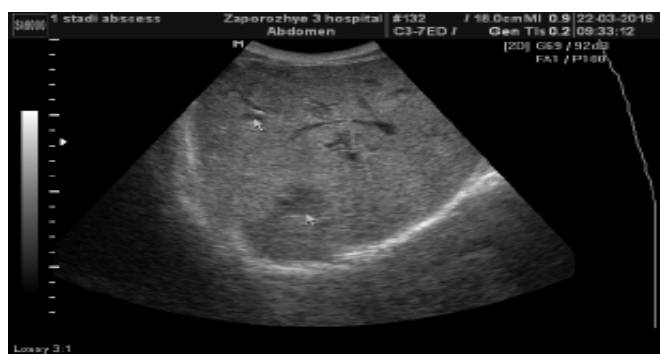

Рис. 1. Хворий Б., історія хвороби 1275. 1 стадія абсцесу – осередки гіпоехогенності (відмічені стрілками) без рідинних утворень, без чітких контурів та капсули

Проявами 2-ї стадії АП являються візуалізація ділянок гетерогенної структури, коли на тлі гіпоехогенного утворення появляються рідинні включення неправильної форми, інколи зливного характеру, без чітких кордонів з достатньо широкою зоною гіпоехогенності навколишньої паренхіми (рис. 2). В 3-й стадії АП можна розглядати, як рідинне утворення з нечіткими кон-

турами з невираженою капсулою, підвищеної ехогенності, не більше 1,0 мм (рис. 3). Абсцес в капсулі – 4-а стадія АП – має загальновідому ехографічну картину: рідинне утворення з неоднорідним складом, дрібними гіперехогенними включеннями, чітко диференціюється від навколишньої паренхіми, за рахунок гіперехогенної капсули, товщиною 2,0–5,0 мм (рис. 4).

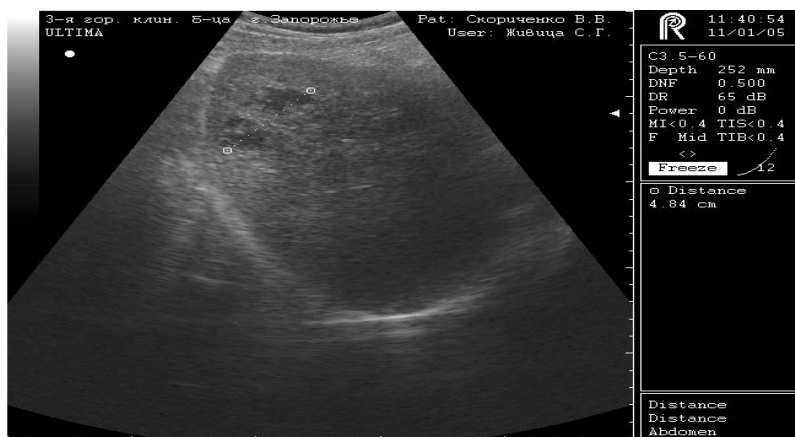


Рис. 2. Хвора П., 56 років, історія хвороби 453. 2-а стадія абсцесу – гетерогенне утворення з тканинними елементами та рідинними включеннями без чітких контурів, неправильної форми

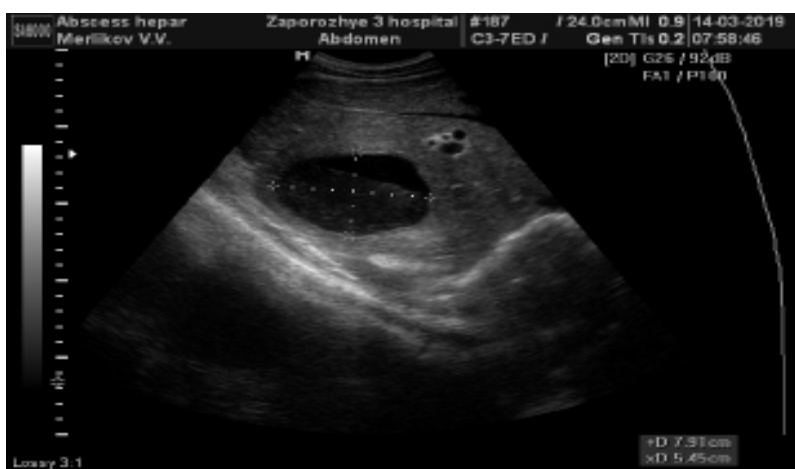

Рис. 3. Хворий С., 73 років, історія хвороби 1231. 3-я стадія абсцесу – рідинне утворення з неоднорідним змістом, чіткими контурами, без капсули

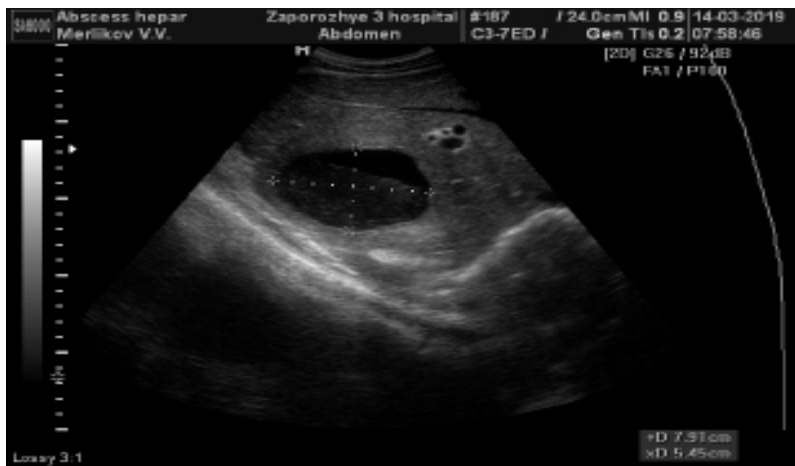

Рис. 4. Хворий Г., 47 років, історія хвороби 1631. 4-а стадія абсцесу – рідинне утворення з неоднорідним змістом, чіткими контурами, з капсулою до 7 мм

Так, при аналізі використаних оперативних втручань частіше використовувалась ІС – 58 операцій (75,3%). В 1-й стадії (5 хворих) для диференційованої діагностики процесу пункція виконана 3 хворим, ще 2 – трепан-біопсія (підтверджено запальний характер процесу). В 2-й стадії (6 хворих) пункція використана у 2 (33,3%) хворих, дренування – 4 (66,7%). На цій стадії повторних пункцій не було. В 3-й і 4-й стадіях формування абсцесів ІС використана у 32 (51,6%) хворих. У 29 (90,6%) з кінцевим позитивним результатом, а у 3 (9,4%) проведена повторно після ІС та у 2 (11,7%) після ЛО для ліквідації залишкових порожнин. Всього повторні дренування використані в лікуванні 5 (8,7%) хворих. Для дренування використовувались дренажні катетери 8–18 Fr типу «свинячий хвіст». Протипоказанням для використання ультразвукового методу були відсутність безпечної траєкторії проходження інструменту, важкі порушення системи гемокоагуляції. Ускладнень методу операції не було.

В 17 (27,4%) хворих при 3-й і 4-й стадіях абсцесів використовувались лапароскопічні операції. Метод ефективний при субкапсулярних абсцесах з локалізацією в передніх відділах печінки, доступних для маніпуляцій лапароскопічним інструментом. Суть операції полягала в широкому висіченню капсули абсцесу з паренхімою ультразвуковим дисектором або апаратом Ligasure, аспірацією гною та дренуванню зони

операції, як мінімум двома трубками. У 2 хворих з крайовою локалізацією абсцесів 4-ї стадії виконана атипова резекція печінки. Для ліквідації залишкових порожнин при 4-й стадії, як було сказано вище, 2 хворим використаний пункційний метод дренування.

В окремих випадках (4 хворих) можливе поєднане використання ІС та ЛО, коли під УЗ-контролем проводиться пункція абсцесу для його точної інтрапаренхіматозної локалізації, а вже по ходу голки під візуальним контролем лапароскопічно розкривається і дренується порожнина абсцесу.

Двом хворим з абсцесами 4-ї стадії виконані лапаротомії, одному резекція лівої долі печінки, другому, з локалізацією в правій долі майже на всю її анатомічну область, тільки зовнішнє дренування.

Таким чином, аналіз використаних оперативних втручань з їх технологічними можливостями підтверджує, що вони абсолютно відповідають запропонованим стадіям формування АП на основі ультразвукової семіотики.

ВИСНОВОК

Запропонована класифікація ультразвукової семіотики стадій формування абсцесів печінки найбільш патогенетично відповідає морфологічним змінам зони абсцесу і, саме головне, адаптована до вибору способу операції.

ЛІТЕРАТУРА

1. Wilson JI. Ultrasonography in the diagnosis of posttraumatic liver abscesses and control of minimally invasive therapeutic interventions. *Travma*. 2016; 17 (1): 116–120.
2. Boyko VV, Tishchenko AM., Maloshtan AA, Fast DI., Smachylo RM. The treatment of solitary liver abscesses, taking into account the stage of formation of the abscess. *Khirurgiya Ukraini*. 2013; 1: 16–21.
3. Dzidzawa AI, Kotiv BN, Apollo AA, Smorodsky AB et al. Minimally invasive surgical treatment of multiple liver abscesses. *Vestnik khirurgii im. I. I. Grekova*. 2017; 5: 91–93.
4. Chen YH, Li YH, Lin YJ, Chen YP et al. Prognostic Factors and Visual Outcomes of Pyogenic Liver Abscess-Related Endogenous *Klebsiella pneumoniae* Endophthalmitis: A 20-year retrospective review. *Sci Rep*. 2019; 9 (1): 1071. DOI: 10.1038/s41598-018-37643-y.
5. Hagiya H, Kimura K, Nishi I, Tomono K. Liver abscess caused by Gram-negative spiral bacilli. *JMM Case Rep*. 2018; 5 (7): e005155. DOI: 10.1099/jmmcr.0.005155.
6. Zhang J, Du Z, Bi J, Wu Z, Lv Y, Zhang X, Wu R. The impact of previous abdominal surgery on clinical characteristics and prognosis of pyogenic liver abscess: A 10-year retrospective study of 392 patients. *Medicine (Baltimore)*. 2018; 97 (39): e12290. DOI: 10.1097/MD.0000000000012290.

Стаття надійшла до редакції 29.03.2019