

DOI: [https://doi.org/10.34287/MMT.2\(49\).2021.10](https://doi.org/10.34287/MMT.2(49).2021.10)О. В. Красножан¹, Н. С. Луценко²¹КНП «Херсонська міська клінічна лікарня ім. А. і О. Тропіних»

Херсон, Україна

Донецький національний медичний університет

Лиман, Україна

²Державний заклад «Запорізька медична академія післядипломної освіти Міністерства охорони здоров'я України»

Запоріжжя, Україна

¹O. V. Krasnozhan, ²N. S. Lutsenko¹Kherson City Clinical hospital named after A. and O. Tropini

Kherson, Ukraine

Donetsk National Medical University

Lyman, Ukraine

²State Institution «Zaporizhzhia Medical Academy of post-graduate education Ministry of Health of Ukraine»

Zaporizhzhia, Ukraine

РЕТРОСПЕКТИВНИЙ АНАЛІЗ ФУНКЦІОНАЛЬНО-АНАТОМІЧНИХ ЗМІН, РІВНЯ ВНУТРІШНЬООЧНОГО ТИСКУ У ПАЦІЄНТІВ З ГЛАУКОМОЮ І МІОПІЄЮ ВИСОКОГО СТУПЕНЯ ПРИ ХІРУРГІЧНОМУ ЛІКУВАННІ КАТАРАКТИ

Retrospective analysis of functional and anatomical changes,
the level of intraocular pressure in patients with glaucoma
and high-grade myopia during surgical treatment of cataracts

Реферат

Мета дослідження. Провести ретроспективний аналіз функціональних, морфометричних змін, рівня внутрішньоочного тиску після факоемольсифікації катаракти в ранньому та пізньому післяопераційному періоді у хворих на глаукому і міопією високого ступеня.

Матеріали та методи. Проведено ретроспективний аналіз морфометричних показників кришталика, рівня вихідного ВОТ у пацієнтів з ПВКГ і МВС, показників ВОТ в ранньому та пізньому післяопераційному періоді (12 місяців) у 60 пацієнтів, яким проведено хірургічне лікування катаракти методом факоемольсифікації. Були виділені 2 групи: 1 групу склали 20 пацієнтів з глаукомою, з них чоловіків – 11, другу групу склали 20 пацієнтів з МВС, з них чоловіків – 8, жінок – 12. До групи контролю увійшли 20 пацієнтів з катарактою (36 очей), з них чоловіків було 10, жінок 10.

Пацієнти всіх груп були однорідні і порівнянні за статтю і віком. Пацієнти 1 групи

Abstract

Purpose of the study. To conduct a retrospective analysis of functional, morphometric changes, the level of intraocular pressure after phacoemulsification of cataracts in the early and late postoperative period in patients with glaucoma and high-grade myopia.

Materials and methods. A retrospective analysis of lens morphometric parameters, baseline IOP in patients with PVKG and MIA, IOP in the early and late postoperative period (12 months) in 60 patients who underwent surgical treatment of cataracts by phacoemulsification. There were 2 groups: 1 group consisted of 20 patients with glaucoma, including men – 11, women – 9, the average age of patients in this group was $73,42 \pm 6,8$ years, the second group consisted of 20 patients with MIA, including men – 8, women – 12, the average age was $71,46 \pm 8,25$ years. The control group included 20 patients with cataracts (36 eyes), of whom there were 10 men, 10 women, the average age of patients was $70,82 \pm 10,25$ years.

спостереження були в стані компенсації за рівнем ВОТ на тлі застосування антиглаукомних препаратів. Всім пацієнтам проводилося стандартне офтальмологічне обстеження, включаючи візометрію, периметрію, тонометри, біомікроскопію, офтальмоскоп, ехобіометрію, кераторефрактометрію.

Результати. Проведений ретроспективний аналіз функціонально-анатомічних змін у пацієнтів з глаукомою і міопією високого ступеня при хірургічному лікуванні катаракти свідчить про вплив ФЕК + ІОЛ на стан офтальмотонуса і функціональні показники очей як в ранньому, так і в пізньому післяопераційному періоді.

Висновок. Аналіз обстеження пацієнтів з первинною відкритокутовою глаукомою і міопією високого ступеня виявив відмінності функціональних, морфометричних показників і рівня внутрішньоочного тиску після факоемульсифікації катаракти. Максимально коригована гострота зору (МКГЗ) після факоемульсифікації катаракти достовірно підвищилася в усіх групах спостереження. Частота товстих кришталиків в контрольній групі склала 25%, в групі з ПВКГ – 35%, а у пацієнтів з МВС частота зустрічальності була мінімальною, «відповідно – 10%. У віддаленому періоді через 1 рік після ФЕК відзначається зниження ВОТ в контрольній групі і у хворих глаукомою відповідно на 0,8 і на 1,1 мм рт. ст., в той час як в групі пацієнтів з МВС спостерігається підвищення офтальмотонуса на 0,7 мм рт. ст. ($P \leq 0,05$). Частота зниження ВОТ через 1 рік після ФЕК становить 70% у хворих контрольної групи, 55% у хворих глаукомою і 10% у хворих на міопію високого ступеня.

Ключові слова: катаракта, глаукома, міопія високого ступеня, внутрішньоочний тиск, факоемульсифікація.

Patients in all groups were homogeneous and comparable in sex and age. Patients of the 1st observation group were in a state of compensation for the level of IOP on the background of the use of antiglaucoma drugs. All patients underwent standard ophthalmological examination, including visometry, perimetry, tonometers, biomicroscopy, ophthalmoscope, echobiometry, keratorefractometry.

Results. A retrospective analysis of functional and anatomical changes in patients with glaucoma and high-grade myopia during surgical treatment of cataracts indicates the effect of FEC + IOL on the condition of ophthalmotonus and functional parameters of the eyes in both early and late postoperative period.

Conclusion. Analysis of examination of patients with primary open-angle glaucoma and high-grade myopia revealed differences in functional, morphometric parameters and the level of intraocular pressure after phacoemulsification of cataracts. Maximum corrected visual acuity (MCG) after phacoemulsification of cataracts was significantly increased in all observation groups. The frequency of thick lenses in the control group was 25%, in the group with PVKG – 35%, and in patients with MIA the incidence was minimal, «respectively – 10%. In the remote period 1 year after FEC there is a decrease in IOP in the control group and in glaucoma patients by 0,8 and 1,1 mm Hg, respectively, while in the group of patients in the Ministry of Internal Affairs there is an increase in ophthalmotonus by 0,7 mm Hg ($P \leq 0,05$). The frequency of reduction of IOP 1 year after FEC is 70% in patients of the control group, 55% in patients with glaucoma and 10% in patients with high myopia.

Keywords: cataract, glaucoma, high-grade myopia, intraocular pressure, phacoemulsification.

ВСТУП

В даний час однією з важливих проблем сучасної офтальмології є катаракта із супутньою офтальмопатологією. За даними літератури, ускладнена катаракта в 5%–15% випадків супроводжується явною і в 20% випадків – прихованою супутньою слабкістю зв'язкового апарату кришталика [1, 2].

Особливу увагу заслуговує група пацієнтів з катарактою в поєднанні з первинною відкритокутовою глаукомою (ПВКГ) і з міопією високого ступеня (МВС). Згідно з даними численних досліджень в патогенезі ПВКГ і міопії високого ступеня велику роль відіграють дегенеративно-дістофічні зміни в структурах ока [3–7].

Одним з основних хірургічних методів лікування катаракти є ультразвукова факоемульсифі-

кація катаракти з імплантацією інтраокулярної лінзи (УЗ ФЕК + ІОЛ). Найявність вихідних дегенеративно-дістофічних змін в структурах ока у пацієнтів з ПВКГ і МВС високого ступеня може сприяти при проведенні оперативного втручання розвитку таких ускладнень як децентрація ІОЛ і порушення офтальмотонуса. При видаленні непрозорого кришталика склоподібне тіло має тенденцію переміститися вперед, що в свою чергу змінює анатомічні взаємини і функції ока, а також умови гідродинаміки ока.

Різними дослідниками вивчався вплив УЗ ФЕК + ІОЛ на офтальмотонус [8–15]. Ряд авторів вважає, що важливу роль у зміні рівня ВОТ після УЗ ФЕК + ІОЛ відіграє зміна взаємного розташування структур передньої камери після операції [16–21]. Однак, існує і протилежна думка, коли дослідники не знаходять зв'язку між цими параметрами [22, 23].

Згідно зі спостереженнями багатьох авторів, УЗ ФЕК призводить до зниження ВОТ в середньому на 2–5 мм рт. ст. [24–26]. Так, G. Huang et al. (2014 р.) відзначають достовірне зниження ВОТ у пацієнтів з віковою катарактою і офтальмогіпертензією в ранньому післяопераційному періоді УЗ ФЕК + ІОЛ [27].

I. Dooley, S. Charalampidou et al. (2010) в першу добу після операції УЗ ФЕК у пацієнтів з ПВКГ виявили зниження у них ВОТ в середньому на 3,2 мм рт. ст., а через 6 місяців після операції – подальше наростання гіпотензивного ефекту [28]. S.L. Mansberger, M.O. Gordon et al. (2012) також відзначають в ранньому післяопераційному періоді після УЗ ФЕК + ІОЛ стійке зниження ВОТ в середньому на 3,9 мм рт. ст., а у віддаленому періоді через 18 місяців подальше зниження офтальмотону на 17,1% від вихідного рівня [29].

Існують і протилежні спостереження, так Л.Л. Аругян, С.І. Анісімов, С.Ю. Анісімова і ін. (2013) вважають, що після неускладненої УЗ ФЕК у пацієнтів в ранньому післяопераційному періоді відбувається підйом офтальмотону [30].

С.Е. Аветісов і співавт. (2017) при проведенні ретроспективного аналізу дослідження пацієнтів з ПВКГ виявили, що після неускладненої факоемульсифікації в ранньому післяопераційному періоді може відзначитися підвищення ВОТ, яке в більшості випадків носить транзиторний характер. При ускладненій УЗ ФЕК на думку авторів вираженість і тривалість офтальмогіпертензії визначається особливостями інтра і післяопераційного перебігу, швидкістю регресу післяопераційного запалення, ефективністю проведеної терапії [31].

Дані про стан офтальмотону у віддаленому післяопераційному періоді після факоемульсифікації ускладненої катаракти вкрай нечисленні і суперечливі. Все вищевикладене диктує необхідність вивчення функціональних і морфометричних особливостей органу зору, а також стану офтальмотону у хворих на ПВКГ і МВС в різні терміни після проведення УЗ ФЕК.

МЕТА ДОСЛІДЖЕННЯ

Провести ретроспективний аналіз функціональних, морфометричних змін, рівня внутрішньоочного тиску після УЗ факоемульсифікації катаракти в ранньому та пізньому післяопераційному періоді у хворих на глаукому і міопією високого ступеня.

МАТЕРІАЛИ ТА МЕТОДИ

Проведено ретроспективний аналіз морфометричних показників кришталика, рівня вихідного ВОТ у пацієнтів з ПВКГ і МВС, показників

ВОТ в ранньому та пізньому післяопераційному періоді (12 місяців) у 60 пацієнтів, яким проведено хірургічне лікування катаракти методом УЗ ФЕК. Для вирішення поставлених завдань були виділені 2 групи: 1 групу склали 20 пацієнтів з глаукомою, з них чоловіків – 11, жінок – 9, середній вік пацієнтів цієї групи склав $73,42 \pm 6,8$ року. Другу групу склали 20 пацієнтів з МВС, з них чоловіків – 8, жінок – 12, середній вік склав $71,46 \pm 8,25$ року. До групи контролю увійшли 20 пацієнтів з катарактою (36 очей), з них чоловіків було 10, жінок 10, середній вік пацієнтів склав $70,82 \pm 10,25$ року. Критерії включення пацієнтів в групу МВС: наявність збільшення передньо-задньої вісі ока понад 24 мм. Критерії включення в групу ПВКГ: наявність глаукоми у стадії компенсації ВОТ.

Критеріями виключення були: термінальна глаукома, тяжка супутня очна патологія (дегенеративні захворювання сітківки, увеїти, атрофія зорового нерва та ін.). Псевдоексfolіативним синдром, соматичні захворювання (цукровий діабет, бронхіальна астма, аутоімунні, онкологічні захворювання, інсульт та інфаркт в анамнезі та інша серйозна соматична патологія), відсутність яких підтверджувалося опитуваннями, дослідженням соматичного статусу і аналізом даних медичної документації.

Пацієнти всіх груп були однорідні і порівнянні за статтю і віком. Пацієнти 1 групи спостереження були в стані компенсації за рівнем ВОТ на тлі застосування антиглаукомних препаратів.

Всім пацієнтам проводилося стандартне офтальмологічне обстеження, включаючи візометрію, периметрію, тонометри, біомікроскопію, офтальмоскопію, ехобіометрію, кераторефрактометрію. Проведені дослідження повністю відповідають законодавству України і принципам Гельсінської декларації прав людини, Конвенції Союзу Європи з прав людини та біомедицини. Всі пацієнти дали інформовану згоду на проведення дослідження.

Обробку результатів дослідження проводили методами варіаційної і кореляційної статистики. Отримані цифрові дані були піддані статистичному аналізу і представлені в таблицях у вигляді $M \pm m$, де M – середнє арифметичне, m – помилка середнього. Статистичні розрахунки виконувалися з використанням програмного пакету «StatSoft STATISTICA 6.1».

РЕЗУЛЬТАТИ ТА ОБГОВОРЕННЯ

У таблиці 1 представлені морфометричні параметри очного яблука у пацієнтів з первинною відкритокутовою глаукомою і міопією високого ступеня в доопераційному періоді.

Морфометрические параметри очного яблука у пацієнтів з первинною відкритокутовою глаукомою і міопією високого ступеня в доопераційному періоді

Показник	Група спостереження		
	Контрольна (n = 20)	Глаукома (n = 20)	МВС (n = 20)
ПЗВ (мм)	22,91 ± 1,27	23,07 ± 0,19 P = 0,543	25,72 ± 1,38 P = 0,0077
Товщина кришталика (ТК) (мм)	4,29 ± 0,12	4,37 ± 0,17 P = 0,462	4,11 ± 0,02 P = 0,638
ПЗВ/ТК	5,3 ± 0,01	5,3 ± 0,01	6,3 ± 0,01

Примітка: P в порівнянні з групою контролю

Середні значення ПЗВ ока в групах контролю та глаукоми достовірно не відрізнялися, в групі МВС спостерігалось достовірне збільшення ПЗВ відповідно до ступеня міопії. Середні значення показників товщини кришталика у всіх групах спостереження достовірно не відрізнялися ($P \leq 0,05$). Однак показник співвідношення ПЗВ до ТК відрізнявся в групі з МВС і склав 6,3, в інших групах спостереження – був однаковий,

відповідав 5,3. Зменшення показника співвідношення ПЗВ до товщини кришталика може свідчити про потовщення кришталика при розвитку катаракти, тому був проведений порівняльний аналіз товщини кришталика у всіх групах спостереження. Згідно з даними літератури кришталики розміром більше 4,8 мм вважаються товстими [32, 33].

Отримані дані представлені на рисунку 1.

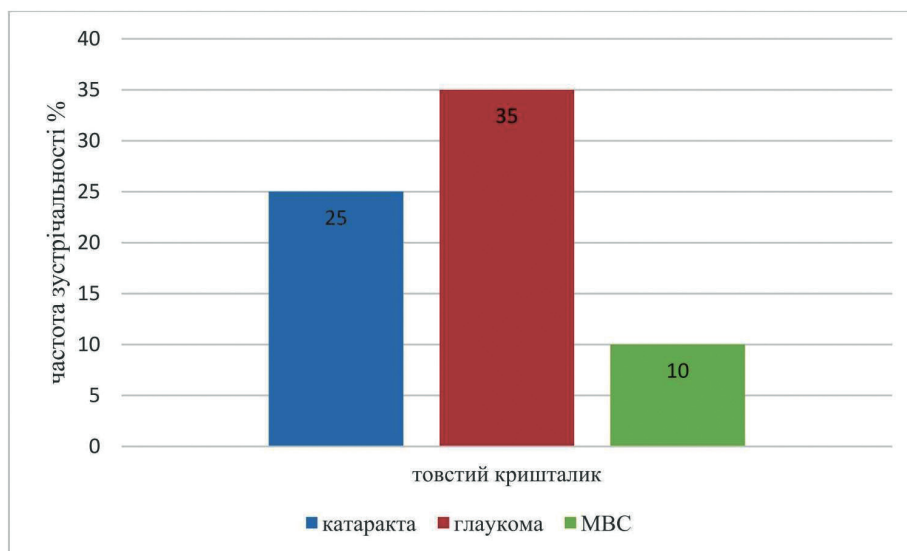


Рис. 1. Частота зустрічальності «товстих» кришталиків у пацієнтів обстежуваних груп

З наведеного рисунка видно, що в групі пацієнтів з МВС частота зустрічальності «товстих» кришталиків мінімальна, і становить 10%, в той час як в групі хворих глаукомою – максимальна і становить 35%, в порівнянні з контролем, де частота становить 25%. Таким чином потрібні подальші дослідження для встановлення подальших функціональних змін в досліджуваних групах.

Проведено аналіз функціональних показників зорових функцій у обстежуваних пацієнтів в різні терміни спостереження, представлених в таблиці 2.

Як видно з наведеної таблиці, максимально

коррегуєма гострота зору (МКГЗ) після УЗ факоемульсифікації катаракти достовірно підвищилася в усіх групах спостереження. Протягом усього періоду спостереження МКГЗ у всіх групах спостереження залишалася стабільною. Показники СГПЗ протягом усього періоду спостереження вірогідно не відрізнялися від вихідних значень і залишалися стабільними. Однак, показники ВОТ істотно відрізнялися в різних групах спостереження, що вимагає додаткового аналізу змін. Рівень ВОТ в групах спостереження в різні терміни після факоемульсифікації катаракти представлені на рисунку 2.

**Функціональні показники зорових функцій у пацієнтів досліджених груп
в різні терміни спостереження**

Показник	Термін спостереження	Група		
		Контроль	Глаукома	Міопія
МКГЗ ус. ед	Початковий	0,28 ± 0,02	0,32 ± 0,03	0,24 ± 0,02
	1 міс.	0,96 ± 0,04 P = 0,0001	0,65 ± 0,06 P = 0,0082	0,81 ± 0,07 P = 0,0024
	1 рік	0,92 ± 0,02	0,71 ± 0,02	0,75 ± 0,03
	P	0,0001	0,0071	0,0036
СПГЗ град	Початковий	469,51 ± 11,93	389,42 ± 15,62	473,75 ± 8,82
	1 міс.	492,48 ± 10,66 P = 0,096	402,37 ± 18,2 P = 0,2122	475,22 ± 10,44 P = 0,2411
	1 рік	487,50 ± 8,81	412,31 ± 8,60	466,24 ± 4,61
	P	0,1482	0,0823	0,1672

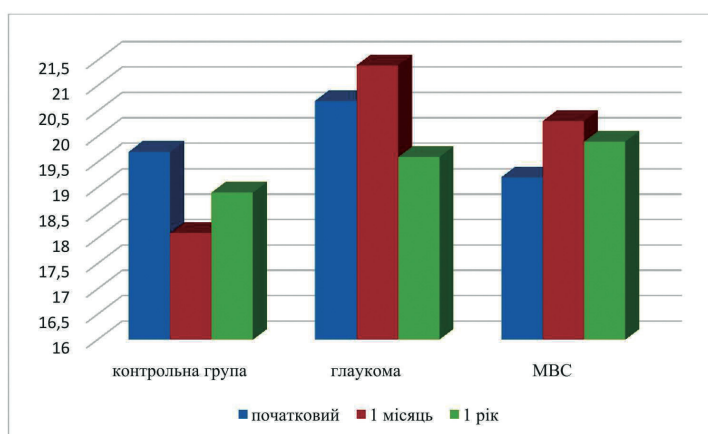


Рис. 2. Динаміка VOT у хворих груп спостереження в різні терміни після УЗ ФЕК

Так, в ранньому післяопераційному періоді (1 місяць) VOT знизилася в контрольній групі на 1,6 мм рт. ст., в той час як у хворих глаукомою і міопією спостерігалася підвищення VOT відповідно на 0,7 і 1,1 мм рт. ст. Через 1 рік після ФЕК визначено зменшення VOT в контрольній групі і у хворих глаукомою відповідно на 0,8 і на 1,1 мм рт. ст., в той час як в групі пацієнтів в МВС спостерігалася збільшення VOT на 0,7 мм рт. ст. ($P \leq 0,05$).

Таким чином, гідродинамічні зміни після УЗ ФЕК у хворих на катаракту і глаукому сприяють зниженню VOT, в той час, як у хворих на міопію не відбувається зниження VOT, що обумовлює необхідність додаткових досліджень. У той же час, для нас представляє інтерес вивчення частоти зміни VOT в трьох групах спостереження в різні терміни в порівнянні з вихідними даними. Отримані результати відображені в таблиці 3.

Таблиця 3

Частота підвищення VOT в різні терміни після УЗ ФЕК + ІОЛ в групах спостереження

Група спостереження	Рівень VOT					
	через 1 міс.			через 1 рік		
	Без змін	Вище початкового	Ниже початкового	Без змін	Вище початкового	Ниже початкового
контрольна (n = 20)	5 (25%)	1 (5%)	14 (70%)	6 (30%)	0	14 (70%)
глаукома (n = 20)	6 (30%)	9 (45%)	5 (25%)	6 (30%)	3 (15%)	11 (55%)
МВС (n = 20)	9 (45%)	6 (30%)	5 (25%)	6 (30%)	12 (60%)	2 (10%)

Як видно з наведеної таблиці, в ранньому післяопераційному періоді рівень ВОР вище початкового спостерігався в середньому у 5% хворих контрольної групи, і у 45% і 30% пацієнтів з глаукомою і МВС. Через 1 рік після УЗ ФЕК випадків підвищеного ВОР в контрольній групі не спостерігалось, в той час як в групі хворих глаукомою і МВС їх кількість склала 15% і 60% відповідно. Таким чином, якщо в контрольній групі, і у хворих ПМКГ УЗ ФЕК сприяла поліпшенню рівня ВОР у більшості хворих, то у пацієнтів МВС лише 10% хворих мали рівень ВОР нижче початкового.

Згідно анатомічної теорії, запропонованої J. Berdal і співавт. (2009), доведено, що УЗ ФЕК викликає зміни анатомо-топографічних показників структур ока, а саме зміна кута передньої камери, сприяє поліпшенню гідродинаміки ока і нормалізації ВОР [34]. В роботі R. Y Lee і співавт. (2013) були досліджені співвідношення змін рівня ВОР і параметрів переднього сегмента ока після УЗ факоемульсифікації катаракти [14]. Автори відзначили наявність кореляції між зниженням ВОР і ступенем відкриття кута передньої камери (КПК) і її поглиблення після УЗ ФЕК.

При аналізі проведеного ретроспективного дослідження встановлена висока частота зустрічальності «товстих» кришталіків (25% і 35% в контрольній групі і у хворих ПМКГ), що впливає на топографічні параметри передньої камери і стан КПК в передопераційному періоді. Тому отримані дані про тенденції до зниження рівня ВОР в післяопераційному періоді відповідає твердженням даної теорії.

При аналізі даних ВОР було встановлено, що частота зустрічаємості «товстих» кришталіків у пацієнтів з МВС відзначена тільки в 10% випадків, тому аналогічне зниження ВОР у 10% пацієнтів може бути обумовлено анатомічною теорією впливу УЗ ФЕК з імплантацією ІОЛ на гідродинаміку ока. Більш високий відсоток – 25% зниження рівня ВОР в ранньому післяопераційному періоді так само можна пояснити, біохімічною теорією, запропонованою N. Wang і співавт. (2003), заснованою на активації простагландинових механізмів поліпшення відтоку внутрішньоочної рідини (ВОР) [35].

Результати наших досліджень співпадають з дослідженнями В. J. Cho і та співавт. (2016), які виявили кореляційну залежність між збільшенням розмірів ока (ПЗВ) і підвищенням рівня, і одночасно зменшення ВОР на очах з ПЗВ менше 25 мм в ранньому післяопераційному періоді [8].

У роботах Lua Huibin і співавт. (2009) визначено неоднозначні зміни ВОР після УЗ ФЕК з імплантацією ІОЛ. Встановлено залежність змін ВОР від рефракції ока, а саме при еметропії і міопії незначною мірою відзначалося зниження

ВОР протягом спостереження (90 днів), в той час, як при міопії високого ступеня відбувалося підвищення ВОР протягом 1 місяця з поступовою компенсацією ВОР до рівня доопераційного [36].

Аналогічні дослідження з вивчення рівня ВОР в ранньому післяопераційному періоді після УЗ ФЕК з імплантацією ІОЛ у пацієнтів з високою міопією були проведені Zhu Xiangjia і співавт. (2020). В результаті досліджень, проведених авторами, було встановлено підвищення ВОР у 28% пацієнтів з міопією високого ступеня в порівнянні з 10% пацієнтів контрольної групи з еметропічною рефракцією [37–39].

Таким чином, проведений ретроспективний аналіз функціонально-анатомічних змін у пацієнтів з глаукомою і міопією високого ступеня при хірургічному лікуванні катаракти, порівняння отриманих даних за даними літератури свідчить про вплив УЗ ФЕК з імплантацією ІОЛ на стан офтальмотонуса і функціональні показники очей як в ранньому, так і в пізньому післяопераційному періоді.

ВИСНОВОК

1. Ретроспективний аналіз обстеження органу зору пацієнтів з первинною відкритокутовою глаукомою і міопією високого ступеня виявив різницю функціональних, морфометричних показників і рівня внутрішньоочного тиску після УЗ факоемульсифікації катаракти.

2. Максимально коригована гострота зору (МКГЗ) після УЗ факоемульсифікації катаракти достовірно підвищилася в усіх групах спостереження. У ранньому післяопераційному періоді високі показники були у пацієнтів групи контролю і при міопії високого ступеня – $0,96 \pm 0,04$ і $0,81 \pm 0,07$. У віддалений період гострота зору при міопії високого ступеня знизилася, що пояснюється розвитком вторинної катаракти.

3. Показники СГПЗ протягом усього періоду спостереження у пацієнтів всіх груп достовірно не відрізнялися від вихідних значень і залишалися стабільними.

4. Частота товстих кришталіків в контрольній групі склала 25%, в групі з ПМКГ – 35%, а у пацієнтів з МВС частота зустрічаємості була мінімальною, «відповідно – 10%».

5. УЗ ФЕК з імплантацією ІОЛ в післяопераційному періоді викликає різні зміни офтальмотонуса у пацієнтів з катарактою, глаукомою і міопією високого ступеня.

6. У ранньому післяопераційному періоді після УЗ ФЕК відзначалося зниження ВОР в контрольній групі в середньому на 1,6 мм рт. ст., в той час як у хворих глаукомою і міопією спостерігалось підвищення ВОР відповідно на 0,7 і 1,1 мм рт. ст. ($P \leq 0,05$). Рівень ВОР вище вихідного спостерігався в середньому у 5% хворих контрольної групи, і у 45% і 30% пацієнтів з глаукомою і МВС.

7. У віддаленому періоді через 1 рік після УЗ ФЕК відзначається зниження ВОТ в контрольній групі і у хворих глаукомою відповідно на 0,8 і на 1,1 мм рт. ст., в той час як в групі пацієнтів в МВС спостерігається підвищення офтальмо-

тонуса на 0,7 мм рт. ст. ($P \leq 0,05$). Частота зниження ВОТ через 1 рік після УЗ ФЕК становить 70% у хворих контрольної групи, 55% у хворих глаукомою і 10% у хворих на міопію високого ступеня.

ЛІТЕРАТУРА

- Pashtaev N.P. Surgery of vitreous subluxation and dislocation of the crystalline lens. Cheboksary: GOU IUUV, 2007: 11–13 (In Russ.)). DOI: 10.25276/9785902655060.
- Kaplowitz K., Loewen N., (2013). . Kaplowitz, K. Looselensurgical management. US Ophthalmic Rewiew. – 2013. – № 6, Vol. 2. – P. 105–108.
- Sokolov K.V. Osobennosti hirurgicheskogo lecheniya katarakty u pacientov s degenerativnoj miopiej. Tihookeanskij medicinskij zhurnal. – 2016. – № 3. – S. 54–57.
- Yusef Yu.N., Yusef S.YU., Reznikova E.V., Vvedenskij A.S. Hirurgiya katarakty u pacientov s vysokoj blizorukost'yu. Vestnik oftal'mologii. – 2005. – № 6. – S. 47–49.
- Arutyunyan L.L. The role of visco-elastic properties of the eye in the determination of the target pressure and the evaluation of the development of the glaucomatous process. Author. dissertation... ..candidate of medical sciences. M., 2009, 24 p.
- Vvedenskij A.S., Yusef Y.N., Reznikova E.V. Cataract surgery in patients with high myopia. Bulletin of Ophthalmology.– 2005. – № 6.– P. 47–49.
- Jocelyn, C., Maya, V., Chui, M. G. et al. Expression profile of inflammatory cytokines in aqueous from glaucomatous eyes. Mol. vis. – 2012. – Vol. 18.
- Cho B.J. Complications of pathologic myopia. Eye Contact Lens. – 2016. – Vol. 42(1). – P. 9–15.
- Shingleton B.J., Laul A., Nagao K., Wolff B., O'Donoghue M., Eagan E., Flattem N., Desai-Bartoli S. Effect of phacoemulsification on intraocular pressure in eyes with pseudoexfoliation: single-surgeon series. J Cataract Refract Surg. – 2008. – Vol. 34. – № 11. – P. 1834–1841.
- Bhallil S., Andalloussi I.B., Chraibi F., Daoudi K., Tahri H. Changes in intraocular pressure after clear corneal phacoemulsification in normal patients. Oman J Ophthalmol. – 2009. – Vol. 2. – № 3. – P. 111–113.
- Malyugin B.E., Timoshkina N.T., Dzhndoyan G.T. and [and others] Results of phacoemulsification with IOL implantation in combination with non-penetrating tunnel sclerectomy. Ophthalmosurgery. – 1997. – № 3. – S. 49–57.
- Shingleton B.J., Laul A., Nagao K., Wolff B., O'Donoghue M., Eagan E., Flattem N., Desai-Bartoli S. Effect of phacoemulsification on intraocular pressure in eyes with pseudoexfoliation: single-surgeon series. J Cataract Refract Surg. – 2008. – Vol. 34. – № 11. – P. 1834–1841.
- Bhallil S., Andalloussi I.B., Chraibi F., Daoudi K., Tahri H. Changes in intraocular pressure after clear corneal phacoemulsification in normal patients. Oman J Ophthalmol. – 2009. – Vol. 2. – № 3. – P. 111–113.
- Malyugin B.E., Timoshkina N.T., Dzhndoyan G.T. and [and others] Results of phacoemulsification with IOL implantation in combination with non-penetrating tunnel sclerectomy. Ophthalmosurgery. – 1997. – № 3. – S. 49–57.
- Shingleton B.J., Laul A., Nagao K., Wolff B., O'Donoghue M., Eagan E., Flattem N., Desai-Bartoli S. Effect of phacoemulsification on intraocular pressure in eyes with pseudoexfoliation: single-surgeon series. J Cataract Refract Surg. – 2008. – Vol. 34. – № 11. – P. 1834–1841.
- Bhallil S., Andalloussi I.B., Chraibi F., Daoudi K., Tahri H. Changes in intraocular pressure after clear corneal phacoemulsification in normal patients. Oman J Ophthalmol. – 2009. – Vol. 2. – № 3. – P. 111–113.
- Lee R.Y., Cui Q.N., Huang G., Wang S.Y., Kasuga T., Lin S.C. Ethnic differences in intraocular pressure reduction and changes in anterior segment biometric parameters following cataract surgery by phacoemulsification. Clin Experiment Ophthalmol. – 2013. – Vol. 41. – № 5. – P. 442–449.
- Plange N., Rennings C., Herr A., Weber A., Roessler G.F., Mazinani B.E., Kaup M., Remky A. Ocular pulse amplitude before and after cataract surgery. Curr Eye Res. – 2012. – Vol. 37. – № 2. – P. 115–119.
- Malyugin B.E. Mediko-tehnologicheskaya sistema khirurgicheskoy reabilitatsii patsiyentov s kataraktoy na osnove ul'trazvukovoy fakoemul'sifikatsii s implantatsiyey intraokulyarnoy linzy: dis. ... d-ra med. nauk. – M. – 2002. – S. 298.
- Huang G., Gonzalez E., Lee R., Chen Y.C., He M., Lin S.C. Association of biometric factors with anterior chamber angle widening and intraocular pressure reduction after uneventful phacoemulsification for cataract. J Cataract Refract Surg. – 2012. – Vol. 38. – № 1. – P. 108–116.
- Huang G., Gonzalez E., Lee R., Osmonavic S., Leeungurasatien T., He M., Lin S.C. Anatomic predictors for anterior chamber angle opening after laser peripheral iridotomy in narrow angle eyes. Curr Eye Res.– 2012. – Vol. 37. – № 7.– P. 575–582.
- Huang G., Gonzalez E., Peng P.H., Lee R., Leeungurasatien T., He M., Porco T., Lin S.C. Anterior chamber depth, iridocorneal angle width, and 163 intraocular pressure changes after phacoemulsification: narrow vs open iridocorneal angles. Arch Ophthalmol. – 2011. – Vol. 129. – № 10. – P. 1283–1290.
- Zhou A.W., Giroux J., Mao A.J., Hutnik C.M. Can preoperative anterior chamber angle width

predict magnitude of intraocular pressure change after cataract surgery?. *Can J Ophthalmol.* - 2010. - Vol. 45. - № 2. - P. 149-153.

21. Sufi A.R., Singh T., Mufti A.A., Rather M.H. Outcome of phacoemulsification in patients with and without Pseudoexfoliation syndrome in Kashmir. *BMC Ophthalmol.* - 2012. - Vol. 6. - P. 12-13.

22. Lee R.Y., Kasuga T., Cui Q.N., Huang G., Wang S.Y., Lin S.C. Ethnic differences in intraocular pressure reduction and changes in anterior segment biometric parameters following cataract surgery by phacoemulsification. *Clin Experiment Ophthalmol.* - 2013. - Vol. 41. - № 5. - P. 442-449.

23. Sarda V., Rohart C., Fajnkuchen F., Nghiem Buffet S., Strehlo M., Chaine G. Pseudoexfoliation syndrome and phacoemulsification: comparative study with a control population. *J. Fr Ophthalmol.* 2010. - Vol. 33. - № 5. - P. 319-326.

24. Hayashi K., Yasutani H., Hayashi H., Hayashi F. Intraocular pressure rise after phacoemulsification surgery in glaucoma patients. *J Cataract Refract Surg* 2004; 30: 1219-1224.

25. Poley B.J., Lindstrom R.L., Samuelson T.W., Schulze R. Intraocular pressure reduction after phacoemulsification with intraocular lens implantation in glaucomatous and nonglaucomatous eyes: evaluation of a causal relationship between the natural lens and openangle glaucoma. *J Cataract Refract Surg* 2009; 35: 1946-1955.

26. Ryabtseva A.A. Reactive hypertension after cataract extraction: abstract of a PhD dissertation. Moscow, 1988. 20 p. (In Russ.).

27. Arutyunyan L.L., Anisimov S.I., Anisimova S.Yu., Polyakova K.M. Hypotensive effectiveness of the dorsopt carboxohydrase inhibitor in postoperative ophthalmic hypertension in patients with cataract and primary open-angle glaucoma. *Russian Ophthalmological J* 2013; 4: 23-26. (In Russ.).

28. Huang G., Lee R.Y., Kasuga T., Cui Q.N., Wang S.Y., Lin S.C. Intraocular pressure reduction after cataract extraction in normal eyes: influence of ethnicity and anterior segment parameters - response. *Clin Exp Ophthalmol* 2014; 42 (5): 508. doi: 10.1111/ceo.1226.

29. Dooley I., Charalampidou S., Malik A., Loughman J., Molloy L., Beatty S. Changes in intraocular pressure and anterior segment morphometry after uneventful phacoemulsification cataract surgery. *Eye* 2010; 24 (4): 519-526; doi: 10.1038/eye.2009.339.

30. Mansberger S.L., Gordon M.O., Jampel H., Bhorade A., Brandt J.D., Wilson B., Kass M.A.

Reduction in intraocular pressure after cataract extraction: the Ocular Hypertension Treatment Study. *Ophthalmology* 2012; 119 (9): 1826-1831. doi: 10.1016/j.ophtha.2012.02.050.

31. Avetisov S.E., Elichev V.P., Kozlova I.V., et al. Frequency of occurrence and possible causes of ophthalmic hypertension after phacoemulsification in POAG patients. *Russian journal of glaucoma* 2017, Vol. 16, № 3, pp. 63-69.

32. Tahchidi, H.P. Ul'trazvukovaya biomikroskopiya v diagnostike patologii perednego segmenta glaza. - M.: FGUMNTK «Mikrohirurgiya glaza», 2007. - 126 s.

33. Yudashev A. M., Yusenko V. A. Kliniko - anatomicheskie osobennosti glaza u pacientov s sochetaniem miopii vysokoj stepeni i yuvenil'noj glaukomy. *RMZH Klinicheskaya oftal'mologiya* - 2017. - № 4. - S.244 - 247.

34. Berdahl, J.P. Cataract surgery to lower intraocular pressure. *Middle East Afr J Ophthalmol.* - 2009. - № 16. - P. 119-122.

35. Wang, N. Ultrasound activates the TM ELAM-1/IL-1/NF-κB response: a potential mechanism for intraocular pressure reduction after phacoemulsification. *Invest Ophthalmol Vis Sci.* - 2003. - № 44. - P. 1977-1981.

36. Huibin Lua, Juan Wen, Kui-juan Jin, Meng He, Fang Yang, and Guozhen Yang. The substrate thickness dependence of the photovoltage in LaAlO₃-δ/Si heterostructures. *Appl. Phys. Lett.* 94, 061118 (2009); <https://doi.org/10.1063/1.3081400>.

37. Xiangjia Zhu, Ling Wei, Yunxiao Song, Wenwen He, Xu Chen, Bo Ma, Yi Lu. Accuracy Improvement of IOL Power Prediction for Highly Myopic Eyes With an XGBoost Machine Learning-Based Calculator. ORIGINAL RESEARCH published: 23 December 2020, *Frontiers in Medicine* - 2020. <https://www.frontiersin.org/articles/10.3389/fmed.2020.592663/full>.

38. Xiangjia Zhu, Jiaqi Meng, Ling Wei, Keke Zhang, Wenwen He Yi Lu. Cilioretinal Arteries in Highly Myopic Eyes: A Photographic Classification System and Its Association With Myopic Macular Degeneration. ORIGINAL RESEARCH published: December 2020, *Frontiers in Medicine*. - 2020. <https://www.frontiersin.org/articles/10.3389/fmed.2020.595544/full>.

39. Xiangjia Zhu, Jiaqi Meng, Wenwen He, Xianfang Rong, Ao Miao, Yi Lu. Xiangjia Zhu. Decentration and tilt of plate-haptic multifocal intraocular lenses in myopic eyes. *Eye and Vision* (2020) 7:17. <https://doi.org/10.1186/s40662-020-00186-3>.