ОЦЕНКА ЭФФЕКТИВНОСТИ ИРРИГАЦИОННОЙ ТЕРАПИИ В КОМПЛЕКСНОМ ЛЕЧЕНИИ ОСТРОГО РИНИТА У ДЕТЕЙ

В.В. Бережной, В.Г. Козачук, И.И. Рубан, Н.П. Гляделова, А.И. Кирнос, В.В. Корнева, В.А. Королева, М. Лищинская
Национальная медицинская академия последипломного образования им. П.Л. Шупика, г. Киев, Украина
Городская детская клиническая больница №1, г. Киев, Украина

Цель: *изучить клиническую эффективность и безопасность гипертонического раствора Квикс в комплексной терапии острого ринита у детей.*
Пациенты и методы. *Под наблюдением за период 2011–2012 гг. находилось 62 ребенка в возрасте от 1 года до 15 лет с острым ринитом на фоне острой респираторно-вирусной инфекции. В 1-ю группу были включены 22 (35,48%) пациента, которые на фоне этиопатогенетической терапии (противовирусные, противовоспалительные препараты, муколитики, жаропонижающие средства) получали препарат Квикс. 20 (32,26%) больных 2-й группы получали на фоне традиционного лечения Квикс и местные деконгестанты (альфа-2-адреномиметик). В 3-ю группу входили 20 (32,26%) детей, которые принимали базисную терапию и местные деконгестанты (альфа-2-адреномиметик).*
Критериями эффективности терапии являлись достоверное уменьшение симптомов, продолжительности заболевания и применения местных деконгестантов, динамика риноскопической картины. Оценку каждого симптома проводили с помощью 3-балльной шкалы: 0 — признак отсутствует, 1 — легко выражен, 2 — умеренно выражен, 3 — сильно выражен.
Результаты. *При первичном осмотре состояние средней степени тяжести было у 33 (53,2%) детей, легкой степени — у 29 (46,77%). Ирригационная терапия препаратом Квикс, как моно-, так и в сочетании с назальными деконгестантами, способствовала быстрому купированию клинических симптомов острого ринита. Применение гипертонического раствора Квикс позволило уменьшить использование сосудосуживающих средств и тем самым предупредить развитие осложнений. Не отмечено побочных явлений, связанных с применением спрея Квикс, все пациенты хорошо переносили препарат.*
Выводы. *Высокая терапевтическая эффективность, безопасность и удобство применения позволяют рекомендовать гипертонический раствор Квикс для широкого применения в педиатрической практике.*
Ключевые слова: *дети, острый ринит, ирригационная терапия, Квикс®.*

Введение

Острые респираторные заболевания являются наиболее распространенной патологией у детей и взрослых и занимают ведущее место в структуре общей заболеваемости населения [1].

В Украине каждый год острыми респираторно-вирусными инфекциями (ОРВИ) болеют до 10 млн человек, более половины из которых составляют дети. Большинство детей в течение года переносят от 3 до 7 эпизодов ОРВИ, причем заболеваемость выше у детей до 4 лет [2,3,4].

Причинами широкого распространения острых респираторных заболеваний, включая грипп, являются:

- высокая контагиозность;
- полиэтиологичность вирусов, вызывающих респираторные заболевания, и строгая избирательность противогриппозных вакцин;
- полиморфизм возбудителей, определяющих ежегодный сезонный подъем заболеваемости ОРВИ;
- снижение общего иммунитета;
- урбанизация (высокая плотность населения в городах, особенно в мегаполисах) [5].

Всего известно около 300 возбудителей ОРВИ, более 200 из них — вирусы. Ведущую этиологическую роль в формировании ОРВИ у детей раннего возраста играют респираторно-синтициальный вирус (РС-вирус), аденовирус, коронаровирус, миксовирус гриппа, миксовирус парагриппа, энтеровирус. При этом в последние годы отмечено, что инфицированность слизистой оболочки носоглотки у часто болеющих детей обусловлена смешанной флорой (37%), в 15% — микоплазмами, в 9% — хламидиями и в 5% — грибками рода *Candida* [6].

Большинство возбудителей тропны к верхним дыхательным путям, в частности к полости носа, носоглотке и придаточным пазухам [7]. Слизистая оболочка верхнего отдела дыхательных путей — основной физиологический барьер и фильтр, защищающий органы дыхания и весь организм от воздействий различных факторов внешней среды. Она обладает мощным защитным потенциалом, что препятствует развитию патологии верхних отделов респираторного тракта, постоянно контактирующих с неблагоприятными факторами окружающей среды. Обеспечение барьерной функции верхних дыхательных путей зависит, прежде всего, от состояния мукоцилиарной системы. При несостоятельности защитного барьера слизистой оболочки вирус проникает в клетку, и происходит освобождение его нуклеиновых кислот от белковой оболочки. В клетке происходит созревание зрелых вирионов, которые выходят одновременно с гибелью клетки. В дальнейшем присоединяется бактериальная флора. Целостность слизистой оболочки нарушается, что увеличивает

ее проницаемость для вирусов [8] Заболевания верхних дыхательных путей инфекционно-воспалительной этиологии способствуют угнетению активности муколициарного транспорта, застою слизи и повышению риска вторичной бактериальной контаминации.

Самым частым клиническим симптомом ОРВИ является острый ринит (ОР), при котором развиваются гиперсекреция и отек слизистой оболочки полости носа; вследствие отека уменьшается просвет носовых ходов, затрудняются носовое дыхание и дренаж параназальных синусов. Для острого инфекционного ринита характерно внезапное начало, двустороннее проявление клинических признаков, сухость, жжение слизистой, заложенность и отек слизистой оболочки носовых ходов, затруднение носового дыхания, ринорея, наличие корочек на слизистой носовых ходов, чихание.

У детей грудного и раннего возраста носовые ходы узкие, толстая слизистая оболочка полости носа с большим количеством соединительнотканной клетчатки, обильная васкуляризация в подслизистом слое, относительно короткая и широкая носоглотка, вытянутая в сагиттальном направлении, объем ротоглотки мал, при этом язык короткий, широкий, толстый [9]. Поэтому даже небольшой отек слизистой оболочки приводит к затруднению носового дыхания, нарушению сосания, сна, общему беспокойству. В детском возрасте высокий риск развития серьезных осложнений [10].

Из-за отека слизистой оболочки носа нарушается адекватный дренаж параназальных синусов, а отек слизистой в области глоточного устья слуховой трубы может приводить к снижению аэрации среднего уха. Все это создает предпосылки для активации условно-патогенной бактериальной флоры и повышает риск развития осложнений (синусит, евстахиит, средний отит).

Клинически в течении ОР выделяют три стадии, последовательно переходящие одна в другую: сухая стадия (раздражения); стадия серозных выделений; стадия слизисто-гнойных выделений (разрешения) [2,3,6,8].

Стадия сухого раздражения слизистой оболочки продолжается от несколько часов до 2-х дней. Заболевание начинается остро с общего ухудшения состояния больного: повышается температура тела, появляется головная боль, отмечается ощущение жжения, щекотания и царапания в носовой полости, изменяется тембр голоса (закрытая гнусавость), понижается обоняние, постепенно нарушается носовое дыхание. В этой стадии происходит инвазия и репликация вируса в эпителии слизистых носовых ходов. При риноскопическом исследовании определяется гиперемия слизистой оболочки, сужение носовых ходов, обычно при отсутствии выделений.

Стадия серозных выделений длится 2–3 дня. В этот период появляется обильное количество серозно-слизистого секрета за счет жидкости, пропотевающей из сосудов, и усиления функции бокаловидных клеток и слизистых желез. Риноскопически определяется гиперемия слизистой оболочки, выражен отек носовых раковин (за счет вазодилатации, отека стромы, переполнения венозной кровью пещеристых сплетений), который суживает просвет общего носового хода, а иногда полностью его обтурирует, что ведет к нарушению носового дыхания. Характерно слезотечение за счет раздражения чувствительных рефлексогенных зон слизистой оболочки полости носа, а также чихание. Отек слизистой оболочки полости носа приводит к нарушению дренажа придаточных пазух носа и среднего уха, что создает благоприятные условия для активации условно-патогенной флоры и развития бактериальных осложнений.

Третья стадия (слизисто-гнойных выделений) наступает на 4–5-й день от начала заболевания. В этот период изменяется характер отделяемого из полости носа — оно становится мутным, затем желтоватым и зеленоватым. Это обусловлено наличием в отделяемом лейкоцитов, эпителиальных клеток и муцина. Риноскопически определяется уменьшение гиперемии слизистой оболочки полости носа и отека носовых раковин (особенно нижних); с каждым днем количество слизисто-гнойных выделений уменьшается до полного исчезновения.

Морфологические изменения при ОР проявляются десквамацией эпителиальных клеток, ультраструктурными изменениями поверхности реснитчатых клеток и самих ресничек, повреждением мукоцилиарной транспортной системы, активацией эндогенной микробной флоры.

В среднем продолжительность ОР составляет 1–2 недели, что зависит от вирулентности микробной флоры, реактивности детского организма, состояния полости носа и носоглотки.

В настоящее время общепринятой является точка зрения, что ринит и синуит, как правило, протекают одновременно, так как слизистая оболочка полости носа и околоносовых пазух в сочетании с глоточной миндалиной представляют собой единую функциональную систему. Установлена корреляция выраженности воспаления в околоносовых пазухах и носовой полости [11].

Лечение ОРВИ состоит из этиотропной, патогенетической и симптоматической терапии. Поскольку подавляющее большинство ОРВИ имеют вирусную природу, они не требуют проведения системной антибактериальной терапии. В большинстве случаев назначаются противовирусные препараты, действие которых основано на подавлении репликации вирусов.

К патогенетическим средствам терапии ОРВИ относятся противовоспалительные препараты, подавляющие инфекционное и неинфекционное воспаления.

Симптоматическая терапия направлена на ликвидацию симптомов ОРВИ: лихорадки, кашля, насморка. Современный подход к лечению острых форм ринита предполагает назначение топических деконгестантов и ирригационно-элиминационной терапии. Основными принципами выбора препарата для лечения ОР является то, что препарат не должен наносить морфологическое или функциональное повреждение слизистой оболочке даже при длительном применении, не иметь никаких системных эффектов, нарушать активность реснитчатого эпителия.

По существующей классификации все адреномиметики принято разделять на системные (которые не применяются в педиатрии) и топические — короткого, среднего и длительного действия.

К назальным деконгестантам относятся: α-1-адреномиметики (фенилэдрин (эпинефрин), виброцил, назол-беби); α-2-адреномиметики (оксиметазолин, ксилометазолин, галазолин, нафазолин (нафтизин), називин, отривин, нокспрей, инданазоламин); α-1 + α-2-адреномиметики (псевдоэфедрин, фенилпропаноламин); α+β адреномиметики (адреналина гидрохлорид). Применение топических деконгестантов позволяет воздействовать непосредственно на слизистую оболочку носа, сужая расположенные в ней кровеносные сосуды и тем самым устраняя образование слизи, гиперемию и отек тканей, что приводит к уменьшению выраженности симптомов ринита и заложенности носа, а также восстановлению проходимости носовых ходов и евстахиевой трубы [12].

В отечественных протоколах по лечению гриппа и других ОРВИ при заложенности носа у детей до 6 меся-

цев рекомендовано увлажнять слизистую оболочку носа физиологическим раствором натрия хлорида, а сосудосуживающие назальные капли можно назначать только детям старше 6 месяцев, но применять их не дольше 3 дней. При строгом соблюдении режима дозирования, способов применения и продолжительности использования побочные и нежелательные явления встречаются редко.

Следует отметить, что практически все вещества, попавшие на слизистую оболочку носа, сразу же всасываются и через несколько минут оказываются в кровеносном русле, поэтому они способны оказывать системное неблагоприятное действие. Повышенному поступлению местных деконгестантов в системный кровоток также способствует травматизация слизистой оболочки, нередко возникающая из-за дефектов проводимого туалета носовых ходов (повреждение при промывании и/или закапывании кончиком пипетки или груши).

Общая структура отравлений, по данным отделения токсикологии НДСБ «ОХМАДЕТ» за 2000–2006 гг.: назальные деконгестанты, клофелин, диазолин, поливитамины, транквилизаторы, парацетамол, нимесулид. Симптомы отравления назальными деконгестантами у детей чаще проявляются рефлекторной брадикардией, гипертензионным синдромом, аритмией, потливостью, тошнотой, сужением/расширением зрачков, гипотермией, нарушением периферического кровообращения, в тяжелых случаях — судорогами и комой [13]. При длительном применении большинство деконгестантов среднего и длительного действия сопровождаются снижением терапевтического эффекта, могут вызывать синдром рикошета, медикаментозний ринит (rhinitis medicamentosa) и необратимый атрофический ринит (rhinitis sicca).

Многочисленные зарубежные и отечественные клинические исследования показали благоприятный эффект ирригационно-элиминационной терапии в лечении вирусных поражений носоглотки и околоносовых пазух. Элиминационная терапия представляет собой промывание полости носа, приводящее к многократному разбавлению действующих на слизистую оболочку факторов (вирусов, бактерий, аллергенов и др.), механическому ее очищению. Ирригационная терапия — лечебный эффект от соляного раствора. Солевые растворы созданы на основе океанической или морской воды. Считается, что морская вода способствует поддержанию нормального физиологического состояния слизистой оболочки, разжижению слизи и нормализации ее выработки в бокаловидных клетках. Микроэлементы, входящие в состав морской воды, улучшают функцию мерцательного эпителия, усиливают устойчивость слизистой оболочки полости носа к бактериям и вирусам, способствуют смыванию микроорганизмов, пыли и аллергенов из полости носа, уменьшают воспалительный процесс и оказывают увлажняющее действие [14]

Положительный клинический эффект ирригационной терапии обусловлен: улучшением мукоцилиарного транспорта; механическим удалением густой слизи; уменьшением биологически активных продуктов воспаления (гистамин, лейкотриены, эозинофильный катионный протеин и др.) и отека слизистой оболочки [15]. Это может способствовать восстановлению физиологического функционирования носовой полости и позволяет избежать осложнений (отит, синусит), а также перехода процесса на нижний отдел дыхательных путей (трахеит, бронхит, пневмония).

В настоящее время ирригационная терапия является неотъемлемой частью терапии заболеваний носа и околоносовых пазух с доказанной терапевтической эффективностью, что отражено в таких международных согласительных документах, как EPOS (Европейские стандарты лечения острых и полипозных синуситов), 2007, и ARIA (Европейские стандарты лечения аллергического ринита и астмы), 2008 [16].

На отечественном фармакологическом рынке солевые препараты для ирригационной терапии представлены гипотоническими, изотоническими и гипертоническими растворами.

Проведенное М.Р. Богомильским и Т.И. Гаращенко открытое контролируемое проспективное рандомизированное клинико-эпидемиологическое исследование показало, что использование препаратов, содержащих натуральную соль морской воды, с элиминационной целью позволило достоверно снизить заболеваемость детей в эпидемический и межэпидемический периоды [17].

Большое значение для профилактики и подавления микробного воспаления слизистой оболочки имеет прямое бактерицидное действие гипертонического раствора. Оценке эффективности ирригационной терапии гипертоническими растворами посвящено много работ. Большинство исследователей, работы которых включены в EPOS, показывают достоверное преимущество гипертонических растворов перед изотоническими. Преимущества гипертонических растворов обоснованы механизмом их действия: они способны облегчать носовое дыхание посредством осмотического эффекта, в то время как изотонические солевые растворы просто очищают и увлажняют слизистую оболочку. Противоотечное и муколитическое действие реализуется за счет выпота тканевой жидкости в носовой секрет согласно осмотическому градиенту. Так, исследования A. Talbot и соавт. показали, что буферный (pH 7,6) 3% раствор хлорида натрия способен стимулировать мукоцилиарный транспорт. В группе здоровых добровольцев, промывавших полость носа гипертоническим буферным раствором, время транспорта сахарина уменьшилось в среднем на 3,1 мин, в то время как у лиц, использовавших для промывания изотонический буферный раствор, оно практически не изменилось [18].

O. Michel утверждает, что применение ирригационной терапии в лечении острого риносинуита или при обострении хронического риносинуита у детей приводит к ограничению потребления антибактериальных препаратов и в ряде случаев дает возможность отказаться от использования назальных деконгестантов. По мнению автора, физиологический и слабый гипертонический (3–5%) раствор натрия хлорида одинаково эффективны [11].

Исследования Д.А. Тулупова и соавт. показали, что гипертонический раствор соли успешно подавляет бактериальные патогены на слизистой оболочке, предотвращая рецидивы аденоидита у детей [19].

D. Shoseyov и соавт. доказали, что применение гипертонического раствора приводило к улучшению по всем оценочным признакам (кашель, выделения из носа, постназальное затекание и рентгенологические данные), в то время как использование изотонического раствора влияло только на постназальное затекание [20].

Некоторые ученые считают, что при возникновении острого ринита возможно использование гипертонического раствора натрия хлорида (3,8%) в течение 3–5 дней до 5 раз в сутки [11].

На украинском фармакологическом рынке назальный гипертонический раствор представлен спреем «Квикс» (Берлин-Хеми АГ/Менарини Груп, Германия). Квикс® содержит натуральную морскую воду Атлантического океа-

Таблица 1

Характеристика пациентов

Группа исследования	Возраст			
	1–3 лет	4–6 лет	7–10 лет	11–15 лет
1 группа	3	9	7	3
2 группа	3	10	5	3
3 группа	2	10	5	3

Таблица 2

Распределение больных по степени тяжести ОРВИ (%)

Группа исследования	Степень тяжести ОРВИ		
	легкая	средняя	тяжелая
1 группа	10 (16,2%)	12 (19,35%)	-
2 группа	12 (19,35%)	8 (12,90%)	-
3 группа	7 (11,29%)	13 (20,97%)	-
Итого	29 (46,77%)	33 (53,23%)	

на, доведенную до концентрации 2,6% (эквивалентно 26 граммам sodium chloride/литр) Спрей содержит комбинацию минералов и микроэлементов Атлантического океана, включая йод, хлор, кальций, натрий, магний, бром, медь, серебро, марганец, золото. Микроэлементы, входящие в его состав, улучшают мукоцилиарный транспорт и способствуют нормализации реологических свойств секрета. Он выпускается в форме дозированного спрея, имеет микродиффузное распыление, не травмирующее слизистую носа. При таком распылении охватывается сразу большая площадь слизистой оболочки носа в отличие от капель и струи.

Благодаря антибактериальному фильтру, который встроен в насос наконечника, и механизму автоматической закупорки, исключается бактериальная контаминация раствора в течение всего периода использования спрея после вскрытия флакона (до шести месяцев после первого использования). Важно подчеркнуть, что Квикс® не содержит консервантов. В отличие от сосудосуживающих средств, Квикс® не имеет противопоказаний, за исключением аллергической реакции на морскую воду, не вызывает привыкания и может использоваться длительно. Согласно инструкции, он предназначен для уменьшения заложенности носа, очищения носовой полости и околоносовых пазух, увлажнения слизистой оболочки носа. Квикс® рекомендуется к применению с 6 месяцев у детей, а также взрослых, включая периоды беременности и кормления грудью у женщин.

Цель исследования: изучить клиническую эффективность и безопасность гипертонического раствора Квикс в комплексной терапии ОР у детей.

Материал и методы исследования

Клиническое исследование проведено на базе инфекционного отделения (для лечения ОРВИ и их осложнений), отоларингологического отделения ГДКБ №1 г. Киева и амбулаторного лечения на кафедре педиатрии №2 НМАПО им. П.Л. Шупика.

Под нашим наблюдением за период 2011–2012 гг. находилось 62 ребенка в возрасте от 1 года до 15 лет с ОР на фоне ОРВИ. Средний возраст больных — 6,5±3,1 года. Диагноз верифицирован на основании данных анамнеза, жалоб больного ребенка (или его родителей), субъективных и объективных симптомов, данных риноскопического обследования. Все дети осмотрены педиатром и отоларингологом.

В исследование не включались пациенты с наличием хронической патологии и врожденных пороков верхних дыхательных путей.

В ходе лечения дети были распределены на 3 клинические группы (табл. 1).

В 1-ю группу были включены 22 (35,48%) пациента с ОР, которым на фоне этиопатогенетической терапии (противовирусные, противовоспалительные препараты, муколитики, по необходимости жаропонижающие средства) рекомендовали гипертонический раствор Квикс. Согласно инструкции, спрей Квикс применяли по 1–3 орошению носовых ходов 2–3 раза в день.

20 (32,26%) детей 2-й группы получали на фоне традиционного лечения гипертонический раствор Квикс и местные деконгестанты (альфа-2-адреномиметик).

В 3-ю группу входили 20 (32,26%) пациентов, которые принимали базисную терапию и местные деконгестанты (альфа-2-адреномиметик).

Критериями эффективности терапии являлось достоверное уменьшение симптомов (чихание, сухость слизистых, нарушения носового дыхания и обоняния, ринорея), в том числе сокращение сроков продолжительности заболевания и применения местных деконгестантов, динамика риноскопической картины (отечность слизистых, гиперемия слизистых, отделяемое из носа). Оценку каждого симптома проводили с помощью 3-балльной шкалы: 0 — признак отсутствует, 1 — легко выражен, 2 — умеренно выражен, 3 — сильно выражен.

Контроль эффективности терапии осуществлялся ежедневно на протяжении всего курса лечения. Эффект от проведенной терапии оценивали как отличный, хороший, удовлетворительный и без эффекта. Безопасность проводимого лечения оценивалась по частоте возникновения побочных эффектов.

Статистическая обработка результатов проводилась с помощью компьютерных программ общепринятыми методами. Полученные данные статистически обработаны с помощью пакета прикладных программ Statistic for Windows, Release 5.5, с использованием общепринятых методов вариационной статистики — вычисление средней арифметической величины (M), средней ошибки (m), среднеквадратического отклонения (SD). Достоверность различий оценивали по t-критерию Стьюдента при известном числе наблюдений (n). Различия считались достоверными при $p<0,05$.

Результаты исследования и их обсуждение

При первичном осмотре состояние средней степени тяжести было у 33 (53,2%) детей, легкой степени — у 29 (46,77%).

Распределение больных по степени тяжести заболевания представлено в табл. 2.

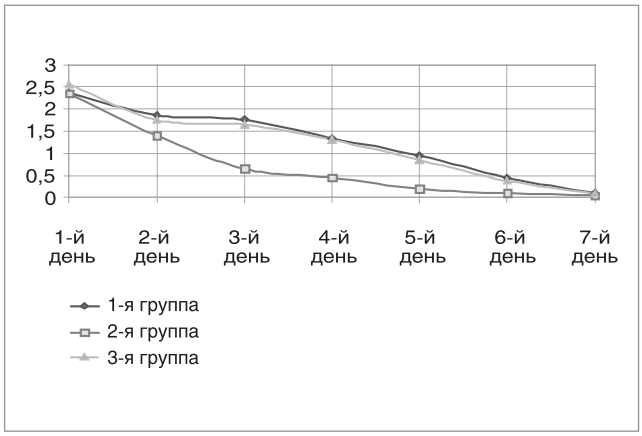

Рис.1. Динамика выраженности затрудненного носового дыхания в сравниваемых группах

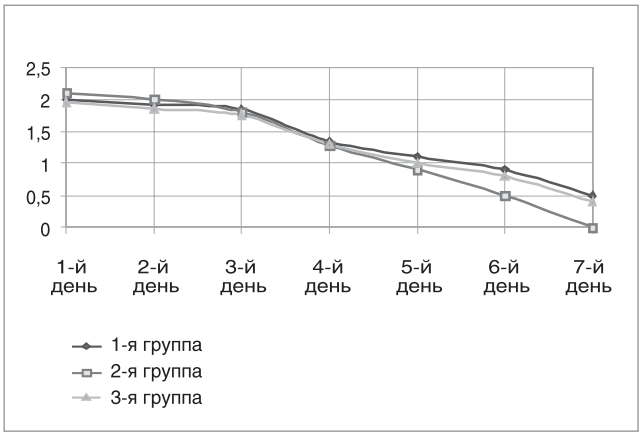

Рис. 3. Динамика выраженности ринореи в сравниваемых группах

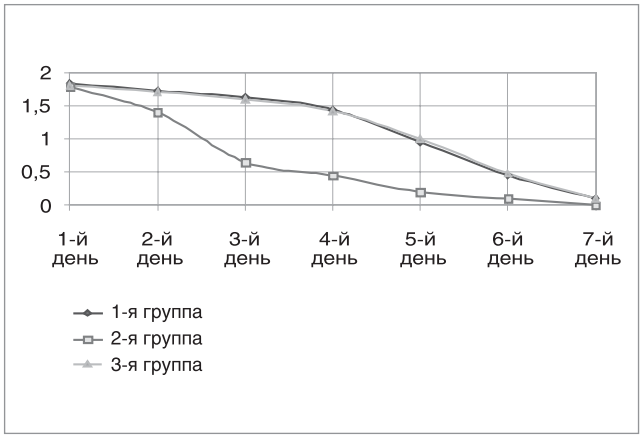

Рис. 2. Динамика выраженности обоняния в сравниваемых группах

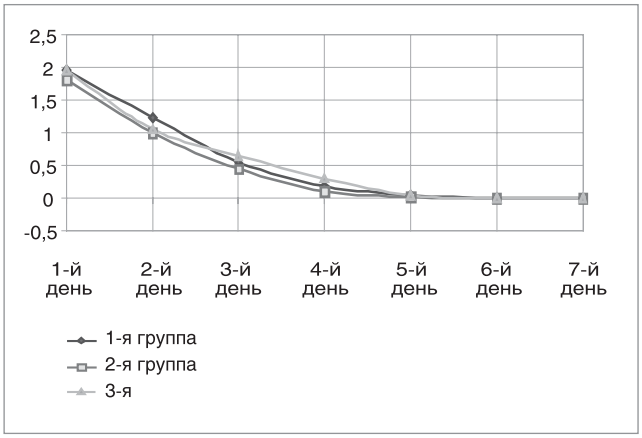

Рис.4. Динамика выраженности чихания в сравниваемых группах

На момент включения в исследование у детей отмечали затруднение носового дыхания (2,45±0,08 балла), ринорею (2,09±0,06 балла) чихание (1,9±0,07 балла), нарушение обоняния (1,8±0,07). Также у 45 (72,58%) пациентов наблюдалось повышение температуры тела, потливость. Беспокойство было у 52 (83,87%) малышей, нарушение сна — у трети больных. До начала лечения при риноскопическом обследовании у пациентов выявлено гиперемию слизистых носовых ходов (2,29±0,08 балла), отечность слизистых (2,34±0,07 балла), отделяемое из носа (2,08±0,05 балла).

На момент включения в исследование не установлено статистически значимых различий между средними значениями всех учетных признаков в сравниваемых группах.

Следует отметить, что положительный эффект наблюдался через 14,68±1,17 мин после применения гипертонического раствора Квикс, через 13,0±1,12 мин — сосудосуживающих капель, 10,75±0,85 мин — ирригационной терапии и местных деконгестантов.

При сравнительном анализе динамики выраженности клинических симптомов в ходе лечения отмечали достоверное улучшение во всех группах. Однако во 2-й группе, где больные получали гипертонический раствор и сосудосуживающий препарат, раньше нормализовалось носо-

Таблица 3

Динамика средней оценки показателей риноскопической картины в сравниваемых группах

День наблюдения	1-я группа			2-я группа			3-я группа		
	гиперемия	отечность	отделяемое из носа	гиперемия	отечность	отделяемое из носа	гиперемия	отечность	отделяемое из носа
1	2,23±0,15	2,32±0,12	2,05±0,1	2,25±0,14	2,38±0,08	2,14±0,12	2,3±0,16	2,35±0,2	2,0±0,11
2	1,7±0,12	1,86±0,13	1,95±0,12	1,68±0,12	1,2±0,15	1,9±0,11	1,6±0,13	1,78±0,11	1,9±0,11
3	1,55±0,11	1,66±0,12*	1,82±0,13	1,52±0,15	0,64±0,13*	1,79±0,12	1,54±0,13	1,65±0,11*	1,80±0,12
4	1,09±0,11	1,14±0,12	1,32±011	0,95±0,15	0,59±0,12	1,28±012	1.0±0,11	1,24±0,13	1,30±013
5	0,59±0,13	0,73±0,13	1,25±0,15	0,5±0,11	0,3±0,13	1,10±0,12	0,6±0,12	0,78±0,13	1,20±0,12
6	0,36±0,11	0,43±0,11	0,8±0,11	0,35±0,12	0,1±0,07	0,6±0,12	0,35±0,13	0,45±0,12	0,7±0,11
7	0.27±0,09	0,1±0,05	0,4±0,10	0,25±0,1	0,04±0,05	0,2±0,11	0,22±0,1	0,1±0,08	0,38±0,11

Примечание: статистически достоверное различие в сравниваемых группах ($p<0,05$).

Квікс®

Гіпертонічний назальний спрей з водою Атлантичного океану

Сила океану перемагає нежить!

- Ефективно зменшує набряк носових ходів та усуває закладеність носа
- Активно очищує носову порожнину та навколоносові пазухи
- Зволожує слизову оболонку носа

САМОЛІКУВАННЯ МОЖЕ БУТИ ШКІДЛИВИМ ДЛЯ ВАШОГО ЗДОРОВ`Я

Представництво в Україні: 02098, Київ, вул. Березняківська, 29, тел.: (044) 494-3388, факс: (044) 494-3389

Реклама медичного виробу. Перед застосуванням медичного виробу проконсультуйтеся з лікарем та обов`язково ознайомтеся з інструкцією для застосування. Повна інформація про вироб медичного призначення міститься в інструкції для застосування.
Свідоцтво про державну реєстрацію № 9965/2012 від 03.12.2012 до 03.12.2015

BERLIN-CHEMIE
MENARINI

вое дыхание и обоняние (p<0,05) (рис.1, 2). Так, среднее значение во 2 группе симптома затруднения носового дыхания составило на 3 сутки 0,65±0,13 балла, в то время как в первой — 1,76 ±0,15 и третьей — 1,65±0,11 (p<0,05).

Степень нарушения обоняния на 3 сутки во второй группе в среднем составляла 0,62±0,10 балла против 1,63±0,13 у пациентов, получавших гипертонический раствор Квикс, и 1,59±0,12 у пациентов, получавших деконгестанты, что имело статистически достоверное различие (p<0,05).

Следует отметить, что нормализация носового дыхания у детей сопровождалась улучшением общего состояния, сна и аппетита.

Такие клинические симптомы, как ринорея и чихание, регрессировали с одинаковой частотой во всех исследуемых группах (рис. 3, 4).

При анализе риноскопического исследования учитывались наличие, выраженность отечности и гиперемии слизистой, количество и характер секрета в полости носа. В результате мониторинга риноскопической картины у больных всех групп отмечена положительная динамика уже в первые 3 дня наблюдения (табл. 3).

Средняя оценка гиперемии слизистой оболочки у детей 1-й группы на 3-й день наблюдения составила 1,55±0,11 балла против 1,52±0,15 во 2-группе и 1,54±0,13 в 3-й группе (p>0,05), количество отделяемого из носовых ходов — 1,79±0,12 против 1,82±0,13 и 1,80±0,12 соответственно (p>0,05).

Статистически достоверная (p<0,05) разница наблюдалась в динамике отечности носовых раковин у детей, получавших гипертонический раствор Квикс и назальные деконгестанты (0,64±0,13), с пациентами 1-й (1,66±0,12) и 3-й группы (1,65±0,11).

Важно отметить, что, начиная с 3-х суток лечения, большинство детей (14 пациентов), получавших в комплексном лечении ирригационную терапию гипертоническим раствором Квикс® и деконгестанты, полностью отказывались от применения сосудосуживающих капель.

В течение всего периода наблюдений не было зафиксировано осложнений, не отмечено побочных явлений, связанных с применением спрея Квикс. Переносимость оценивалась большинством больных (39 детей) как «хорошая» и «очень хорошая».

Выводы

1. Ирригационная терапия гипертоническим раствором Квикс, как моно-, так и в сочетании с назальными деконгестантами, способствует быстрому купированию у детей клинических симптомов ОР, возникшего на фоне ОРВИ.

2. Гипертонический раствор Квикс® позволяет уменьшить или исключить использование сосудосуживающих средств, тем самым предупредить развитие осложнений.

3. Спрей Квикс® не обладает системным действием, не вызывает привыкания и может использоваться длительно у детей разных возрастных групп.

4. Высокая терапевтическая эффективность, безопасность и удобство применения позволяют рекомендовать гипертонический раствор Квикс для широкого применения в педиатрии, отоларингологии и семейной медицине.

ЛИТЕРАТУРА

1. Лечение и профилактика острых респираторных инфекций у часто болеющих детей / Знаменская А. А., Фомина В. Л., Учайкин В. Ф. [и др.] // Лечащий врач. — 2011. — № 1. — С. 13—20.
2. Волосовец А. П. Острый инфекционный ринит у детей: вопросы профилактики и лечения / А. П. Волосовец, С. П. Кривопустов // Здоров'я України. (Педіатрія. Акушерство. Гінекологія). — 2010. — № 1. — С. 22—23.
3. .Кривопустов С. П. Острые риниты у детей / С. П. Кривопустов // Дитячий лікар. — 2009. — № 1. — С. 15—18.
4. Крамарев С. А. Лечение и профилактика гриппа и острых респираторных заболеваний у детей / С. А. Крамарев // Доктор. — 2006. — № 1. — С. 40—41.
5. Лыткина И. Н. Профилактика и лечение гриппа и острых респираторных вирусных инфекций среди эпидемиологически значимых групп населения / И. Н. Лыткина, Н. А. Малышев // Лечащий врач. — 2010. — № 10. — С. 66—69.
6. Карпова Е.П. Современные аспекты терапии и профилактики заболеваний верхних отделов дыхательных путей и уха у детей/ Е. П. Карпова, М. П. Божатова // Мед. совет. — 2008. — № 7—8.
7. Ершов Ф. И. Возможен ли контроль острых респираторных заболеваний у детей? / Ф. И. Ершов, Т. И. Гаращенко // Рос. ринол. — 1999. — № 2. — С. 20—28.
8. Карпова Е. П. Ринит в детском возрасте / Е. П. Карпова // Лечащий врач. — 2010. — № 1. — С. 34—39.
9. Радциг Е. Ю. Возрастные особенности течения и лечения ринита у детей грудного и раннего возраста / Е. Ю. Радциг // Педиатрия. — 2010. — Т. 89, № 4. — С. 96—101.
10. Современные возможности иммунопрофилактики острых респираторных инфекций у часто болеющих детей / Коровина Н. А., Заплатников А. Л., Леписева И. В. [и др.] // Педиатрич. фармакол. — 2008. — Т. 5, № 1. — С. 21—25.
11. Бизунков А. Б. Современный взгляд на лечебные возможности назальной ирригации / А. Б. Бизунков // Клин. иммунол. Аллергол. Инфектол. — 2011. — № 3. — С. 45—50.
12. Морозова С. В. Использование топических деконгестантов в лечении ринита / С. В. Морозова // Практика педиатра. — 2010, декабрь. — С. 24—29.
13. Пухлик С. М. Назальные деконгестанты — за и против / С. М. Пухлик // Здоров'я України. — 2009. — № 9/1 — С. 32—33.
14. Карпова Е. П. Ирригационная терапия аллергического ринита у детей / Е. П. Карпова, М. В. Соколова // Вестн. оториноларингол. — 2007. — № 5. — С. 54—56.
15. Tomooka Lance T. Clinical study and literature review of nasal irrigation / Tomooka Lance T. // The Laryngoscope. — 2000. — Vol. 110. — P. 1189—93.
16. Карпова Е. П. Ирригационная терапия гипертоническим раствором в педиатрической ринологии / Е. П. Карпова, Д. А. Тулупов // Consilium medicum // Педиатрия. — 2009. — № 3. — С. 28—31.
17. Богомильский М. Р. Сезонная ирригационная терапия как метод профилактики респираторных заболеваний в условиях мегаполиса у детей школьного возраста с патологией ЛОР-органов / М. Р. Богомильский, Т. И. Гаращенко // Рос. оториноларингол. — 2007. — № 5. — С. 47—9.
18. Talbot A. R. Mucociliary clearance and buffered hypertonic saline solution / A. R. Talbot, T. M. Herr, D. S. Parsons // Laringoscope. — 1997. — Vol. 107 (4). — P. 500—3.
19. Тулупов Д. А. Новый взгляд на профилактику и лечение хронического аденоидита у детей / Д. А. Тулупов, Е. П. Карпова, Е. А. Воропаева // Вестн. оториноларингол. — 2011. — № 1. — С. 66—9.
20. Treatment with hypertonic saline versus normal saline nasal wash of pediatric chronic sinusitis / Shoseyov D., Bibi H., Shai P. [et al.] // J. Allergy Clin. Immunol. — 1998. — Vol. 101 (5). — P. 602—5.

ОЦІНКА ЕФЕКТИВНОСТІ ІРИГАЦІЙНОЇ ТЕРАПІЇ В КОМПЛЕКСНОМУ ЛІКУВАННІ ГОСТРОГО РИНІТУ У ДІТЕЙ

В.В. Бережний, В.Г.Козачук, І.І. Рубан, Н.П. Глядєлова, А.І. Кірнос, В.В. Корнєва, В.А. Корольова, М.Р. Ліщинська
Національна медична академія післядипломної освіти ім. П.Л. Шупика, м. Київ, Україна
Міська дитяча клінічна лікарня №1, м. Київ, Україна

Мета: вивчити клінічну ефективність і безпечність гіпертонічного розчину Квікс у комплексній терапії гострого риніту у дітей.
Пацієнти і методи. Під спостереженням за період 2011–2012 рр. знаходились 62 дитини віком від 1 до 15 років з гострим ринітом на тлі гострої респіраторно-вірусної іинфекції. У 1-у групу було включено 22 (35,48%) дітей, які на тлі етіопатогенетичної терапії (противірусні, протизапальні препарати, муколітики, жарознижувальні засоби) отримували препарат Квікс. 20 (32,26%) хворих 2-ї групи отримували на тлі традиційного лікування Квікс і місцеві деконгестанти (альфа-2-адреноміметик). У 3-ю групу входили 20 (32,26%) пацієнтів, які застосовували базисну терапію і місцеві деконгестанти (альфа-2-адреноміметик).
Критеріями ефективності терапії були достовірне зменшення симптомів, тривалості захворювання і застосування місцевих деконгестантів, динаміка риноскопічної картини. Оцінку кожного симптому проводили за допомогою 3-бальної шкали: 0 — відсутність ознаки, 1 — мало виразна, 2 — помірно виразна, 3 — дуже виразна.
Результати. При первинному огляді стан захворювання середньої важкості виявлено у 33 (53,2%) дітей, легкий ступінь — у 29 (46,77%). Іригаційна терапія препаратом Квікс, як моно-, так і в поєднанні з назальними деконгестантами, сприяла швидкому купіруванню клінічних симптомів гострого риніту. Застосування гіпертонічного розчину Квікс дозволило зменшити застосування судинозвужувальних засобів і таким чином попередити розвиток ускладнень. Не виявлено побічної дії, пов'язаної із застосуванням спрея Квікс, усі пацієнти добре переносили препарат.
Висновки. Висока терапевтична еффективність, безпечність і зручність застосування дозволяють рекомендувати гіпертонічний розчин Квікс для широкого використання у педіатричній практиці.
Ключові слова: діти, гострий риніт, іригаційна терапія, Квікс®.

ESTIMATION OF EFFICIENCY OF IRRIGATION THERAPY IN THE COMPLEX TREATMENT OF ACUTE RHINITIS IN CHILDREN

V.V. Berezhnoi, V.G. Kozachuk, I.I. Ruban, N.P. Glyadelova, A.I. Kirnos, V.V. Korneva, V.A. Koroleva, M. Lischinskaya
P.L. Shupik National Medical Academy of Postgraduate Education, Kiev, Ukraine
City Children's Clinical Hospital № 1, Kyiv, Ukraine

Purpose: To investigate the clinical efficacy and safety of a hypertonic solution Kviks ® in the treatment of acute rhinitis in children.
Patients and methods. The 62 children aged from 1 year to 15 years with acute rhinitis in the setting of the acute respiratory viral infection for the period 2011–2012 were under observation. In the first group were included 22 children (35.48%) who are in the setting of the etiopathogenic therapy (antiviral, anti-inflammatory drugs, mucolytics, antipyretics) received Kviks®. The 20 patients (32.26%) of the 2nd group in the setting of the traditional treatment received Kviks® and local decongestants (alpha-2-adrenoceptor agonist). To the 3rd -group were included 20 (32.26%) of patients who had received standard treatment, and local decongestants (alpha-2-agonists).
The criteria for the effectiveness of therapy were significant reduction of symptoms, duration of the illness and the use of local decongestants, dynamics of rhynoscopic picture. Estimation of each symptom was performed using a 3-point scale: 0 — no sign, 1 — easily expressed, 2 — moderate, 3 — pronounced.
Results. At the initial examination condition was moderate in 33 (53.2%) children, mild — in 29 (46.77%). Irrigation therapy with Kviks ®, both mono-and in combination with nasal decongestants contributed to the rapid relief of clinical symptoms of acute rhinitis. The use of hypertonic saline Kviks ® allow reducing the use of vasoconstrictor agents and thus prevent the development of complications. There were no side effects associated with the use of Kviks ® spray, all patients had good tolerance of preparation.
Conclusions. The high therapeutic efficacy, safety and usability allow recommending Kviks® hypertonic solution for widespread application in pediatric practice.
Key words: children, acute rhinitis, irrigation therapy, Kviks.