

ПРИМЕНЕНИЕ ПРЕПАРАТА ЛАКТАЗЫ «МАМАЛАК» НА ФОНЕ ГРУДНОГО ВСКАРМЛИВАНИЯ У ДЕТЕЙ С КИШЕЧНЫМИ ИНФЕКЦИЯМИ

И.В. Солодова, О.Г. Иванько, И.В. Пащенко
Запорожский государственный медицинский университет

Цель: изучить возможности применения препарата лактазы («Мамалак») на фоне грудного вскармливания в комплексной терапии детей раннего возраста, которые переносят острую кишечную инфекцию.

Пациенты и методы. Группу наблюдения составили 46 детей в возрасте от 4 недель до 18 месяцев, поступивших в стационар с острой инфекционной диареей. С целью уменьшения содержания лактозы в пище в комплексную терапию была введена лактаза (препарат «Мамалак»). Детям назначали по 1/2 капсулы на кормление в 30 мл сцеженного грудного молока перед едой. Группу сравнения составили 15 детей в возрасте от 5 недель до 16 мес. с аналогичными клиническими характеристиками.

Результаты. Наблюдения показали достаточную клиническую эффективность и безопасность применения лактазы с целью лечения вторичной лактазной недостаточности. Использование заместительной ферментативной терапии лактазой («Мамалак») позволяет быстро улучшить самочувствие ребенка, ускорить его выздоровление и сохранить грудное вскармливание.

Выводы. Доказана клиническая эффективность и безопасность применения лактазы у детей для лечения вторичной лактазной недостаточности, осложняющей течение острой инфекционной диареи у детей раннего возраста.

Ключевые слова: острая кишечная инфекция, лактазная недостаточность, дети раннего возраста, грудное вскармливание, лактаза.

Введение

Нарушения функции пищеварения особенно часто встречаются в раннем детском возрасте [10,12,18]. Манифестация заболеваний в этом периоде нередко связана с изменением характера питания с переходом от лактоτροφного к гетеротрофному у младенца 1-го года жизни, что может быть использовано в дифференциальном диагнозе. Важно как можно быстрее выявить причину кишечной мальдигестии и мальабсорбции у детей первого года жизни, так как именно в этот период происходит наиболее интенсивный рост и быстро развиваются дистрофические изменения [4,13,20]. Характер диарейного синдрома позволяет сузить круг причин.

Так, ухудшение состояния ребенка в ближайшие 30 мин после приема молока или молочных продуктов с возникновением колик и урчания в животе, его вздутия, появления разжиженного стула (при этом возможно появление одного из симптомов или их комбинации) характерно для синдрома лактазной недостаточности [3,8,17]. Если подобные жалобы возникают после употребления разнообразных сладостей и фруктов, у ребенка возможно дисахаридазная недостаточность. Эти синдромы объясняются дефицитом ферментов щеточной каймы энтероцитов, осуществляющих гидролиз дисахаридов кишечного содержимого.

При введении в питание первых злаковых каш клинически манифестирует целиакия из-за непереносимости глютен- и глиадинсодержащих продуктов. Характерной особенностью этого заболевания являются дистрофические изменения слизистой оболочки кишечника.

Сохранение жидкого стула после перенесенной острой, а в современных условиях наиболее часто вирусной кишечной инфекции, является следствием избыточного роста бактерий в тонком кишечнике и развития постинфекционного синдрома «раздраженного кишечника» [2,17]. Назначение антибиотикотерапии у детей раннего возраста может осложняться развитием антибиотикоассоциированной диареи [21], которая нередко про-

должается и после их отмены, если развивается инфекция *Clostridium difficile*. Нарушения пищеварения на фоне стрессовых ситуаций, при избыточном введении в рацион детей фруктовых соков при дефиците потребления жиров, составляющих менее 30% суточной калорийности, определяют как функциональную диарею. Перечисленный выше далеко не полный перечень причин нарушений пищеварения требует от врача тщательного изучения анамнеза и анализа клинических проявлений болезни.

При дисахаридазной недостаточности и моносахаридазной мальабсорбции наблюдается пенистый из-за обильного газообразования, часто зеленого цвета с кислым запахом, стул [13]. Водянистая диарея может быть при инфекциях и паразитарных инвазиях, непереносимости белков коровьего молока, врожденной хлоридной диарее. Жирный жидкий стул — характерный признак экзокринной недостаточности поджелудочной железы при муковисцидозе, синдроме Швахмана–Даймонда и при целиакии.

Лактазная недостаточность — часто встречающаяся патология тонкой кишки, для которой характерно развитие синдрома осмотической диареи. Лактазную недостаточность подразделяют на первичную, или генетически детерминированную, и вторичную, приобретенную [4,12,16].

Первичная конституциональная лактазная недостаточность взрослых лиц широко распространена в мировой популяции. Тип наследования ее — аутосомно-доминантный. Проявляется она быстрым снижением активности лактазы, фермента энтероцита, осуществляющего гидролиз молочного сахара — лактозы в кишечнике, после окончания грудного вскармливания. Так, в Европе около 50% взрослого населения не переносят молоко. Среди коренного населения Африки, Америки и Юго-Восточной Азии частота лактазной недостаточности среди взрослых достигает 100%. Частота конституциональной лактазной недостаточности среди народов России различна и составляет среди русских 10–20%, у хантов и манси — 75%, у бурят — 50%.

Иногда встречается первичная лактазная недостаточность, проявляющая себя с рождения, наследуемая по аутосомно-рецессивному типу. Полный дефицит лактазы у этих больных сочетается с морфологически не измененными энтероцитами [19].

Иногда выделяют также вариант первичной транзиторной лактазной недостаточности у глубоко недоношенных детей вследствие функциональной незрелости их кишечника.

Клиника лактазной недостаточности зависит также и от содержания лактозы в пище [8,16,20]. Ферментация молока молочнокислыми бактериями снижает содержание лактозы в нем. Известны также смеси для лечебного питания с низким содержанием лактозы [1,11].

Основными клиническими проявлениями первичной лактазной недостаточности у маленьких детей являются рвота и диарея после каждого кормления грудным молоком, появившиеся с первых часов жизни; диарея, не поддающаяся купированию обычными средствами; тяжелое состояние ребенка с развитием экзико́за и гипогликемии; отсутствие активности лактазы в биоптатах слизистой тонкого кишечника. У данной категории больных в кале при кормлении грудным молоком определяется большое количество молочного сахара (лактозы).

Вторичная лактазная недостаточность, которая никогда не бывает полной, обусловлена снижением активности лактазы за счет повреждения энтероцита в результате заболеваний кишечника [8,12,13]. Высокая частота (80–90% всех наблюдений) распространенности вторичной лактазной недостаточности у маленьких детей объясняется нарушениями ферментативной активности энтероцита на фоне действия инфекционного фактора. Постинфекционные изменения кишечника универсальны и характеризуются снижением скорости миграции вновь образующихся энтероцитов на вершину кишечной ворсинки с замедлением их дифференцировки и созревания [2]. Установлено, что после кишечной инфекции полное восстановление лактазной активности эпителия тонкого кишечника в среднем происходит только через год.

Основными клиническими проявлениями вторичной, нередко частичной, лактазной недостаточности являются разжиженный (может быть водянистым), пенистый стул с характерным кислым «бродильным» запахом; кишечные колики, связанные с метеоризмом, урчание в животе после кормления. Клиника заболевания у каждого ребенка индивидуальна, иногда имеются только отдельные симптомы, но всегда прослеживается связь клинической картины с перенесенной кишечной инфекцией и с развившейся непереносимостью молока — как грудного, так и молочных смесей, содержащих лактозу [4,8].

Патогенетические аспекты развития вторичной лактазной недостаточности достаточно сложны. Вирусы, бактерии, токсины повреждают структуру эпителия кишечника, резко снижая активность преформированных в них ферментов. Нарушается гидролиз лактозы грудного молока, которая задерживается в кишечном содержимом, повышается осмотическое давление, возрастает объем содержимого толстой кишки, вследствие чего нарушается реабсорбция воды и электролитов из просвета кишечника. Синдром мальабсорбции приводит к ухудшению пищеварения, затягивает процессы репарации в кишечнике [2].

Диагноз лактазной недостаточности может быть установлен на основании характерной клинической картины заболевания и подтверждается дополнительными методами обследования. Выясняя генеалогический анамнез семьи, необходимо уточнить переносимость молока всеми

членами семьи. При отсутствии возможности лабораторного подтверждения диагноза необходимо проанализировать характер питания ребенка и, особенно, результаты диетотерапии. При назначении безлактозной диеты обычно отмечают уменьшение диспептических симптомов [10,14].

Определение общего содержания углеводов в стуле (например, проба Бенедикта) позволяет уточнить общую способность ребенка усваивать углеводы и заподозрить лактазную недостаточность. Ограничением применения метода является то обстоятельство, что при проведении исследования пациент должен получать адекватное количество лактозы в питании, иначе результат теста может оказаться ложноотрицательным. При использовании данного метода нельзя определить вариант дисахаридазной недостаточности, если он не дополняется проведением дифференциальной хроматографии углеводов копрофильтратом. Концентрация углеводов в кале грудных детей до 0,25% при обычной диете расценивается как нормальная, а от 0,25% до 0,5% — как пограничная. При увеличении концентрации углеводов в кале выше 0,5% проба считается положительной, что свидетельствует о мальабсорбции углеводов. У здоровых детей старше года углеводов в кале обычно не определяются.

Исследование содержания водорода в выдыхаемом воздухе позволяет на высоком доказательном уровне диагностировать лактазную недостаточность [6,15]. Определять концентрацию газов целесообразно после дозированной пищевой нагрузки лактозой из расчета 1 г/кг массы тела, но не более 50 г. Диагностически значимым для лактазной недостаточности считается существенное повышение концентрации водорода в выдыхаемом воздухе. У детей грудного возраста ограничениями метода служат трудности сбора выдыхаемого воздуха [6].

Определение активности лактазы в биоптатах слизистой оболочки тонкой кишки является «золотым стандартом» диагностики лактазной недостаточности, однако инвазивность, сложность и высокая стоимость метода ограничивают его применение в повседневной практике. На результаты исследования влияет также место взятия биоптата (из двенадцатиперстной или тощей кишки). При вторичной лактазной недостаточности снижение активности фермента может значительно варьировать, поэтому необходимо проводить биопсию нескольких участков слизистой оболочки.

Основным методом лечения лактазной недостаточности считают диетотерапию [7,11,14]. Снизить количество лактозы в диете можно исключив употребление содержащих лактозу продуктов и, в первую очередь, цельного молока. Эта рекомендация вполне приемлема для взрослых и детей старшего возраста с конституциональной лактазной недостаточностью взрослого типа. С высокой эффективностью рекомендации воздержаться от употребления цельного молока традиционно используют и при предполагаемой вторичной лактазной недостаточности у детей-реконвалесцентов после острых кишечных инфекций.

Формирование вторичной частичной транзиторной лактазной недостаточности при острых кишечных инфекциях встречается у детей первых месяцев жизни достаточно часто [2,17], в том числе и у младенцев, вскармливаемых только грудным молоком. Накопление лактазы в просвете кишечника при острых кишечных инфекциях выступает дополнительным патогенетическим фактором, когда на фоне инфекционной секреторной диареи, связанной с выходом ионов натрия в просвет кишечника через нарушенные межклеточные контакты энтероцитов, присоединяется осмотическая диарея, обусловленная накоп-

лением осмоллярно активных субстанций — дисахаридов в просвете кишечника вследствие энтероцитарной дисфункции. Частота ее возникновения зависит от тяжести заболевания, свойств его возбудителя, степени повреждения кишечной стенки, длительности антибактериальной терапии и наблюдается у 40–60% пациентов.

В грудном возрасте проблема коррекции диеты при лактазной недостаточности является достаточно сложной. Если ребенок находится на естественном вскармливании, то рекомендации уменьшить количество грудного молока и тем более отказаться от него, являются неприемлемыми с этической и биологической точек зрения. В этом случае использование препаратов лактазы как ферментативной терапевтической добавки к пище представляется весьма обнадеживающим способом решения проблемы [10,14]. На мировых фармацевтических рынках имеются препараты лактазы. Врачами разных специальностей накоплен определенный опыт их использования.

В Украине делаются лишь первые шаги в освоении этого вида терапии. Так, в фармацевтической сети недавно появился препарат лактазы «Мамалак», 1 капсула которого содержит 3000 МЕ лактазы. При применении препарата «Мамалак» у грудных детей рекомендуется смешивать содержимое капсул со сцеженным грудным молоком (20–50 мл) для субстратной активации фермента в течение нескольких минут. После того, как это ферментированное грудное молоко дано ребенку, он докармливается непосредственно грудью или из бутылочки. Предполагается, что дальнейшая ферментация (расщепление лактозы ферментом) продолжается в желудке и двенадцатиперстной кишке ребенка. Рекомендуемая доза лактазы — 1/4–1/2 капсулы препарата «Мамалак» на одно кормление. Суточная доза лактазы «Мамалак» составляет для грудных детей от 1 до 4 капсул в зависимости от степени выраженности ферментативной недостаточности.

Целью нашего исследования стала попытка оценить эффективность применения лактазы препарата «Мамалак» (National Enzyme Company, Inc., США) на фоне грудного вскармливания в комплексной терапии детей раннего возраста, которые переносят острую кишечную инфекцию (ОКИ).

Материал и методы исследования

Исследование проводили на базе диагностического инфекционно-боксованного отделения 5 детской больницы г. Запорожья (главный врач — Е.И. Токар). Группу наблюдения составили 46 (100%) детей в возрасте от 4 недель до 18 месяцев (33 (72,5%) ребенка были в возрасте до 1 года), поступивших в стационар с острой инфекционной диареей. Мальчиков было 24 (52,5%), девочек — 22 (47,5%). Госпитализирован в первые сутки от начала заболевания 31 (67,5%) ребенок, во вторые сутки — 7 (15%), на третьи сутки и позже — 8 (17,5%). У подавляющего большинства детей при сборе анамнеза обнаружены факторы, способствующие возникновению ОКИ — междугородние переезды, контакт с больными детьми (чаще сибсами), заглатывание воды при купании, диетические погрешности и т.д. У трети больных ранее отмечались разной степени выраженности жалобы на кишечные колики, беспокойство при кормлении, периодически жидкий водянистый стул с момента рождения.

30 (65%) детей поступили в стационар в среднетяжелом состоянии с эксикозом I ст., 16 (35%) — с эксикозом II ст. Начальным проявлением заболевания у всех больных было повышение температуры до 38°С и выше и жидкий стул, что служило объективными инкриминирующи-

ми признаками кишечной инфекции. Жидкий обильный водянистый стул в первые сутки наблюдения характеризовался частотой до 5 раз/сут. у 16 (35%) больных; от 6 до 10 раз/сут. — у 26 (57,5%); свыше 10 раз/сут. — у 4 (7,5%). Патологические примеси в кале (слизь, зелень) визуально определялись у 39 (85%) младенцев. У 3 детей наблюдали прожилки крови в стуле.

В копроцитограмме в день поступления отмечались различной степени выраженности нарушения в виде увеличения содержания жирных кислот, нейтрального жира, йодофильной флоры. Безусловные бактериальные патогены кишечных инфекций (сальмонеллы, ишерихии, шигеллы и проч.) ни у одного из больных не были выделены, во время как позитивные иммуноферментные тесты на ротавирусы зарегистрированы у 23 (50%) больных. Детям назначались стандартные средства терапии: оральное и/или парентеральное введение глюкозосолевых растворов, антибактериальные средства, энтеросорбенты и пробиотики.

С целью уменьшения содержания лактозы в пище детей в комплексную терапию была введена лактаза (препарат «Мамалак», капсулы 3000 МЕ). Детям назначали по 1/2 капсулы на кормление в 30 мл сцеженного грудного молока перед едой. Динамику состояния оценивали в течение 9–10 суток пребывания в стационаре.

Группу сравнения составили 15 (100%) детей в возрасте от 5 недель до 16 мес., 8 (53%) мальчиков и 7 (47%) девочек; до 1 года — 10 (67%) детей. Их клиническая характеристика соответствовала детям группы наблюдения. Так, в первый день болезни в стационар попали 9 (60%), на 2–3 сутки — 4 (27%), позже — 2 (13%). У 6 (40%) детей жалобы на кишечные колики, беспокойство при кормлении, жидкий водянистый кал отмечались с момента рождения в разной степени выраженности. Дети поступили в стационар в среднетяжелом состоянии с умеренно выраженными симптомами интоксикации (беспокойство, слабость, вялость, снижение аппетита и др.), развитием эксикоза I ст. у 10 больных (67%), II ст. — у 5 (33%). Начальными проявлениями заболевания было повышение температуры до фебрильных цифр у 14 (93%), а также у всех больных имел место обильный водянистый стул с частотой до 5 раз/сут. у 6 (40%); от 6 до 10 раз/сут. — у 8 (53%); свыше 10 раз/сут. — у 1 (7%). Патологические примеси в кале (слизь, зелень) визуально определялись у 14 (93%). У 1 ребенка наблюдались прожилки крови. В копроцитограмме отмечались различной степени выраженности нарушения, свойственные в равной степени и больным группы наблюдения: жирные кислоты, нейтральный жир, йодофильная флора. У 9 (60%) детей микроскопически в стуле выявлялись лейкоциты и эритроциты. Дети, включенные в группу сравнения, получали стандартную терапию, рекомендуемую для лечения ОКИ, но не получали ферментный препарат «Мамалак».

Динамику нормализации пищеварения в группах больных оценивали на 1, 3, 5, 7 и 9-й дни от начала наблюдения.

Результаты исследования и их обсуждение

Сравнительная оценка результатов наблюдений детей показала существенные различия в группах. Так, в группе детей, которым назначалась лактаза, наблюдали более быстрое купирование диарейного синдрома ($p < 0,05$), соответственно, средняя длительность диарейного синдрома в группе наблюдения составила $3,1 \pm 0,8$ дня, а в контрольной группе $5,7 \pm 1,4$ дня.

К концу 2-х суток у 24 (52%) детей, получавших ферментированное лактазой грудное молоко, отмечали исчезновение водянистой диареи. Кратность стула снижалась с $8,3 \pm 0,6$

Ферменти лактази

усувають **ОСНОВНУ ПРИЧИНУ** колік



- Фермент лактаза внесений в "Уніфікований клінічний протокол медичної допомоги дітям із захворюваннями органів травлення"* в якості медикаментозного лікування кишкових кольок у дітей.
- Фермент лактази зменшує вираженість метеоризму і кишкових кольок на 2-4 добу**.
- Ферменти лактази – усувають основну причину кольок.
- Ферменти лактази – зберігають грудне вигодовування дітей.



*Наказ МОЗ України від 29.01.2013 р. № 59 "Уніфіковані клінічні протоколи медичної допомоги дітям із захворюваннями органів травлення"

**Проблемні питання перебігу та лікування лактазної недостатності у дітей раннього віку /О.Г. Шадрін, Т.Л. Марушко, В.П. Місник, В.М. Фисун, К.Р. Марушко // "Современная педиатрия", №6, 2011.

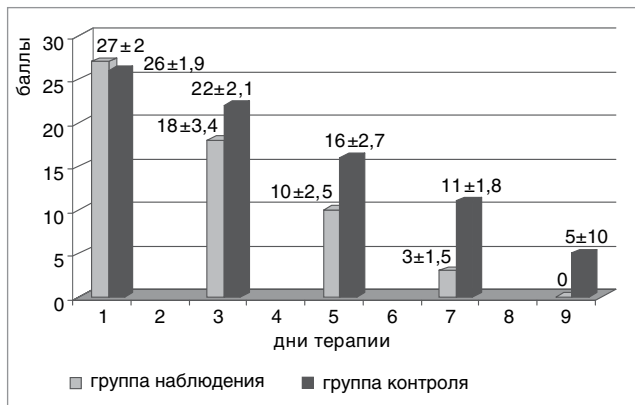


Рис. Динамика балльной оценки тяжести клинических симптомов ОКИ в группах детей, получавших в комплексной терапии лактазу, и в группе контроля

до $4,2 \pm 0,5$ раза в сутки, резко уменьшался объем воды в кале. На 5 сутки восстановление нормальной моторики желудочно-кишечного тракта проявлялось полным прекращением рвоты, значительным уменьшением частоты срыгиваний и их интенсивности; у 38 (83%) детей наблюдали уменьшение метеоризма и «урчания» в животе. Через 7 дней терапии диарейный синдром был полностью купирован у всех больных. Лишь у 2 детей сохранялся небольшой метеоризм.

У детей контрольной группы к концу 2-х суток по-прежнему сохранялась водянистая диарея. Кратность стула снизилась до 4-х лишь на 5 сутки у 11 (75%) детей, рвота полностью прекращалась на 5 сутки, хотя периодические срыгивания и метеоризм сохранялись у многих

больных до 7–8 дня терапии. Диарейный синдром был купирован у всех больных лишь на 9–10 сутки. Однако у 5 детей и в это время еще сохранялись метеоризм, кишечные колики и беспокойный сон.

Для более точной оценки состояния ребенка в период пребывания в стационаре матери детей фиксировали в течение суток наиболее значимые клинические проявления болезни: кратность дефекаций и характер стула, его объем, частоту кишечных колик, проявления метеоризма и интенсивность «урчание» в живота, а также сон, поведение у груди и аппетит ребенка. Выраженность симптомов оценивали по психофизической шкале максимально в 4 балла и минимально в 0 баллов. Сравнительная динамика выраженности симптомов ОКИ в группе наблюдения и в контрольной группе больных в балльных оценках на 1, 3, 5, 7 и 9 сутки лечения представлена на рисунке.

Выводы

Наблюдения показали достаточную клиническую эффективность применения лактазы с целью лечения вторичной лактазной недостаточности, осложняющей течение острой инфекционной диареи у детей раннего возраста. Использование заместительной ферментативной терапии лактазой позволяет быстро улучшить самочувствие ребенка и ускорить его выздоровление. Препарат «Мамалак» показал хорошую переносимость, ни в одном случае не было отмечено развития побочных реакций. Самым важным достоинством предпринятой терапии, по нашему мнению, является возможность полностью сохранить грудное вскармливание, так необходимое ребенку во время острого инфекционного заболевания кишечника, чего неукоснительно требуют рекомендации ВОЗ.

ЛИТЕРАТУРА

- Абрамова Т. В. Терапия лактазной недостаточности у детей первых месяцев жизни / Т. В. Абрамова // Лечащий врач. — 2009. — № 1.
- Вторичная лактазная недостаточность в клинике ротавирусных кишечных инфекций у детей / Халиуллина С. В., Анохина В. А., Гутор И. А. [и др.] // Практич. медицина. — 2010. — № 6 (45). — С. 110–112.
- Зиатдинова Н. В. Лактазная недостаточность у детей / Н. В. Зиатдинова, Р. А. Файзуллина // Практич. медицина. — 2010. — № 3 (42). — С. 44–47.
- Корниенко Е. А. Лактазная недостаточность у детей раннего возраста / Е. А. Корниенко, Н. И. Митрофанова, Л. В. Ларченкова // Вопр. совр. педиатрии. — 2006. — Т. 5, № 4. — С. 38–42.
- Марушко Ю. В. Проблема кишечных колик та лактазна недостатність у дітей / Ю. В. Марушко, Т. В. Іовіца, М. А. Аль-Наджар // Совр. педиатрия. — 2012. — № 2 (42). — С. 114–119.
- Марушко Ю. В. Водневий дихальний тест у діагностиці лактазної недостатності у дітей грудного віку / Ю. В. Марушко, Т. В. Іовіца, М. А. Аль-Наджар // Совр. педиатрия. — 2012. — № 4 (44). — С. 1–4.
- Мисник В. П. Непереносимость лактозы. Современные принципы патогенетической терапии / В. П. Мисник // Therapia. — 2007. — № 12. — С. 60–64.
- Мухина Ю. Г. Современные аспекты проблемы лактазной недостаточности у детей раннего возраста / Ю. Г. Мухина, А. И. Чубарова, В. П. Гераскина // Вопр. детской диетол. — 2003. — № 1 (1). — С. 50–56.
- Национальная стратегия вскармливания детей первого года жизни. Лечебное питание при непереносимости углеводов и целиакии / Боровик Т. Э., Росланцева Е. А., Яцык Г. В. [и др.] // Практика педиатра. — 2009. — № 2. — С. 10–13.
- Проблемні питання перебігу та терапії лактазної недостатності у дітей раннього віку / Шадрин О. Г., Марушко Т. Л., Місник В. П. [та ін.] // Совр. педиатрия. — 2011. — № 6. — С. 157–161.
- Стан лактазної недостатності у дітей раннього віку в Україні / Іванько О. Г., Пашенко І. В., Круть О. С. [та ін.] // ПАГ. — 2007. — № 4. — С. 87.
- Усенко Д. В. Лактазная недостаточность у детей / Д. В. Усенко, А. В. Горелов // Педиатрия. — 2009. — № 1. — С. 33–36.
- Хавкин А. И. Лактазная недостаточность / А. И. Хавкин, Н. С. Жигарева // Гастроэнтерол. — 2009. — № 1. — С. 78–82.
- Эффективность применения ферментотерапии и диетотерапии при лактазной недостаточности у новорожденных / Чубарова А. И., Гераскина В. П., Кыштымов М. В. [и др.] // Вопр. детской диетол. — 2003. — Т. 1, № 4. — С. 21–24.
- Casellas F. Applicability of short hydrogen breath test for screening of lactose malabsorption / F. Casellas, J. R. Malagelada // Dig Dis Sci. — 2003. — Vol. 48. — P. 1333–1338.
- Heyman M. B. Lactose intolerance in infants, children and adolescents / M. B. Heyman // Pediatrics. — 2006. — Vol. 118 (3). — P. 1279–86.
- Kanabar D. J. Improvement of symptoms in infant colic following reduction of lactose load with lactase / D. J. Kanabar // Journal of Human Nutrition and Dietetics. — 2001. — Vol. 14. — P. 359–363.
- Lactase Deficiency: Not More Common in Pediatric Patients With Inflammatory Bowel Disease Than in Patients With Chronic Abdominal Pain / Pfefferkorn M., Fitzgerald J., Croffie J. [et al.] // J. of Pediatric Gastroenterology & Nutrition. — 2002. — Vol. 35 (3). — P. 339–343.
- Sibley E. Genetic variation and lactose intolerance / E. Sibley // Am. J. of Pharmacogenomics. — 2004. — Vol. 4 (4). — P. 239–245.

20. Sterch E. S. Biogenesis of intestinal lactase-phlorizin hydrolase in adults with lactose intolerance. Evidence for reduced biosynthesis and slowed-down maturation in enterocytes / E. S. Sterch, P. R. Mills, J. A. Fransen // Journal of Clinical Investigation. — 1990. — Vol. 86. — P. 1329—1337.
21. Treatment of Infectious Mastitis during Lactation: Antibiotics versus Oral Administration of Lactobacilli Isolated from Breast Milk / Arroyo R., Martin V., Maldonado A. [et al.] // Clin. Infect. Dis. — 2010. — Vol. 50 (12). — P. 1551—1558.

ЗАСТОСУВАННЯ ПРЕПАРАТУ ЛАКТАЗИ «МАМАЛАК» НА ТЛІ ГРУДНОГО ВИГОДОВУВАННЯ У ДІТЕЙ З КИШКОВИМИ ІНФЕКЦІЯМИ

I.V. Solodova, O.G. Ivan'ko, I.V. Pashchenko

Запорізький державний медичний університет, Україна

Мета: вивчити можливості застосування препарату лактази («Мамалак») на тлі грудного вигодовування у комплексній терапії дітей раннього віку, що переносять гостру кишкову інфекцію.

Пацієнти і методи. Групу спостереження склали 46 дітей віком від 4 тижнів до 18 місяців, що поступили в стаціонар з гострою інфекційною діареєю. З метою зменшення вмісту лактози у їжі в комплексну терапію була введена лактаза (препарат «Мамалак»). Дітям призначали по 1/2 капсули на годування у 30 мл зцідженного грудного молока перед їжею. Групу порівняння склали 15 дітей віком від 5 тижнів до 16 місяців з аналогічними клінічними характеристиками.

Результати. Спостереження показали достатню клінічну ефективність та безпечність застосування лактази з метою лікування вторинної лактазної недостатності. Використання замісної ферментативної терапії лактазою («Мамалак») дозволяє швидко покращити стан дитини, прискорити її одужання та зберегти грудне вигодовування.

Висновки. Доведена клінічна ефективність та безпечність застосування лактази у дітей для лікування вторинної лактазної недостатності, що ускладнює перебіг гострої інфекційної діареї у дітей раннього віку.

Ключові слова: гостра кишкова інфекція, лактазна недостатність, діти раннього віку, грудне вигодовування, лактаза.

APPLICATION OF LACTASE «MAMALAK» DURING THE BREASTFEEDING IN CHILDREN WITH INTESTINAL INFECTIONS

I.V. Solodova, O.G. Ivan'ko, I.V. Pashchenko

Zaporizhya State Medical University, Ukraine

Purpose: To study the ability of the use of lactase («Mamalak») during the breastfeeding in the complex treatment of infants with an acute intestinal infection.

Patients and methods. To the observation group were included 46 children aged from 4 weeks to 18 months, hospitalized with an acute infectious diarrhea. In order to reduce the lactose content in food in the complex therapy was introduced lactase («Mamalak» preparation). For children was administered 1/2 of the capsule on the feeding in 30 ml of expressed breast milk before eating. The comparison group consisted of 15 children aged from 5 weeks to 16 months with similar clinical characteristics.

Results. Observations had shown sufficient clinical efficacy and safety of lactase application with the aim of treatment of the secondary lactase deficiency. The use of enzyme replacement therapy by lactase («Mamalak») allows quickly improve the health of the child, to accelerate his recovery and maintain breastfeeding.

Conclusions. Clinical efficacy and safety of lactase in children for the treatment of secondary lactase deficiency which is complicating the course of acute infectious diarrhea in infants is proved.

Key words: acute intestinal infection, lactase deficiency, infants, breastfeeding, lactase.