

## Ф.А. Марданлы, И.Г. Исаев, А.А. Насирли

# Заболееваемость злокачественными новообразованиями детей в Азербайджанской Республике в 2013 году

Национальный центр онкологии, г. Баку, Республика Азербайджан

SOVREMENNAYA PEDIATRIYA. 2014. 7(63):124–125

*Целью настоящей работы явилось изучение эпидемической ситуации относительно заболееваемости злокачественными новообразованиями у лиц возрастной группы 0–17 лет в Азербайджанской Республике в 2013 году. Исследования показали, что злокачественные новообразования в детском возрасте не являются редкой патологией. Ведущей нозологической формой у лиц обоего пола являются заболевания лимфоидной и кроветворной тканей (60,0% и 52,0%). Экстенсивный показатель у детей был относительно невысок (1,4%). Стандартизованный показатель, независимо от возраста, у мальчиков был в 1,4 раза выше, чем у девочек. Результаты исследования подтверждают необходимость дальнейшего изучения проблемы детской онкологии.*

**Ключевые слова:** дети, злокачественное новообразование, экстенсивный показатель, стандартизованный показатель.

### Введение

Интерес к проблеме детской онкологии в последние годы не случаен и обусловлен, в первую очередь, тем, что в экономически развитых странах злокачественные заболевания занимают одно из первых мест в структуре смертности детей в возрасте старше года.

Несмотря на небольшую частоту (в сравнении с заболееваемостью взрослых), злокачественные новообразования у детей обладают рядом особенностей. По данным ряда авторов существующих регистров опухолей, у детей основными нозологическими формами являются гемобласты, затем новообразования центральной нервной системы, костей, мягких тканей и т.д. [2].

Целью настоящей работы явилось изучение эпидемиологической ситуации относительно заболееваемости злокачественными новообразованиями у лиц возрастной группы 0–17 лет в Азербайджанской Республике в 2013 году.

### Материал и методы исследований

Для оценки эпидемиологической ситуации были проведены нижеследующие статистические расчеты: показатель экстенсивности и интенсивности, коэффициент пораженности и агрессивности, общий показатель смертности и коэффициент летальности.

Стандартизованный по возрасту и полу показатель заболееваемости был произведен непрямой метод. Данный метод позволяет определить число ожидаемых случаев при условии, что по возрастные показатели в стандартной популяции совпадают с соответствующими показателями среди населения.

Расчеты произведены по методикам, предложенным ВОЗ для изучения количественной оценки состояния здоровья и болезни [1].

### Результаты исследования и их обсуждение

В структуре заболееваемости злокачественными новообразованиями величина экстенсивного показателя

у детей (0–17 лет) относительно невысока и составляла в 2013 г. 1,4%. При этом у лиц мужского пола она была выше, чем у лиц женского (1,8% и 1,1% соответственно).

В табл. 1 представлены экстенсивные и интенсивные показатели заболееваемости основными формами злокачественных новообразований у детей. Как видно из таблицы, ведущей нозологической формой, как у мальчиков, так и у девочек, являются заболевания лимфоидной и кроветворной тканей (60,0% и 52,0%), величина интенсивного показателя которых составила 5,9<sup>0/0000</sup> и 5,1<sup>0/0000</sup> соответственно.

Аналогичная картина была получена и при расчете показателя пораженности. Так, если данный показатель составил у детей женского пола 8,6<sup>0/0000</sup>, то для мужского пола он был выше в 1,7 раза и составил 14,7<sup>0/0000</sup>.

Следует отметить сравнительно низкие уровни показателей смертности. Так, если величина общего коэффициента смертности у лиц мужского пола составила 0,02, то для женского пола — 0,003 (из расчета на 1 тыс. населения). Аналогичная картина была отмечена и при расчете коэффициента летальности (6,2% и 4,0% соответственно).

В табл. 2 представлены стандартизованные по возрасту показатели заболееваемости злокачественными новообразованиями в возрастной группе 0–17 лет. Как видно из таблицы, у лиц мужского пола отмечается подъем уровня заболееваемости, начиная с возрастной группы 0–4 года до возрастной группы 10–13 лет (0,9<sup>0/0000</sup> против 2,1<sup>0/0000</sup> соответственно), а затем отмечается резкий спад в возрастной группе 14 лет (0,4<sup>0/0000</sup>) с небольшим подъемом уровня заболееваемости в возрастной группе 15–17 лет (0,9<sup>0/0000</sup>).

Несколько иная картина была отмечена у лиц женского пола. Были выявлены две возрастные группы с наиболее высокими уровнями величин стандартизованного показателя — 0–4 года и 15–17 лет (1,1<sup>0/0000</sup>). В промежуточных возрастных группах величина стандартизованного показателя была относительно стабильна и варьировала в диапазоне 0,6–0,7<sup>0/0000</sup>.

Таблица 1

**Заболееваемость основными формами злокачественных новообразований у детей 0–17 лет**

Нозология	Код (С)	Экстенсивный показатель (%)		Интенсивный показатель (на 100 тыс. нас.)	
		Муж.	Жен.	Муж.	Жен.
Всего злокачественных новообразований		100	100	5,9	5,1
Злокачественные новообразования лимфоидной и кроветворной тканей	С81-С96	60,0	52,0	3,5	2,2
Злокачественные новообразования костей и суставных хрящей	С 40-41	7,7	20,0	0,7	0,8
Злокачественные новообразования головного мозга и других отделов ЦНС	С71, С72	7,7	8,0	0,7	0,3

Таблица 2

**Стандартизованный по возрасту и полу показатель заболеваемости злокачественными новообразованиями в возрастной группе 0–17 лет в Азербайджанской Республике за 2013 г.**

Возраст	Численность населения (абс.)		Количество первичных больных (абс.)		Интенсивный показатель (на 100 тыс. нас.)		Средний стандарт	Стандартизованный показатель	
	Муж.	Жен.	Муж.	Жен.	Муж.	Жен.		Муж.	Жен.
0–4	447709	385116	13	13	2,9	3,4	32682,5	0,9	1,1
5–9	341065	297240	21	8	6,1	2,7	25048,9	1,5	0,7
10–13	273474	239793	29	8	10,6	3,3	20142,2	2,1	0,7
14	71220	63024	5	7	7,0	11,1	5268,2	0,4	0,6
15–17	225385	204201	12	14	5,3	6,8	16858,2	0,9	1,1
Σ	1358853	1189374	80	50	5,9	5,1	100000	5,8	4,2

В целом, независимо от возраста, у детей мужского пола величина стандартизованного показателя заболеваемости была в 1,4 раза выше, чем у детей женского пола (5,8<sup>0</sup>/0000 против 4,2<sup>0</sup>/0000 соответственно).

Известно, что одним из критериев контроля качества онкологической помощи населению служит индекс достоверности учета, отражающий, с одной стороны, уровень выявляемости и учета, с другой — достижения в лечении и снижение смертности. Проведенный статистический анализ позволил установить относительно невысокие его уровни. Так, если у лиц мужского пола данная величина составила 0,3, то для лиц женского пола — 0,06.

Таким образом, заболевания злокачественными новообразованиями среди детей на являются такой уж редкой патологией, что, в свою очередь, подтверждает необходимость более углубленного анализа в эпидемио-

логии злокачественных новообразований среди детского населения.

**Выводы**

1. Установлены относительно невысокие уровни экстенсивного показателя у детей (1,4%), причем у лиц мужского пола она была выше, чем у лиц женского пола (1,8% против 1,1% соответственно).

2. Ведущей нозологической формой, как у мальчиков, так и у девочек, явились заболевания лимфоидной и кроветворной тканей, интенсивный показатель которых составил 5,9<sup>0</sup>/0000 и 5,1<sup>0</sup>/0000 соответственно.

3. Стандартизованный показатель, независимо от возраста, у мальчиков был в 1,4 раза выше, чем у девочек.

4. Коэффициент агрессивности составил для лиц мужского пола 0,3, а для лиц женского пола — 0,06.

**ЛИТЕРАТУРА**

1. Биглхлор Р. Основы эпидемиологии / Р. Биглхлор, Р. Бонита, Т. Кьельстрем. — Женева : ВОЗ, 1994. — С. 17–42.
2. Детская онкология. Национальное руководство / под ред. М. Д. Алиева, В. Г. Полякова, Г. Л. Менткевича, С. А. Маяковой. — М. : Издательская группа РОНЦ, 2012. — 684 с. — (Практическая медицина).

**Захворюваність злоякісними новоутвореннями у дітей в Азербайджанській Республіці у 2013 році**

**Ф.А. Марданлі, І.Г. Ісаєв, А.А. Насирлі**

Національний центр онкології, м. Баку, Азербайджан

Метою роботи було вивчення епідемічної ситуації щодо захворюваності на злоякісні новоутворення в осіб вікової групи 0–17 років в Азербайджанській Республіці у 2013 році. Дослідження показали, що злоякісні новоутворення у дитячому віці не є рідкісною патологією. Провідною нозологічною формою в осіб обох статей є захворювання лімфоїдної і кроветворної тканин (60,0% і 52,0%). Екстенсивний показник у дітей був відносно невисоким (1,4%). Стандартизований показник, незалежно від віку, у хлопчиків був у 1,4 разу вищим, ніж у дівчаток. Результати дослідження підтверджують необхідність подальшого вивчення проблеми дитячої онкології.

**Ключові слова:** діти, злоякісне новоутворення, екстенсивний показник, стандартизований показник.

SOVREMENNAYA PEDIATRIYA. 2014. 7(63):124–125

**The incidence of malignant neoplasms in children in the Republic of Azerbaijan in 2013 year**

**F.A. Mardanlı, I.G. Isaev, A.A. Nasirli**

National Cancer Center, Baku, Republic of Azerbaijan

The aim of this work was to study the epidemiological situation regarding the incidence of malignant neoplasms in patients of the age group 0–17 years in the Republic of Azerbaijan in 2013 year. Studies have shown that malignant neoplasms in childhood are not a rare disease. Leading nosological form of both sexes are diseases of the lymphoid and hematopoietic tissues (60.0% and 52.0%). Extensive indicator in children was relatively low (1.4%). Standardized, regardless of age in boys was 1.4 times higher than in girls. The results of study confirm the need of further examination of the problem of pediatric oncology.

**Key words:** children, malignant neoplasm, extensive index, standardized measure.

**Сведения об авторах:**

**Марданлы Фуад Алиовсат оглы** — доктор наук, проф., зав. отделением эпидемиологии и статистики злокачественных новообразований Национального центра онкологии Министерства Здравоохранения Азербайджанской Республики, AZ1011, Азербайджан, г. Баку, ул. Зардаби, 79Б.

**Исаев Иса Гусейн оглы** — доктор наук, проф., зав. отделением лучевой терапии Национального центра онкологии Министерства Здравоохранения Азербайджанской Республики, AZ1011, Азербайджан, г. Баку, ул. Зардаби, 79Б

**Насирли Асиф Акиф оглы** — зав. отделением детской радиологии Национального центра онкологии Министерства Здравоохранения Азербайджанской Республики, AZ1011, Азербайджан, г. Баку, ул. Зардаби, 79Б.

Статья поступила в редакцию 12.11.2014 г.

**Л.В. Костюченко**

## Сімейний випадок синдрому Ніймегена, ускладненого EBV-лімфопрولیферативним синдромом та лімфомою

Західноукраїнський спеціалізований дитячий медичний центр, м. Львів

SOVREMENNAYA PEDIATRIYA. 2014. 7(63):126–129; doi 10.15574/SP.2014.63.126

*Синдром Ніймегена (Nijmegen breakage syndrome, NBS) — це аутосомно-рецесивне захворювання з групи синдромів хромосомної нестабільності, що характеризується мікроцефалією, дисморфією обличчя, відставанням у фізичному розвитку, комбінованим імунodefіцитом, гіперчутливістю до іонізуючого випромінювання та високою схильністю до онкологічних захворювань. У роботі описано сімейний випадок NBS, що в обох дітей ускладнився розвитком лімфом і закінчився летально. Причому в однієї дитини прослідковано чіткий зв'язок розвитку лімфоми з перенесеною EBV-інфекцією. У цій же сім'ї при чотирьох вагітностях проведено пренатальну діагностику NBS і народилося троє здорових дітей — гетерозиготних носіїв мутації 657del5 NBN-гена.*

**Ключові слова:** синдром Ніймегена, первинний імунodefіцит, діти, EBV-інфекція, лімфома.

Синдром Ніймегена (Nijmegen breakage syndrome, NBS, синдром Семанової, OMIM 251260) — це аутосомно-рецесивне рідкісне спадкове захворювання з групи синдромів хромосомної нестабільності, що клінічно характеризується мікроцефалією, дисморфією обличчя, відставанням у фізичному розвитку, комбінованим імунodefіцитом, гіперчутливістю до іонізуючого випромінювання та високою схильністю до онкологічних захворювань. NBS був вперше описаний С.М. Wheemaes та співавт. у 1981 році у двох сиблінгів з мікроцефалією, затримкою росту і розвитку, аномаліями пігментації шкіри, імунodefіцитом та високою частотою реаранжувань в 7 та 14 хромосомах у культурі лімфоцитів. Синдром отримав свою назву завдяки місту Ніймеген (Голландія), в якому проживала родина [19].

В основі виникнення хвороби лежать дефекти NBN-гена, що локалізується на короткому плечі 8q21 хромосоми [19]. Ген NBN займає ділянку довжиною 51,36 kb, містить 16 екзонів і 19 інтронів. Продуктом даного гена є білок нібрин (p95), що складається з 754 амінокислотних залишків, має масу 85 кДа і відповідає за взаємодію двох протеїнів: hMRE11 та RAD50. Цей білковий комплекс забезпечує відновлення структури ДНК, а саме — репарацію розривів 2-спіральної ДНК, які можуть бути індуковані іонізуючим випромінюванням, або утворюватись природним чином у клітинах під час мейотичних реакцій та V(D)J-реаранжувань у зрілих лімфоцитах [2,7,9,12,18]. Відповідь клітини на дволанцюгові розриви ДНК складається з розпізнавання пошкодження, передачі сигналу та власне репарації. Головну роль у цьому сигнальному каскаді відіграє білок ATM (ataxia-telangiectasia mutated), що фосфорилує гістон H2X та NBS1 і, таким чином, активує функцію нібрину. Білковий комплекс NBN/MRE11/RAD50 зв'язується з місцями пошкодження ДНК і є необхідним для нормальної репарації ДНК під час контрольних перевірок стабільності геному у фазах S та G2 клітинного циклу [2,7,9,12,18]. На теперішній час описано лише 10 мутацій NBN-гена в 6–10 екзонах, переважно делеції. Найбільш поширеною є мутація 657del5 (делеція 5 нуклеотидів АСAAA в шостому екзоні), яка є основною причиною виникнення синдрому Ніймегена і виявляється у 95% хворих на NBS в гомозиготному стані [5,19,20].

У світі ідентифіковано понад 200 випадків NBS, однак найбільші групи хворих є в Польщі, Чехії та деяких інших слов'янських країнах. Тому мажорна мутація NBN-гена отримала назву «слов'янської». За ініціатииви Берлінського Інституту Генетики людини (K. Sperling, R. Varon) частота гетерозиготного носійства слов'янської мутації була визначена в Західному регіоні України і склала 1:182 проти 1:130 в Чехії

та 1:253 в Польщі [5]. Таким чином, розрахункова частота NBS у популяції Західної України становить 1:133000, тоді як аналогічна цифра в Німеччині становить лише 1:4 000 000.

В Україні перші дослідження стосовно NBS були розпочаті у 1999 році Інститутом спадкової патології АМН України в рамках згаданого вище міжнародного дослідження, спрямованого на вивчення поширеності гетерозиготних носіїв «слов'янської» мутації гена NBN у популяціях Польщі, Чехії та України. Надалі в гематологічному і педіатричному відділеннях Львівської обласної спеціалізованої лікарні були виявлені перші в Україні хворі на NBS, що поклало початок клінічним дослідженням NBS у нашій країні [1,2].

Представлені в літературі дані дозволяють окреслити клінічну картину NBS [1,6,8,13,14,15,19]. Діти народжуються вчасно, з нормальною або зниженою вагою, яка корелює з довжиною тіла. У 75% новонароджених обвід голови є менший 3 центиля, а в перші місяці життя мікроцефалія прогресує у 100% випадків. З віком спостерігається пропорційне відставання у вазі та зрості на 3–10 центилів та деяка затримка кісткового віку. На відміну від інших спадкових захворювань із проявами мікроцефалії, затримка психомоторного розвитку, неврологічні порушення і розумове відставання не властиві пацієнтам з NBS: вони неагресивні, доброзичливі і добре адаптуються у суспільстві. Нормальний інтелектуальний розвиток демонструють 35–40%, субнормальний — 45–50%, помірну затримку — 10–20% пробандів [13,15]. Типовим для NBS є сповільнення інтелектуального розвитку з особливо помітним відставанням у пубертатному періоді: у віці 14 років практично всі діти мають зниження інтелекту середнього ступеня. Серед вад розвитку ЦНС описані агенезія corpus callosum, агенезія мозочка, гідроцефалія [13,15]. Комплекс типових для NBS краніофасціальних аномалій включає скошене чоло, висунуту наперед середню частину обличчя з видовженим носом і довгим фільтром, гіпоплазію нижньої щелепи, великі вуха з диспластичними завитками, щілини верхніх повік часто в асоціації з епікантом, рідке волосся [1,6,8,13,14,15,19]. Для опису фенотипу пробандів із NBS вживають термін «птахоподібне» обличчя. У більш ніж половини пацієнтів відмічали дегенеративні (прогеричні) зміни шкіри та її придатків: у 50–70% пробандів зустрічається рідке волосся, у підлітковому віці — його раннє посивіння та підвищене випадіння. Знаходять також аномалії пігментації шкіри по типу плям кольору «кава з молоком» (до 85% осіб), прогресуюче вітіліго (66%), ластовиння на щоках і носі, телеангіктазії на склерах та на шкірі (32–40%), підвищена чутливість повік до сонячного світла (52%), відкладення пігменту на очному дні (47%) [1,6,8,13,14,15,19]. Характерні також малі скелетні

Таблиця 1

Імунологічні показники у хворих на NBS на час встановлення діагнозу

Показник	Старший брат		Молодший брат	
IgA, мг/дл	21,5		18	
IgM, мг/дл	52		128	
IgG, мг/дл	386		718	
Лейкоцити, $\times 10^9/\text{л}$	10		3,6	
Лімфоцити, $\times 10^9/\text{л}$	0,8		1,26	
CD3 <sup>+</sup> -клітини, % / $\times 10^9/\text{л}$	29	0,232	27	0,34
CD4 <sup>+</sup> -клітини, % / $\times 10^9/\text{л}$	12	0,096	10	0,126
CD8 <sup>+</sup> -клітини, % / $\times 10^9/\text{л}$	16	0,128	14	0,176
CD19 <sup>+</sup> -клітини, % / $\times 10^9/\text{л}$	5	0,04	16	0,2
CD19/56 <sup>+</sup> -клітини, % / $\times 10^9/\text{л}$	54	0,432	37	0,466
CD4 <sup>+</sup> /CD8 <sup>+</sup>	0,7		0,7	

аномалії: у кожного другого пацієнта відмічається клинодактилія, у кожного третього — синдактилія, значно рідше — агенезія фаланг, преаксиллярна полідактилія, атрезія хоан, щілини губи та піднебіння, гіпоплазія трахеї [1,6,8,13,14,15,19]. Вади розвитку нирок (найчастіше — гідронефроз, а поряд з цим, дистопія, підковподібна нирка, єдина нирка) спостерігаються у 10% пробандів. Пацієнтки з NBS препубертатного і пубертатного віку мають затримку статевого розвитку і первинну аменорею, а в осіб чоловічої статі часто спостерігаються гіпоспадія, крипторхізм, затримка статевого дозрівання [1,6,8,13,14,15,19]. Не описано жодного випадку появи потомства у пробандів з NBS.

Імунодефіцит при NBS має комбінований характер: гіпогамаглобулінемія зі зниженим рівнем Ig A та Ig G при переважно нормальному рівні Ig M, тимічна гіпоплазія, лімфопенія із зменшенням Т-клітин (CD3<sup>+</sup>, CD4<sup>+</sup>, CD45RA<sup>+</sup>) на фоні нормального вмісту CD8<sup>+</sup>-клітин. У хворих на NBS відбувається зсув розподілу субпопуляцій лімфоцитів у бік клітин пам'яті (CD4<sup>+</sup> та CD8<sup>+</sup>, які експресують CD45RO<sup>+</sup>) та підвищення експресії CD45RA<sup>+</sup> [3]. Це свідчить про порушення відновлення пулу Т-клітин тимічним шляхом (проявляється дефіцитом наївних CD4<sup>+</sup> клітин) та превалювання нетимічного шляху їх дозрівання, на що вказує підвищення вмісту клітин пам'яті (CD4<sup>+</sup> та CD8<sup>+</sup>), гамма/дельта-позитивних Т-клітин та субпопуляції натуральних кілерів [3,10]. У понад 70% пацієнтів комбінований імунодефіцит реалізується у хронічних рецидивних риносинусобронхолегеневих запальних процесах, 50% страждають на отит, 15–30% — на запальні інфекційні процеси травного тракту і до 65% — сечової системи [1,6,8,13,14,15,19].

За даними міжнародного реєстру NBS, розвиток злоякісних захворювань відмічено у 40% хворих на NBS [19], а серед 105 польських пацієнтів — у 53% випадках. Вік їх манифестації коливався в межах 1–22 роки і в середньому становив 9 років. Понад 90% онкологічних ускладнень NBS складають лімфоретикулярні захворювання, у структурі яких переважають негоджкінські В-лімфоми, рідше спостерігаються Т-лімфоми, хвороба Годжкіна, гостра лімфобластна В-лейкемія, гостра мієлоїдна лейкемія [4,11,16,17,21], а в окремих випадках відмічено розвиток солідних пухлин.

**Клінічний випадок**

Під спостереженням знаходилась сім'я, де двоє дітей хворіли на NBS. Вперше звернулися в ЗУСДМЦ у віці 4 років (старший хлопчик) та 1 року 8 місяців (молодший) з типовим фенотипом NBS: мікроцефалія, «птахоподібне» обличчя, затримка фізичного розвитку. Старший хлопчик народився від I доношеної вагітності із загрозою передчасних пологів з масою 2500 г, зріст 45 см, обвід голови 30 см (мікроцефалія). Хворів на рецидивний брон-

хіт, повторні отити, стоматити, піодермії. Молодший брат народився від II доношеної вагітності з прееклампсією з масою тіла 2300 г, зріст 44 см, обвід голови 29 см. Із сімейного анамнезу відомо про чотири випадки смерті дітей до року по лінії матері та кілька випадків хвороби Паркінсона. По лінії батька — ще один випадок мікроцефалії (рис. 1).

Особливості фенотипу в обох дітей включали мікроцефалію (у старшого хлопчика на час першого звернення обвід голови 42,5 см, у молодшого — 38 см), скошене чоло, «птахоподібне» обличчя, великі диспластичні вуха, коротка шия, клинодактилія, парціальна синдактилія IV–V пальців, у старшого брата також відмічалось вкорочення проксимальних фаланг перших пальців на руках. Проведене імунологічне обстеження виявило лімфопенію з дефіцитом Т- і В-клітин, відносно підвищення рівня NK-клітин, дефіцит IgA та у старшого брата також зниження IgG (табл. 1). Молекулярно-генетична діагностика виявила гомозиготне носійство «слов'янської» мутації (657dcl5) NBN-гена в обох хлопців; батьки — гетерозиготні носії тієї ж мутації.

У молодшого брата у віці 3,5 року розвинулась важка нейтропенія (<500 клітин/мкл) та гіпогамаглобулінемія з рівнем IgG 216 мг/дл. Він високо гарячкував, отримувал внутрішньовенну антибіотикотерапію та в цей період розпочав замісну терапію внутрішньовенними імуноглобулінами, на тлі чого спостерігалась стабілізація клінічного стану. Проте у віці 4 років 4 місяців у нього з'явився та прогресував лімфопроліферативний синдром: збільшення шийних, аксиллярних, пахових та медіастинальних лімфовузлів до 20–30 мм, гепатоспленомегалія. Проведені обстеження, у т.ч. біопсія лімфовузлів, дали підстави діагностувати дифузну великоклітинну В-клітинну лімфому, стадію III В. Отримувал терапію за протоколом НХЛ-ДГЛЛУ-2000, проте відмічалось прогресування хвороби. Надалі застосовано «терапію відчаю»: ІСЕ з ритуксімабом також без бажаного

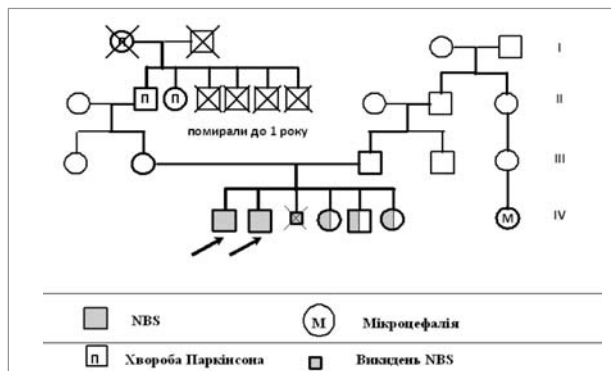


Рис.1. Родовід сім'ї із синдромом Неймегена

ефекту. Хлопчик помер від прогресування лімфоми у віці 4 років 8 місяців.

У 2004 р. під час III вагітності матері діагностовано затримку розвитку плода в динаміці 9–11 тижнів. На початку 12 тижня проведено біопсію хоріона та виявлено гомозиготне носійство мутації 657del5 гена *NBN*, яке асоціюється з розвитком синдрому Ніймеген. Це був перший випадок пренатальної діагностики NBS в Україні. Вагітність завершилася на 13 тижні. У 2007 р. настала IV вагітність. У терміні 20–21 тижня проведено трансабдомінальний амніоцентез із подальшим молекулярно-генетичним дослідженням клітин амніотичної рідини. Плід виявився гетерозиготою за мутацією 657del5 гена *NBN*. Вагітність пролонговано, народилася здорова дівчинка. Під час V та VI вагітностей також проведена інвазивна пренатальна діагностика та встановлено гетерозиготне носійство мутації 657del5 гена *NBN* у плода, що асоціюється з позитивним прогнозом здоров'я. Народилися клінічно здорові діти (рис. 1).

Старший хлопчик з NBS протягом тривалого часу не отримував терапії у зв'язку з відсутністю комплаєнсу з родиною в питаннях лікування і повторно звернувся до нас лише у віці 10 років зі сформованими множинними хронічними вогнищами інфекції: хронічний бронхіт, риносинусит, отит, хронічна діарея. Лабораторно: зниження імунoglobulinів IgG 274 мг/дл, IgM 45 мг/дл, IgA – відсутні. Розпочата замісна терапія імунoglobulinaми в дозі 0,5 г/кг/міс., антибіотикотерапія, протигрибкові препарати, що дало можливість за деякий час покращити стан дитини, досягнути ремісії хронічних вогнищ інфекції. У віці 14 років у хлопця розвинулась гостра EBV-інфекція: гарячка, тонзиліт, що від катарального швидко прогресував до гнійно-некротичного процесу з ураженням тканин глотки, збільшилися підщелепові, шийні, потиличні та пахові лімфовузли до 20–50 мм. Одночасно спостерігалось загострення хронічних вогнищ інфекції: бронхіт, двобічний туботит, гнійний риносинусит. В аналізах крові – помірна лейко- та лімфопенія. Методом ПЛР в крові виявлено EBV 2.14 Lg/10<sup>5</sup> клітин (138 копій DNA/10<sup>775</sup> клітин). Застосоване лікування (антибіотики широкого спектра дії, кілька курсів, протигрибкові препарати, місцеві та симптоматичні засоби) було неефективним, продовжував гарячкувати, втрачав масу тіла. У зв'язку з підозрою на лімфому проведена біопсія підщелепової лімфовузла, що виявила лише ознаки реактивного лімфаденіту (фокальна В-клітинна гіперплазія та гістіоцитарно-макрофагальна нелангергансовклітинна реакція), типові для EBV-інфекції. До лікування додано преднізолон 1 мг/кг/доб, ацикловір, продовжував антибіотики, протигрибкові препарати протягом 2–3 тижнів з незначним позитивним ефектом. Утримувався лімфопроліферативний синдром, а при спробі зниження дози кортикостероїдів відновилася гарячка. Контрольне дослідження EBV в крові виявило наростання кількості вірусних копій до 2.95 Lg /10<sup>5</sup> клітин (886 копій DNA/10<sup>5</sup> клітин). Проведена повторна біопсія лімфовузла з пахової ділянки. Дослідження проведено на кафедрі патологічної та топографічної анатомії НМАПО імені П.Л. Шупика із застосуванням сучасних імуногістохімічних методів, що дало можливість заперечити діагноз лімфоми. Встановлено діагноз EBV-інфекції, асоційованої з гемофагоцитарним синдромом (проліферація гістіоцитів CD68+клітин з ознаками еритрофагоцитозу). Таким чином, у дитини було запідозрено вторинний гемофагоцитарний лімфогістіоцитоз (HLH), що міг розвинутися у хворого з імунodefіцитом на тлі активної EBV-інфекції. Зроблено низку дообстежень відповідно до критеріїв діагностики HLH за переглядом HLH-2004 – визначено рівень тригліцеридів, ферритину, фібриногену, що виявились нормальними. Не було

також виразної цитопенії, за винятком лімфопенії, притаманної NBS. Тому діагноз HLH було спростовано, і після низки консультацій з вітчизняними і закордонними спеціалістами хворобу трактовано як EBV-асоційований лімфопроліферативний синдром. Призначене лікування включало дексаметазон 10 мг/м<sup>2</sup>/доб впродовж перших двох тижнів лікування, з наступним зменшенням дози: 5 мг/м<sup>2</sup>/доб на 2 тижні, 2,5 мг/м<sup>2</sup>/доб ще 2 тижні, 1,25 мг/м<sup>2</sup>/доб – зниження і відміна протягом 8 тижнів. Одночасно отримував ритуксімаб 375 мг/м<sup>2</sup> один раз на тиждень протягом 4 тижнів, а надалі один раз на місяць протягом ще 4 місяців. Проводилась також супровідна терапія IVIG 0,8 мг/кг/міс., котрімоксазолом, флуконазолом. Стан дитини стабілізувався: перестав гарячкувати, значно зменшились в розмірах лімфовузли. Розвинулись ускладнення терапії: кушингоїд, стероїдна гіпертензія, а також артрити колінних суглобів. Через два місяці від початку терапії вміст EBV в крові став від'ємний. Проте через 5 міс. на тлі малих доз дексаметазону та закінчення лікування ритуксімабом знову з'явилась гарячка, лімфопроліферативний синдром (конгломерати лімфовузлів на шії, надключично-підключична зона, гепатолієнальний синдром), болі в спині, болі в утворах на голові, набряки верхньої лівої частини тіла з виразною венозною сіткою. Проведена біопсія надключичного лімфовузла: великоклітинна дифузна неходжкінська В-лімфома. Імунофенотипування тканин лімфовузла: CD19 – 90%, CD20 – 80%, CD24 – 79%, CD22 – 79%, CD23 – 88%, CD10 – 54%, HLA DR – 50%, CD45 – 97%, CD30 – 0%, k – 77%, λ – 0%, IgM – 70%. Трепанобіопсія здухвинних кісток виявила субтотальне заміщення елементами великоклітинної лімфоми. МРТ грудної клітки, черева, голови: картина лімфопроліферації шії, супра- та інфрадіафрагмальної локалізації, черева, ураження печінки, селезінки, кісткового мозку L1,L3 та L4, лептоменінгеальний об'ємний процес з ураженням придаткових пазух носа. Ці та інші додаткові обстеження дали підстави встановити діагноз: дифузна неходжкінська В-великоклітинна лімфома з ініціальним ураженням ЦНС, ДПН, лімфовузлів шії, надключичних та аксілярних ділянок, верхнього та нижнього середостіння, легень з обох сторін з вищитним плевритом зліва, гідроперикардом, лімфовузлів черева, печінки, селезінки, підшлункової залози, кісткового мозку, тіл хребців L1,L3 та L4. Терапевтична група II, R3, IV ст.

Розпочата інтенсивна ПХТ: циторедуктивна префаза програми НХЛ-ДГЛЛУ-2000, блок СНОР та три планові люмбальні пункції з триплетом ХТ. Нормалізувались температура, розміри печінки та селезінки, регресували пухлинні утвори голови, в печінці та селезінці, прояви панкреатопатії, гідроперикарду, вищитного плевриту, нормалізувались лімфовузли шії та в череві, значно зменшились в над- і підключичних зонах. Проте лікування супроводжувалося розвитком важких ускладнень: постцитостатична панцитопенія, сепсис, асоційований з *Ps. aeruginosa*, виразково-некротичний ентероколіт, обструктивний бронхіт, правобічна пневмонія, які стали причиною смерті дитини у віці 15 років.

Описаний випадок демонструє важкість перебігу NBS та ризик розвитку у цих хворих злякисних новоутворів, зокрема лімфом. За даними International Nijmegen Breakage Syndrome Study Group [19], третина пацієнтів з Міжнародного реєстру NBS померли: 73% – від пухлинних захворювань, решта – від інфекцій. Вважають, що ризик ранньої маніфестації онкологічних захворювань у пацієнтів з NBS у 50 разів, а лімфоми – у 1 000 разів вищий, ніж в середньому в популяції, що відносить його до когорти онкогенних синдромів [19]. Спектр лімфом у пацієнтів з NBS відрізняється від спорадичних педіатричних лімфом, а їх перебіг відзначається агресивністю

та стійкістю до стандартних протокольних схем лікування [4,11,16,17,21]. Переносимість терапії на тлі наявного

у хворих імунодефіциту також погіршує прогноз і пояснює їх високу смертність від онкопатології.

## ЛИТЕРАТУРА

1. Гематоонкологічні захворювання у дітей з Nijmegen Breakage Syndrome / Р. С. Поліщук, О. О. Трояновська, Н. І. Кіцера [та ін.] // Онкологія. — 2002. — № 4 (2). — С. 94—98.
2. Nijmegen Breakage Syndrome ускладнений гемофагоцитарним лімфогістіозом у хлопчика 6 років / Р. С. Поліщук, О. З. Гнатейко, Ю. Й. Гаврилюк [та ін.] // ПАГ. — 2000. — № 4. — С. 59—62.
3. Abnormalities in T and NK lymphocyte phenotype in patients with Nijmegen Breakage Syndrome / J. Michalkiewicz, C. Barth, K. Chrzanowska [et al.] // Clin. Exp. Immunol. — 2003. — Vol. 134(3). — P. 482—490.
4. Carrier frequency of mutation 657del5 in the NBS1 gene in a population of Polish pediatric patients with sporadic lymphoid malignancies / K. H. Chrzanowska, D. Piekutowska-Abramczuk, E. Popowska [et al.] // Int. J. Cancer. — 2006. — Vol. 118 (5). — P. 1269—1274.
5. Clinical ascertainment of Nijmegen breakage syndrome (NBS) and prevalence of the major mutation, 657del5, in three Slav populations / R. Varon, E. Seemanova, K. Chrzanowska [et al.] // Eur. J. Hum. Genet. — 2000. — Vol. 8 (11). — P. 900—902.
6. Crzanowska K. Zespól Nijmegen — diagnostyka kliniczna, cytogenetyczna i molekularna / K. Crzanowska, M. Krajewska-Walasek, E. Bernatowska // Pediatr Polska. — 1999. — Vol. 6. — P. 254—256.
7. Czornak K. Mystery of DNA repair: the role of the MRN complex and ATM kinase in DNA damage repair / K. Czornak, S. Chughtai, K. H. Chrzanowska // J. Appl. Genet. — 2008. — Vol. 49 (4). — P. 383—396.
8. Digweed M. Nijmegen breakage syndrome: clinical manifestation of defective response to DNA double-strand breaks / M. Digweed, K. Sperling // DNA Repair (Amst). — 2004. — Vol. 3 (8—9). — P. 1207—1217.
9. Gennery A. R. Primary immunodeficiency syndromes associated with defective DNA double-strand break repair / A. R. Gennery // Br. Med. Bull. — 2006. — Vol. 77—78. — P. 71—85.
10. Heterogeneity of humoral immune abnormalities in children with Nijmegen breakage syndrome: an 8-year follow-up study in a single centre / H. Gregorek, K. H. Chrzanowska, J. Michalkiewicz [et al.] // Clin. Exp. Immunol. — 2002. — Vol. 130 (2). — P. 319—324.
11. Mutations in the Nijmegen Breakage Syndrome gene (NBS1) in childhood acute lymphoblastic leukaemia / G. M. Taylor, H. P. O'Brien, M. F. Greaves [et al.] // Cancer Res. — 2003. — Vol. 63 (19). — P. 6563—6564.
12. Nibrin, a novel DNA double-strand break repair protein, is mutated in Nijmegen breakage syndrome / R. Varon, C. Vissinga, M. Platzer [et al.] // Cell. — 1998. — Vol. 93 (3). — P. 467—476.
13. Nijmegen breakage syndrome (NBS) with neurological abnormalities and without chromosomal instability / E. Seemanov?, K. Sperling, H. Neitzel [et al.] // J. Med. Genet. — 2006. — Vol. 43 (3). — P. 218—224.
14. Nijmegen breakage syndrome / I. Kondratenko, O. Paschenko, A. Polyakov, A. Bologov // Adv. Exp. Med. Biol. — 2007. — Vol. 601. — P. 61—67.
15. Nijmegen breakage syndrome: a neuropathological study / M. Lammen, J. A. Hiel, F. J. Gabreels [et al.] // Neuropediatrics. — 2003. — Vol. 34 (4). — P. 189—193.
16. Non-Hodgkin lymphoma (NHL) in children with Nijmegen Breakage syndrome (NBS) / B. Dembowska-Baginska, D. Perek, A. Brozyna [et al.] // Pediatr. Blood Cancer. — 2009. — Vol. 52 (2). — P. 186—190.
17. Successful treatment of hodgkin lymphoma in nijmegen breakage syndrome / A. Jovanovic, P. Minic, M. Scekcic-Guc [et al.] // J. Pediatr. Hematol. Oncol. — 2009. — Vol. 31 (1). — P. 49—52.
18. The DNA repair protein NBS1 influences the base excision repair pathway / D. Sagan, R. Muller, C. Kroger [et al.] // Carcinogenesis. — 2009. — Vol. 30 (3). — P. 408—415.
19. The International Nijmegen Breakage Syndrome Study Group. Nijmegen breakage syndrome // Arch. Dis. Child. — 2000. — Vol. 82 (5). — P. 400—406; 600—606.
20. The R215W mutation in NBS1 impairs gamma-H2AX binding and affects DNA repair: Molecular bases for the severe phenotype of 657del5/R215W Nijmegen breakage syndrome patients / A.D. Di Masi, M. Viganotti, F. Polticelli [et al.] // Biochem. Biophys. Res. Commun. — 2008. — Vol. 369(3). — P. 835—840.
21. Unique morphological spectrum of lymphomas in Nijmegen breakage syndrome (NBS) patients with high frequency of consecutive lymphoma formation / M. Gladkowska-Dura, K. Dzierzanowska-Fangrat, W.T. Dura [et al.] // J. Pathol. — 2008. — Vol. 216 (3). — P. 337—344.
22. Wu Y. MRE11-RAD50-NBS1 and ATM function as co-mediators of TRF1 in telomere length control / Y. Wu, S. Xiao, X.D. Zhu // Nat Struct Mol Biol. — 2007. — Vol. 14(9). — P. 832—840.

### Семейный случай синдрома ниймегена, осложненного еbv-лимфопролиферативным синдромом и лимфомой

Л.В. Костюченко

Западноукраинский специализированный детский медицинский центр, г. Львов  
Синдром Ниймегена (Nijmegen breakage syndrome, NBS) — это аутосомно-рецессивное заболевание из группы синдромов хромосомной нестабильности, характери-зующееся микроцефалией, лицевыми дисморфиями, отставанием в физическом развитии, комбинированным иммунодефицитом, гиперчувствительностью к ионизирующему излучению и высокой склонностью к онкологическим заболеваниям. В работе описан семейный случай NBS, осложненный у обоих детей развитием лимфом и окончившийся летально. При этом у одно ребенка наблюдали четкую связь развития лимфомы с перенесенной EBV-инфекцией. В этой же семье при четырех беременностях проведено пренатальную диагностику NBS и родилось трое здоровых детей — гетерозиготных носителей мутации 657del5 NBN-гена.

**Ключевые слова:** синдром Ниймегена, первичный иммунодефицит, дети, EBV-инфекция, лимфома.

SOVREMENNAYA PEDIATRIYA. 2014. 7(63):126—129; doi 10.15574/SP.2014.63.126

### Family case of nijmegen syndrome complicated by ebv- lymphoproliferative syndrome and lymphoma

L. Kostyuchenko

West Ukrainian specialized children's medical center, Lviv

Nijmegen breakage syndrome (NBS) is a rare autosomal recessive condition of chromosomal instability that is clinically characterized by microcephaly, a distinct facial appearance, short stature, immunodeficiency, radiation sensitivity, and a strong predisposition to malignancy. Article contains family case of NBS that was complicated by lymphoma development with exitus lethalis in both children. Clear association between lymphoma and EBV-infection was examined in one child. Prenatal diagnostics of NBS was performed during four pregnancies in this family and three healthy children (heterozygous mutation carriers of 657del5 NBN-gene) were born.

**Key words:** Nijmegen syndrome, primary immunodeficiency, children, EBV-infection, lymphoma.

### Сведения об авторах:

**Костюченко Лариса Васильевна** — д.мед.н., руководитель Иммунологического центра ЗУСДМЦ.

Адрес: Львов, ул. Днистерская, 27, КУ ЛОР «Западноукраинский специализированный детский медицинский центр»; тел. раб. (032) 270-21-91; e-mail: lkostyuchenko@ukr.net.

Статья поступила в редакцию 1.11.2014 г.