

УДК: 616-053.2-079.46612.112.92

**Н.В. Банадига****Диференційна діагностика симптому еозинофілії у практиці лікаря-педіатра**

ДВНЗ «Тернопільський державний медичний університет ім. І.Я. Горбачевського МОЗ України»

SOVREMENNAYA PEDIATRIYA.2015.4(68):19-23; doi10.15574/SP.2015.68.19

У статті показано алгоритм диференційної діагностики поширеного симптому — еозинофілії у дітей. З метою ілюстрації існуючих діагностичних труднощів цього симптому наведено клінічний випадок, який мотивує діагностичну та лікувальну тактику лікаря в конкретній ситуації.

**Ключові слова:** діти, еозинофілія, діагностика, токсокароз.

Симптом еозинофілії — досить поширене явище у дітей. Передусім лікар намагається встановити її походження, яка саме патологія проявляється, у тому числі, еозинофілією. Здебільшого діагностичний алгоритм розробляється у двох напрямках: виявлення гельмінтозів/паразитозів, діагностика алергічної патології. Існує багато причин виникнення еозинофілії. Зважаючи на відносно збільшення кількості пацієнтів, у яких діагностується підвищена кількість еозинофілів у периферичній крові, суттєві труднощі диференційного діагнозу, існує потреба в обговоренні окремих ключових положень.

Серед причин, що викликають еозинофілію, виділяють [1,2,3]:

— *паразитарні захворювання та гельмінтози* (аскаридоз, ентеробіоз, токсокароз, шистосомоз, анкілостомоз, оністорхоз, ехінококоз, стронгілоїдоз інші);

— *алергічні захворювання* (атопічний дерматит, атопічна бронхіальна астма, алергічний риносинусит, поліноз, кропив'янка, набряк Квінке, сироваткова хвороба);

— *дифузні захворювання сполучної тканини* (ревматоїдний артрит, вузликівий периартеріїт, системний червоний вовчак, склеродермія, грануломатоз Вегенера);

— *захворювання системи крові* (лейкоз, лімфогранулематоз, перніціозна анемія, сімейний гістіоцитоз);

— *захворювання легень* (еозинофільна пневмонія, легеневий інфільтрат, саркоїдоз, алергічний аспергільоз, синдром Леффлера);

— *злоякісні пухлини* (пухлина Вільямса, рак щитовидної залози, шкіри, статевих органів, аденокарцинома матки та шлунка, карциноматоз);

— *імунodefіцитні стани* (синдром Віскотта—Олдріча, Т-лімфопатії, дефіцит імунoglobulinів);

— *захворювання шкіри* (герпетиформний дерматит, пемфігус, лишай, пухирчатка);

— *інша патологія* (цироз печінки, туберкульоз лімфатичних вузлів, спленектомія, перитонеальний діаліз, резидуальний період ГРВІ, сімейний еозинофільний лейкоцитоз, дефіцит магнію);

— *вживання медикаментозних засобів* (антибіотики пеніцилінового ряду, еуфілін, протитуберкульозні препарати, сульфаніламіді, вітаміни групи В (гіпервітаміноз В12), фенібут, статеві гормони).

Еозинофілія виникає внаслідок посилення диференціації клітин-попередниць і проліферації еозинофілів у кістковому мозку за рахунок продукції інтерлейкінів (ІЛ-5, -3, -4, -13); активації взаємодії між еозинофілами й ендотеліальними клітинами, що призводить до збільшення

адгезії та міграції еозинофілів; посилення хемокінових зв'язків з еозинофілами; активації та деструкції зрілих еозинофілів.

Механізм виникнення еозинофільного синдрому [1,5] може бути імунoglobulin-залежним або імунoglobulin-незалежним. Виявлення підвищеного вмісту Ig E, Ig G в крові свідчить про алергічну або гельмінтно-інвазивну патологію. Водночас нормальний або знижений рівень імунoglobulinів може вказувати на онкологічний, гематологічний, імунodefіцитний стан. З цих міркувань під час обстеження дитини необхідно визначити основну з ймовірних причин еозинофілії: інфекційні, алергічні, дерматологічні, онкологічні, легеневі захворювання, системні захворювання сполучної тканини, васкуліти, гранулематози, ендокринні, серцево-судинні, шлунково-кишкові захворювання, отруєння (свинцем, а-триптофаном, нікелем, рициновою олією), сімейну або ідіоматичну еозинофілію.

Диференційна діагностика гіпереозинофільного синдрому потребує виділення провідного клінічного синдрому, що визначає наступний діагностичний алгоритм [3,4,6]. Зокрема серед найбільш частих клінічних симптомів вирізняють наступні синдроми:

1) *шкірний* (колагенози, неопроцес, атопічний дерматит, кропив'янка, набряк Квінке, мастоцитоз, багатоформна ексудативна еритема, синдром Стівенса—Джонсона, Лайєла);

2) *бронхолегеневий* (бронхіальна астма, паразитози, бронхолегеневий аспергільоз, синдром Леффлера, синдром Черджа—Стросса, вузликівий периартеріїт) [2];

3) *гепатолієнальний* (мієлопроліферативні захворювання, паразитози, онкологія печінки та шлунково-кишкового каналу);

4) *лихоманка* (мієлопроліферативні захворювання, лімфогранулематоз, лімфолейкоз, онкологія, паразитози);

5) *суглобово-м'язовий* (колагенози, вузликівий периартеріїт, еозинофільний фасциїт, гранулематоз Вегенера);

6) *кардіальний* (еозинофільний міокардит Кімурі, ідіопатичний еозинофільний синдром Дреслера).

У клінічній практиці еозинофілію слід розмежовувати за важкістю (незначна — до 10% від загальної кількості лейкоцитів, помірна — 10–20%, висока — понад 20%) та тривалістю. Еозинофілія понад  $1,5 \times 10^9/\text{л}$  трактується як гіпереозинофільний синдром, який зустрічається, зокрема, при спадковому імунodefіциті — синдромі Оменна. Симптом еозинофілії може бути варіантом норми, це стосується дітей, що народилися недоношеними (явище непостійне і зникає при досягненні фізіологічних значень маси тіла).

Еозинофільний синдром зустрічається в різноманітних варіантах і класифікується таким чином: помірна та виражена еозинофілія, висока, надвисока. Найчастіше виявляють помірну ( $0,6-1,5 \times 10^9/\text{л}$ ) еозинофілію, яка супроводжується ураженням тканин при пневмонії, посиленням болю в м'язах, суглобах. Накопичення еозинофілів при цьому обмежене специфічними органами та тканинами-мішенями. Помірна еозинофілія характерна для еозинофільного целюліту (синдром Велля), еозинофільної пневмонії (синдром Леффлера), еозинофільного фасциту (синдром Шульмана). Посидання її з васкулітами, нейропатією і бронхіальною астмою свідчить про синдром Черджа—Стросса. Виразна і стабільна еозинофілія може супроводжуватися лейкоцитозом і спостерігається при пухирчатці, шкірному лишайі, екссудативному дерматиті, псоріазі, шкірному свербіжці, екземі, токсичному дерматиті, іхтіозі, мікозах.

Висока еозинофілія ( $1,5-3 \times 10^9/\text{л}$ ) спостерігається частіше при медикаментозній алергії, а також при еозинофільній лейкоемії, і супроводжується розмноженням юних клітин у кістковому мозку, крові або характеризується атипівністю каріотипу, що є морфологічною ознакою еозинофілії.

Надвисоку еозинофілію (понад  $3 \times 10^9/\text{л}$ ) спостерігають при паразитарних хворобах (трихінельоз, ехінококоз, філяріатоз). За відсутності або недостатності етіологічних факторів надвисокої еозинофілії і наявності одного органа-мішені слід запідозрити діагноз саме ідіопатичного гіпереозинофільного синдрому.

Діагноз гіпереозинофільного синдрому потребує виключення алергічних та аутоімунних захворювань та присутності трьох критеріїв:

— еозинофілія — понад  $1,5 \times 10^9/\text{л}$ , що триває понад шість місяців;

— поліорганні ураження (гепатоспленомегалія, ураження серцевих клапанів, серцева недостатність, дифузні або вогнищеві ураження ЦНС, фіброз легень, лихоманка, зниження маси тіла, анемія);

— відсутність ознак алергії або паразитарної інвазії.

Принципове значення має вибір адекватного обсягу параклінічних досліджень. У повсякденній практиці педіатра/сімейного лікаря здебільшого зустрічається набутий еозинофільний синдром (рис. 1).

Відповідно до вищенаведеного алгоритму лікар проводить необхідні лабораторні загальноклінічні дослідження крові та сечі, біохімічне дослідження (протеїнограма, печінкові, ниркові проби, гострофазові показники запалення), визначення яйця глистів, паразитів у калі; імунологічні (загальний та специфічні IgE, IgG, лімфограма, антипаразитарні антитіла); мієлограма; морфологічні дослідження та інструментальні (рентгенологічні, комп'ютерна томографія, ЕхоКС, УЗД, ендоскопія з прицільною біопсією) обстеження, із залученням до консультації профільних спеціалістів.

За такого широкого кола ймовірних причин слід ретельно аналізувати наявну клінічну симптоматику. Передусім це стосується діагностики гельмінтозів та паразитозів, оскільки нерідко лікар, отримавши позитивні результати сумарних антитіл до тих чи інших паразитів, одразу розпочинає лікування. Однак існує потреба зіставити результати обстеження з наявними клінічними проявами. Зокрема у разі присутності паразитів/гельмінтів у дитини спостерігається інтоксикаційний синдром (зниження або відсутність апетиту, нудота, головні болі, запаморочення, субфебрилітет), тривалість та виразність якого в кожному випадку буває різною. Окрім того, може турбувати тривалий кашель, болі в грудній клітці, задиха, болі в м'язах або суглобах. При огляді пацієнта вирізняють наступні патологічні симптоми: висип, що нагадує алергічний, набряки на обличчі та повіках, лімфаденопатія, гепатоспленомегалія.

Нерідко симптом висипу складно диференціювати зі справді алергічного походження висипом. За таких обставин слід брати до уваги, що алергічний висип (кропив'янка, atopічний дерматит) супроводжується сверблячкою, сухістю шкіри, поліморфізмом елементів (міхурці, папули, екскоріації, мокнуття), які нерідко пов'язані із порушеннями в дієтичному харчуванні або дефектами догляду. Важливою відмінною ознакою при глистяних і паразитарних інвазіях є закономірність сверблячки саме вночі, в ділянці зовнішніх статевих органів, безсоння, плаксивість, надмірна збудливість.

Персистуюча еозинофілія, особливо прогресуюча, за умов не з'ясованої причини, потребує консультації лікаря-гематолога для диференціації із серйозними гематологічними захворюваннями. Наприклад, лімфогранулематозу притаманні: скарги на болі в кістках, суглобах, слабкість, кашель, лімфаденопатія (переважно одностороння, периферичні лімфатичні вузли суттєво збільшені, щільні на дотик, злучені конгломератом), лихоманка, гепатоспленомегалія. При неходжкінській лімфомі спостерігаються: загальна слабкість, лихоманка, втрата маси тіла, обмеження рухової активності; симптоми залежать від локалізації пухлини (черевна порожнина — збільшення розмірів живота, кишкова непрохідність; ЦНС — головний біль, зниження слуху та зору, парези, паралічі тощо). Питання диференційної діагностики вирішують дослідження кісткового мозку або біопсія лімфатичного вузла, комп'ютерна томографія.

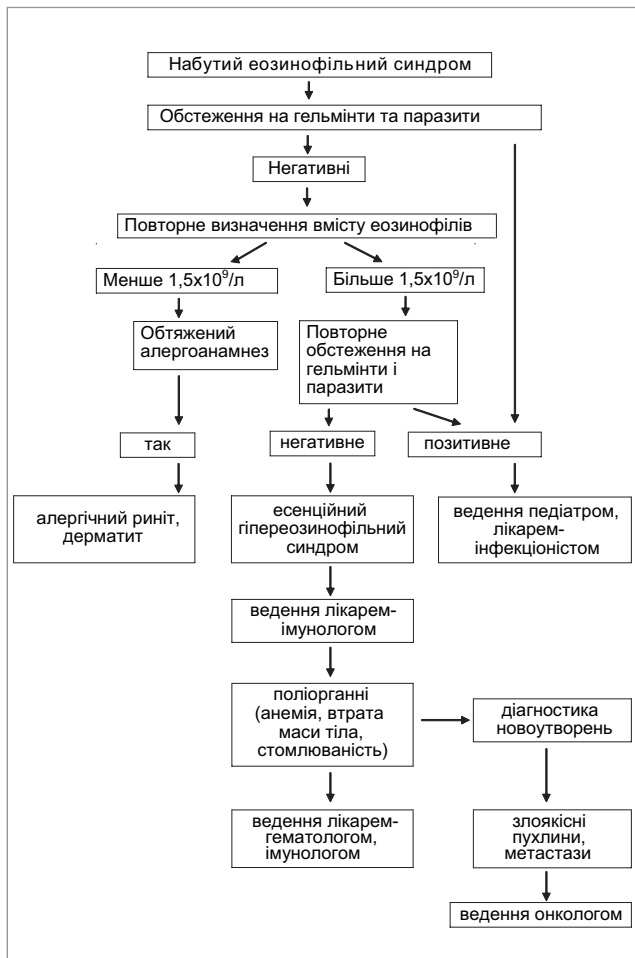


Рис.1. Диференційний алгоритм еозинофільного синдрому у дітей

З метою диференціації симптому еозинофілії, що супроводжує колагенози, слід брати до уваги наступні критерії аутоімунних уражень: суглобовий синдром, серцева недостатність засгійного генезу, гіпертермія, гепатоспленомегалія, втрата маси тіла, фіброзні зміни в легенях, анемія, прояви поліорганної недостатності.

Еозинофілією можуть проявлятися й окремі первинні імунodefіцитні стани, однак переважно ті, що супроводжуються гіперімуноглобулінемією Е. Наприклад, прояви синдрому Віскотта—Олдріча охоплюють рецидивні гнійні інфекції шкіри, ЛОР-органів, легень; геморагічний синдром та екзему, які з'являються вже на першому році життя. Лабораторними маркерами імунodefіциту є: тромбоцитопенія, тромбоцитопатія, Т-лімфоцитопенія, низький рівень ІgМ, високий вміст сироваткових ІgА та ІgЕ.

Еозинофілія у периферичній крові нерідко супроводжується інфільтрацією тканин органів-мішеней. Тому наступним є дослідження органів грудної клітки, особливо за наявності хоча б мінімальної симптоматики (кашель, задишка, бронхообструктивний синдром). Виявлені еозинофільні інфільтрати в легеневій тканині можуть спостерігатися при бронхіальній астмі, еозинофільній пневмонії, алергічному, бронхолегеневому аспергільозі, саркоїдозі, синдромі Леффлера, екзогенному алергічному альвеоліті, паразитарних інвазіях. Відсутність інфільтративних змін у легеневій тканині при рентгенологічному обстеженні дитини із наростаючою еозинофілією не є приводом до припинення діагностичного алгоритму.

Наводимо клінічний випадок, який демонструє складність та послідовність діагностичного пошуку.

*Хлопчик С., 2,5 року*, був госпіталізований в інфекційне відділення зі скаргами (зі слів бабусі) на зниження апетиту, спотворення смаку (їсть землю, крейду), субфебрилітет, «летючі» висипання на шкірі, сверблячку, збільшення розмірів живота, задишку, малопродуктивний кашель, періодично шумне дихання, загальну слабкість, млявість. З анамнезу вдалось з'ясувати, що дитина хворіє близько 2,5 міс., коли було вперше виявлено еозинофілію. Привернув до себе увагу той факт, що хлопчик контакту-

вав із собакою, цуценята якої згодом усі загинули. Тоді ж у гематологічному відділенні було проведено всебічне обстеження (у т. ч. стерильна пункція, що не виявила патологічних змін), надалі встановлено діагноз: «Лейкемоїдна реакція за еозинофільним типом. Токсокароз, аскаридоз». Проведено десятиденний курс лікування альбендазолом у віковій дозі. Стан дитини при повторній госпіталізації важкий, обумовлений інтоксикаційним, бронхообструктивним, циркуляторно-гіпоксичним синдромами, гепатоспленомегалією, сидеропенією, еозинофільним лейкоцитозом (ер.  $3,98 \times 10^{12}$  1/л, Нb — 87 г/л, к. п. — 0,65, лейкоцити —  $50,7 \times 10^9$  1/л, базофіли — 0%, еозинофіли — 87%, паличкоядерні — 0%, сегментоядерні — 3%, моноцити — 0%, лімфоцити — 10%, тромбоцити —  $417,9 \times 10^9$  1/л, ретикулоцити — 2,7%, гематокрит — 0,30 л/л, ШОЕ — 9 мм/год). Проведено біохімічний аналіз крові: заг. білок — 88 г/л, сечовина — 3,7 ммоль/л, креатинін — 0,048 мкмоль/л, глюкоза — 3,45 ммоль/л, холестерин — 2,6 ммоль/л, білірубін заг. — 11,1 мкмоль/л, К — 4,95 ммоль/л, Na — 135,1 ммоль/л, Са — 1,1 ммоль/л, АлАТ — 1,07 ммоль/(л.год); АсАТ — 0,785 ммоль/(л.год); амілаза — 35 г/(л.год), ЛФ — 883 од./л (N 480 од./л), сироваткове залізо — 4,4 ммоль/л.

Мієлограма: кістковий мозок нормальної клітинності, без ознак бластної інфільтрації, усі ростки збережені. Мієлоїдний ряд з виразною еозинофільною асоціацією (41%). Еритроїдний рідок розвивався за нормобластним типом з елементами мегалоцитотворення, у межах норми. Мегакаріоцитарний ряд діяльний.

Рентгенограма органів грудної клітки: змін не виявлено. ЕКГ: синусова тахікардія, ЧСС 145–181 за 1 хв., помірні обмінні зміни в міокарді. УЗД внутрішніх органів: печінка збільшена, паренхіма неоднорідна, підвищеної ехогенності з множинними дифузними ділянками зниженої ехогенності розмірами 3–6 мм. Судинний малюнок збіднений. Жовчний міхур видовженої форми, з лабільним перегином у нижній верхній третинах, гачкоподібним виходом, стінки не потовщені — 1 мм, виявлено пристінковий осад. Підшлункова залоза: голівка і тіло не збільшені, хвіст — помір-

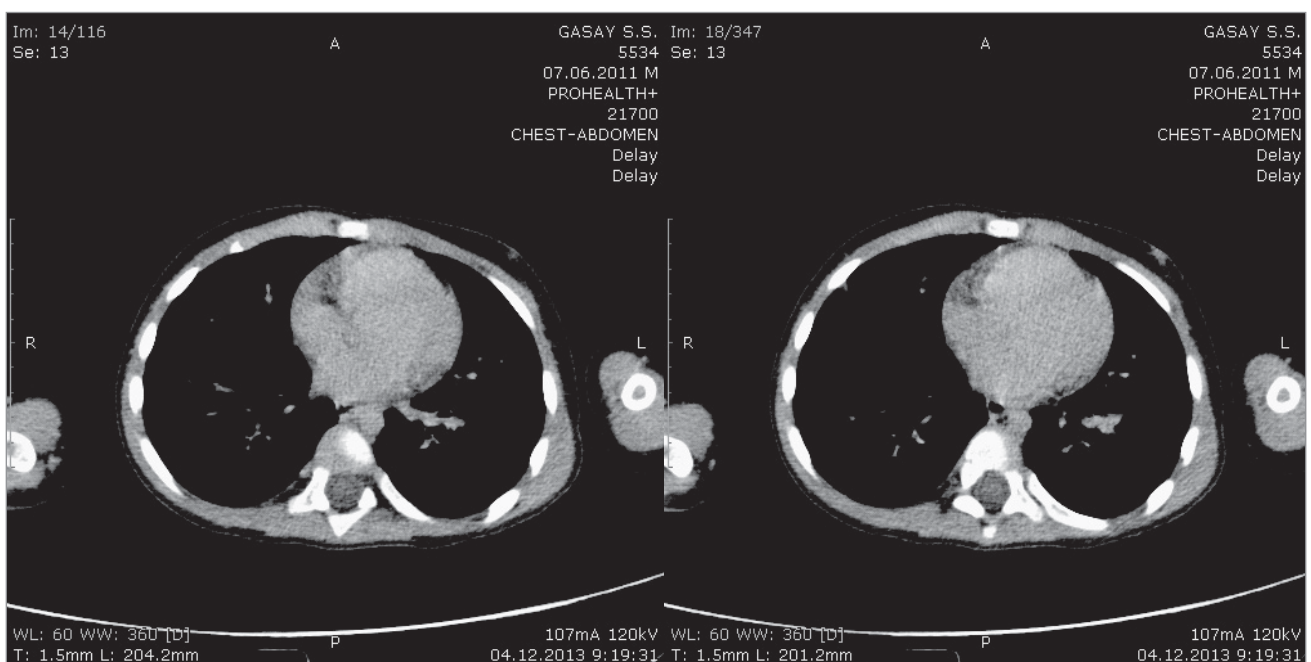
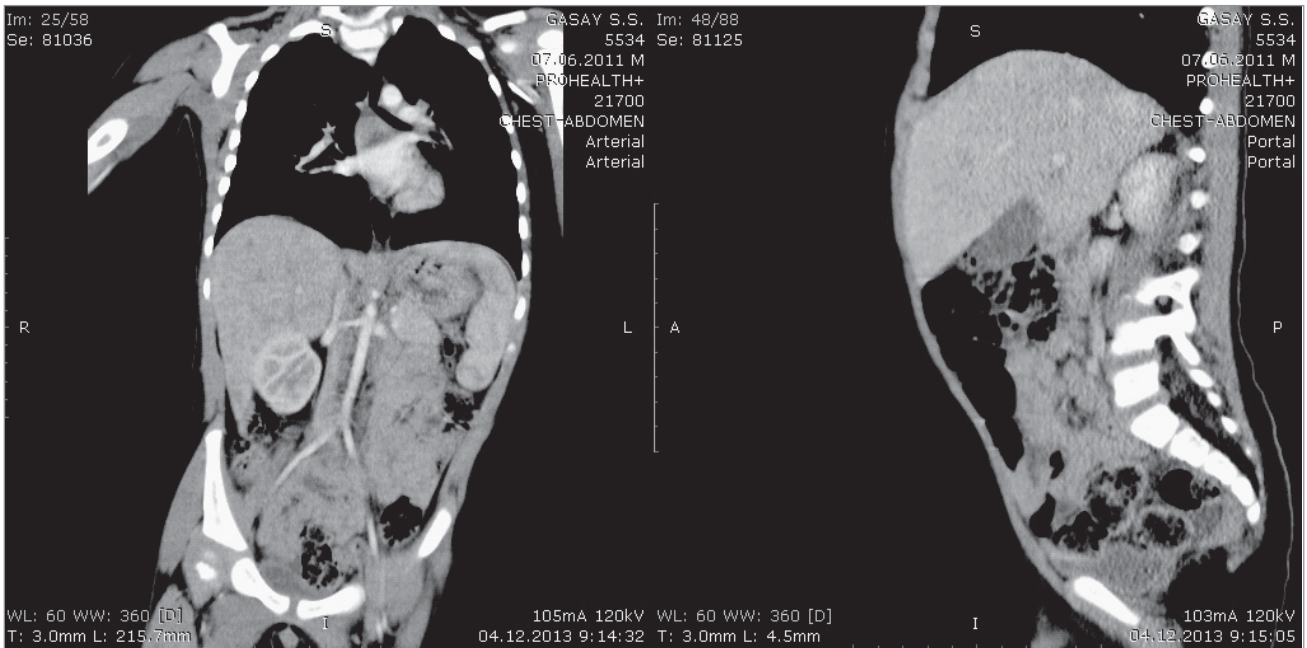


Рис. 2. Комп'ютерна томографія органів грудної клітки





**Рис. 3:** а) томографія органів грудної та черевної порожнини в прямій проекції; б) томографія органів черевної порожнини та малого тазу в боковій проекції

но розширений, структура однорідна, дрібнозерниста. Селезінка гомогенна, розміром 82x52 мм. Нирки розміщені типово, звичайної форми і розмірів. Ехокардіоскопія: аорта та аортальний клапан без змін. Ліве передсердя не розширене, функція і структура клапанів не порушені. ЛК — фізіологічна регургітація, трьохстулковий клапан — норма. Ознак легеневої гіпертензії не виявлено. Камери серця не розширені. Порожнина лівого шлуночка (ЛШ) не збільшена. Дефектів перегородок не виявлено. У порожнині ЛШ візуалізується діагональна додаткова хорда. Товщина і рух задньої стінки ЛШ в нормі. Скоротливість міокарда, фракція викиду добра (63%).

Аналіз калу на яйця глистів: не виявлено.

За час перебування у стаціонарі утримувались субфебрилітет, тахіпное, тахікардія в спокої (130–150 за 1 хв.), нарости явища бронхіальної обструкції, яка була резистентна до бронхолітичної і глюкокортикостероїдної терапії, збільшилась гепатомегалія, утримувалася еозинофілія (80% і 68%), незважаючи на застосоване комплексне лікування. Усе це обумовило необхідність проведення комп'ютерної томографії з доведеним контрастуванням, що виявила: вогнищево-інфільтративні зміни в легенях, враховуючи щільність за типом «матового скла» і гіпереозинофілію в периферичній крові, що відповідали еозинофільній пневмонії. Діагностовано помірну ву-

трішньогрудну лімфаденопатію (рис. 2), багатоголищево ураження печінки, селезінки зі збільшенням органів у розмірах (рис. 3а), перипортальну, брижову, заочеревинну лімфаденопатію, малий тазовий асцит (рис. 3б).

Надалі отримані дані ІФА крові: IgG до *Toxocara canis* — 2,91 г/л (при IgG > 1,1 г/л результат позитивний), при повторному визначенні — 5,4 г/л. Клінічний діагноз: «Токсокароз, генералізована форма: еозинофільна пневмонія, ускладнена бронхообструктивним синдромом, ДН II ст., кардіо-васкулярним синдромом, НК II ст., гепатит у стадії портальної гіпертензії, панкреатит, лейкоїдна реакція за еозинофільним типом, мезаденіт».

Даний клінічний випадок демонструє низьку діагностичну цінність рентгенографії органів грудної клітки для виявлення еозинофільних інфільтратів, складність терапевтичної тактики лікування токсокарозу (існують різні підходи до тривалості специфічної терапії — 10 або 21 день), резистентність бронхообструктивного синдрому не лише до етіопатогенетичної, але й до інгаляційних, а згодом — і системних глюкокортикостероїдів у поєднанні із бронхолітичною терапією. Усе вищевказане акцентує увагу практичних лікарів на необхідності ретельного збору анамнезу і застосування інформативного комплексу обстежень, що надалі забезпечить адекватну терапію.

## ЛІТЕРАТУРА

1. Казмірук В. Є. Клінічна імунологія і алергологія / В. Є. Казмірук, Л. В. Ковальчук. — Вінниця: НОВА КНИГА, 2006. — С. 460–466.
2. Костроміна В. П. Визначення сукупності клініко-лабораторних проявів бронхообструктивного синдрому при встановленні діагнозу бронхіальної астми у дітей / В. П. Костроміна // Укр. пульм. монол. журн. — 2012. — № 4. — С. 25–29.
3. Майданник В. Г. Гельмінтози у дітей / В. Г. Майданник, М. В. Хайтович, Г. Г. Юхименко. — К.: Дорадо-Друк, 2012. — 604 с.
4. Blanton R. Echinococcosis. Textbook of Paediatrics / R. Blanton. — 19th ed. / Eds.: R. M. Kliegman [et. al.]. — Saunders Elsevier, 2011. — P. 1237–1239.
5. Chitkara R. Parasitic pulmonary eosinophilia. Semin. Respir. / R. Chitkara, G. Krishna // Crit Care Med. — 2006. — Vol. 27 (2). — P. 171–184.
6. Dent A. E. Toxocariasis (Visceral and Ocular Larva Migrants) / A. E. Dent, J. W. Kazura // Nelson Textbook of Paediatrics. — 19th ed. / Eds.: R. M. Kliegman, B. F. Stanton, N. F. Shopr [et. al.]. — Saunders Elsevier, 2011. — P. 1227–1229.

**Дифференциальная диагностика симптома эозинофилии в практике врача- педиатра**

**Н.В. Банадыга**

ГВУЗ «Тернопольский государственный медицинский университет им. И.Я. Горбачевского МЗ Украины»

В статье представлен алгоритм дифференциальной диагностики частого симптома — эозинофилии у детей. С целью демонстрации существующих диагностических трудностей этого симптома представлен клинический случай, мотивирующий диагностическую и лечебную тактику врача в конкретной ситуации.

**Ключевые слова:** дети, эозинофилия, диагностика, токсокароз.

SOVREMENNAYA PEDIATRIYA.2015.4(68):19-23; doi10.15574/SP.2015.68.19

**Differential diagnosis of symptoms of eosinophilia in the practice of doctor-pediatrician**

**N.V. Banadyha**

« I. Ya. Horbachevsky Ternopil State Medical University Ministry of Health of Ukraine»

In the article is shown the algorithm of differential diagnosis of common symptom — eosinophilia in children. In order to illustrate the existing diagnostic difficulties of clinical symptoms was presented a case that motivates diagnostic and therapeutic tactics by doctor in particular situation.

**Key words:** children, eosinophilia, diagnosis, toxocarosis.

**Сведения об авторах:**

**Банадыга Наталья Васильевна** — д.мед.н., проф., зав. каф. педиатрии УНИПО ГВУЗ «Тернопольский государственный медицинский университет им. И.Я. Горбачевского МЗ Украины». Адрес: г. Тернополь, Майдан Воли, 1; тел.: (0352) 52-67-47. Статья поступила в редакцию 30.04.2015 г.

**НОВОСТИ**

**«Научный прорыв: в Украине создан единственный в мире препарат для лечения причин возникновения опасного вида рака»**

24 июня 2015 г. состоится пресс-конференция на тему: «Научный прорыв: в Украине создан единственный в мире препарат для лечения причин возникновения опасного вида рака». Украинские ученые получили убедительные результаты 32-х доклинических и 20-ти клинических исследований, которые оказались сенсационными: испытуемый препарат отечественного производства показал высокие результаты эффективности по влиянию на вирус папилломы человека (ВПЧ), в том числе на его онкогенные типы. Фармацевтическими лабораториям ни в одной стране мира до сих пор не получено действующего вещества, способного противодействовать ВПЧ. То есть Украина первой создала уникальный препарат, который имеет доказанное прямое противовирусное действие на ВПЧ и дает возможность вылечить некоторые болезни, имеющие онкологическую перспективу, в частности, дисплазию шейки матки

у женщин, которая почти гарантированно приводит к раку шейки матки.

Участники: Вячеслав Каминский, директор Киевского Центра репродуктивной и перинатальной медицины, Алла Корнадская, зав.отделением «Института педиатрии, акушерства и гинекологии НАМН Украины» Светлана Рыбалко, зав.лаборатории экспериментальной химиотерапии вирусных инфекций Института эпидемиологии и инфекционных заболеваний им. Л. Громашевского, Владислав Онищенко, председатель ОО «Союз потребителей медицинских услуг, лекарственных средств и изделий медицинского назначения», Анатолий Новик, председатель наблюдательного совета ООО «НПК «Экофарм», Александр Гриневич, зам. генерального директора ООО «НПК «Экофарм».

Адрес проведения: ул. Крещатик, 4, конференц-зал. Нужна аккредитация. Телефоны: 067-770-07-57, 050-800-59-03.

**Источник: УНИАН**