

УДК 616.617-007.63-007.272-08

А.Д. Кокоркин

## Диагностика и лечение обструктивного мегауретера у детей раннего возраста

Запорожский государственный медицинский университет, Украина

SOVREMENNAYA PEDIATRIYA.2016.2(74):147-150; doi 10.15574/SP.2016.74.147

**Цель:** оценить эффективность ранней диагностики и лечения мегауретера у детей раннего возраста.

**Пациенты и методы.** Работа выполнена по материалам обследования и хирургического лечения 34 детей с обструктивным мегауретером. Дети были распределены на две сопоставимые по возрасту и полу группы: основная (n=16) и контрольная (n=18). В основной группе диагноз подтвержден результатами этапного пренатального УЗИ и МРТ плода. Детям контрольной группы порок устанавливался в момент обращения в клинику с явлениями пиелонефрита. В ходе лечения в группах сравнивали динамику показателей УЗИ почек и мочевого пузыря, результаты предоперационной микционной цистографии, экскреторной урографии и доплеровской сонографии.

**Результаты.** В основной группе у 50% детей использовались методы внутрипузырной эндоскопической коррекции порока с применением методики стентирования, которая оказалась эффективной в 75% случаев. В 31,3% случаях у детей с умеренно выраженным пороком использовалась консервативная терапия. Открытая методика коррекции порока использована только в 18,7% случаев. В контрольной группе использование эндоскопической коррекции порока оказалось эффективным только у 16,1% больных. В остальных случаях использовали многоэтапные «открытые» методики. Выбор способа коррекции порока сказался на отдаленных результатах хирургического лечения. У детей с преимущественным использованием эндоскопических методов коррекции порока число пиелонефритов отмечено в 18% случаев. В контрольной группе, с преимущественным использованием открытых методик оперирования, пиелонефриты наблюдались в 77,7% случаев (p<0,05).

**Выводы.** Ранняя диагностика мегауретера с использованием этапного УЗИ и МРТ позволяет расширить показания к использованию эндоскопических методов коррекции порока, эффективно применять методы консервативной терапии и достоверно прогнозировать отдаленные результаты лечения.

**Ключевые слова:** мегауретер, диагностика, лечение, дети.

### Введение

Обструктивный мегауретер (ОМУ) является одним из наиболее тяжелых пороков мочевыделительной системы (МВС). Частота этой патологии в последние годы остается высокой и по данным популяционных исследований составляет от 10% до 20% в общей структуре пороков МВС [1]. Особенности течения данного заболевания у детей раннего возраста, трудности определения функционального или обструктивного варианта порока и возможностей консервативного ведения и оперативного лечения во многом определяют актуальность данной проблемы [2,3,6]. Актуальными являются вопросы о стратегии лечения ОМУ у детей первых трех лет жизни, критериях выбора методов лечения и оценке их отдаленных результатов [9]. В последние годы активно внедряется эндохирургическое лечение ОМУ путем стентирования пораженного мочеточника [10]. Эффективность стентирования оценивается по изменению степени дилатации мочеточника и лоханки, изменению функции почки по данным УЗИ и доплерографии артериальных почечных сосудов на основании диагностических методов, используемых при оценке результатов открытых вмешательств [8]. Несмотря на разнообразие методов диагностики и лечения ОМУ в раннем детском возрасте, остается открытым вопрос о сроках хирургической коррекции, схемах предоперационного обследования, информативности имеющихся методов диагностики и прогнозирования эффективности хирургического вмешательства.

**Цель работы:** изучить эффективность различных методов диагностики и лечения обструктивного мегауретера у детей раннего возраста.

### Материал и методы исследования

В исследовании принимали участие 34 ребенка с ОМУ: 16 (47%) девочек и 18 (53%) мальчиков. Дети были распределены на две группы: основная (n=16)

и контрольная (n=18). Детям основной группы во всех случаях проводилась пренатальная УЗ-диагностика (средние сроки проведения пренатального УЗИ составили  $25 \pm 0,5$  недели), которая у 12 плодов установила диагноз мегауретер. В четырех случаях в основной группе использовали магнитно-резонансную томографию (МРТ) плода (средние сроки проведения данного исследования составили  $23 \pm 0,5$  недели). Показаниями для МРТ послужили отсутствие визуализации паренхимы почек при УЗИ плода, двусторонний характер поражения, наличие олигогидроамниона. По результатам МРТ диагноз мегауретер выявлен во всех случаях подозрения на МУ и в одном случае имел двусторонний характер. У пациентов группы контроля отсутствовало документальное подтверждение пренатального УЗ-скрининга. В 77,2% случаев диагноз МУ устанавливался в момент обращения в клинику с явлениями пиелонефрита. Отчасти это можно объяснить поздней обращаемостью. Средний возраст детей основной группы при госпитализации составил  $3 \pm 0,41$  месяца, а контрольной группы —  $12 \pm 0,28$  месяца. Диагноз порока устанавливался по результатам двукратного УЗИ (в день поступления и через 7–10 дней после купирования пиелонефрита). В дальнейшем хирургическую тактику определяли с учетом результатов микционной цистографии и экскреторной урографии. В оценке степени тяжести ОМУ использовали классификацию по Р. Fister и W. Hendren (1978). Дифференциальный диагноз обструктивного и рефлюксирующего МУ дополняли результатами доплерографии. Определяющим показателем был выбран индекс резистентности артериальных почечных сосудов (ИР), за норму принимали значение  $ИР=0,7$ . Нарастание дилатации собирательной системы у пациентов обеих групп сопровождалось ростом значения ИР выше значения индекса  $ИР>0,7$ .

Пренатальное УЗИ проводилось на аппарате Logic 400 CL фирмы General Electric (США) с использованием

мультичастотных датчиков с частотой 3,5–9 МГц и трансвагинальных датчиков с частотой 5,5–7 МГц. Магнитно-резонансная томография плода проводилась на магнитно-резонансном томографе Airis Mate фирмы HITACHI (Япония) с напряженностью катушки 1,5 Т. Исследование плода проводилось в T1, T2 и STIR режимах. Использовались быстрые импульсные последовательности: single-shot fast spin-echo и half-Fourier acquisition turbo spin-echo. Это позволяло замедлить движения плода и получить серию изображений за время однократной задержки дыхания беременной.

Постнатальное УЗИ проводилось на сканерах Sonoace 800 EX фирмы Medison (Корея) и HD II XE фирмы Philips (США) с использованием мультичастотных конвексных датчиков с частотой 3–5 МГц и мультичастотных линейных датчиков с частотой от 3 до 9 МГц. Эндоскопическое лечение проводилось с использованием цистуретроскопа 9,5 Ch фирмы Karl Storz (Германия) с углом оптики в 30°. При стентировании пораженного мочеточника использовали стенты №4,5 Ch.

В ходе лечения сравнивали динамику показателей УЗИ почек и мочевого пузыря, показатели доплерографии артериальных почечных сосудов, результаты предоперационной микционной цистографии и экскреторной урографии. Статистическую обработку полученного

материала осуществляли с помощью статистического пакета лицензионной программы STATISTICA® for Windows 6.0 (Stat Soft Inc., № AXXR712D833214FAN5).

### Результаты исследования и их обсуждение

В результате проведенных исследований отмечено неравномерное распределение степени ОМУ в группах сравнения. Так, среди детей основной группы преобладала односторонняя локализация – 81,25% случаев. Степень тяжести ОМУ распределилась следующим образом: I степень выявлена у 31,3% больных, II степень ОМУ диагностирована в 50% случаев, а у оставшихся 18% отмечена III степень дилатации мочеточника. В контрольной группе двухсторонний ОМУ выявлен в 27,8% случаев. В группе контроля преобладала III степень ОМУ – 83,4% детей.

Помимо форм МУ отличалась и картина дебюта заболевания в сравниваемых группах. Дети контрольной группы поступали в клинику с признаками пиелонефрита на фоне выраженной интоксикации. Дети основной группы поступали в клинику со стертой картиной заболевания. В большинстве случаев заболевание проявлялось бактериурией без признаков соматических расстройств. Всем детям в течение 7–10 суток проводилась антибактериальная терапия с последующим рентгеноурологическим обследованием и доплеровской сонографией артериаль-

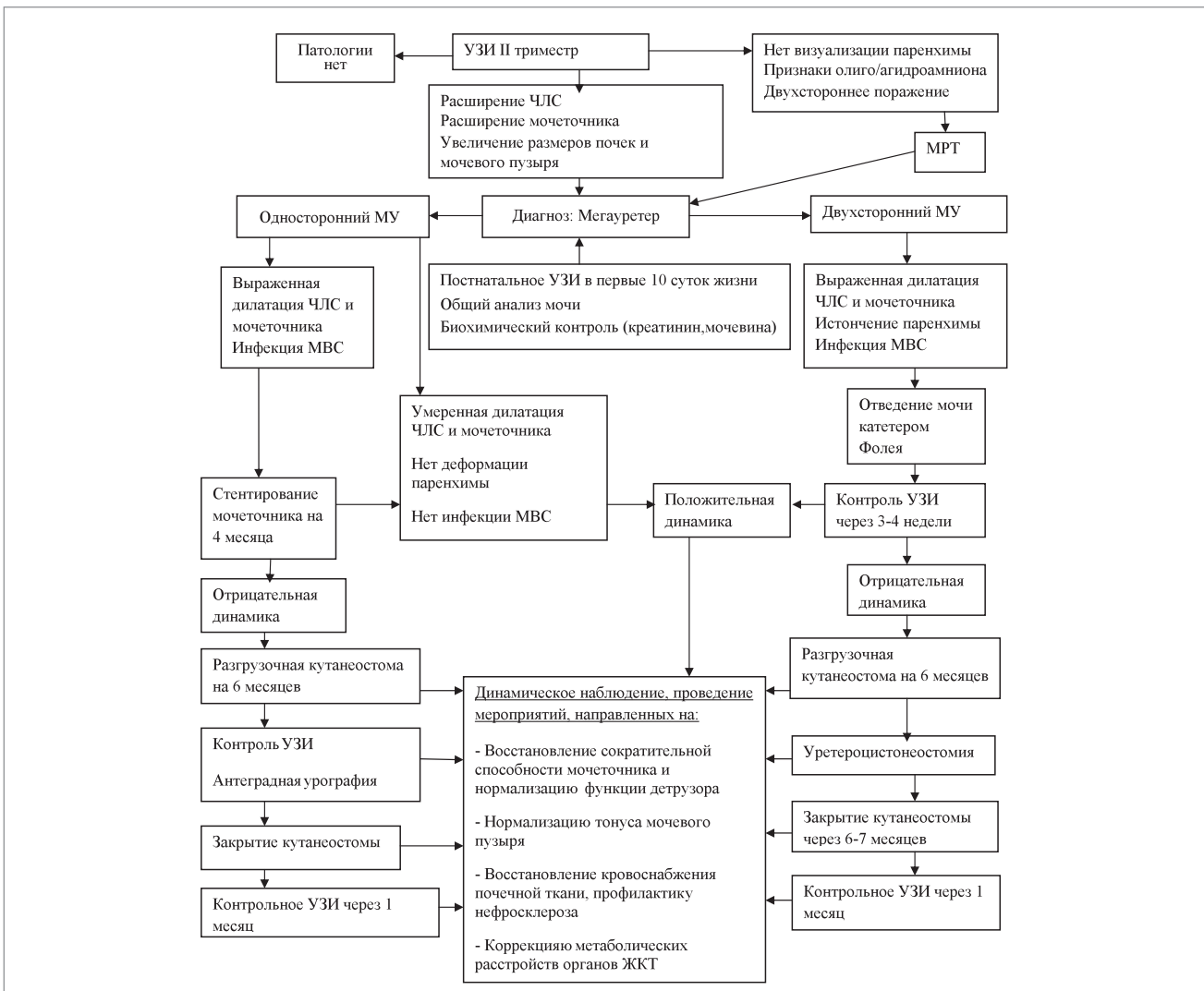


Рис. Алгоритм диагностики и лечения обструктивного мегаяуретера у детей раннего возраста

ных почечных сосудов. По результатам обследования планировали дальнейшую тактику лечения. Пациентам основной группы с признаками ОМУ I степени проводили курсы консервативной терапии, согласно утвержденным протоколам лечения. Сроки наблюдения составили от 12 до 18 месяцев. За период наблюдения рецидивов пиелонефрита не отмечалось. По данным контрольного УЗИ во всех случаях отмечали сокращение дилатации мочеточника.

У половины детей основной группы с ОМУ II степени использовали методику эндоскопического стентирования пораженного мочеточника. Стентирование у 6 (75%) детей привело к регрессу мегауретера. Положительный эффект подтверждался уменьшением дилатации чашечно-лоханочной системы и сокращением размеров мочеточника. Средняя длительность нахождения стента составила  $4 \pm 0,5$  месяца. Признаки инфекции мочевых путей у пациентов после стентирования не зафиксированы. Катамнестическое исследование через 3, 6 и 12 месяцев у пациентов, подвергшихся стентированию, не выявило рецидивов инфекции мочевых путей; отмечалась сохранная функция почек во всех случаях. В двух случаях (25%) методика стентирования оказалась неэффективной. У пациентов сохранялась дилатация лоханки и мочеточника с истончением паренхиматозного слоя пораженной почки. В этих случаях пришлось прибегнуть к наложению прямой U-образной уретерокутанеостомы. В дальнейшем, через шесть месяцев, детям проводилась антеградная урография. В обоих случаях отмечалось уменьшение степени дилатации мочеточника и лоханки, что позволило выполнить закрытие уретерокутанеостом и воздержаться от проведения уретероцистонеостомии. У троих детей основной группы с III степенью двухстороннего ОМУ с целью дифференциальной диагностики функционального или обструктивного вариантов порока и декомпрессии мочевых путей использовали методику длительного отведения мочи катетером Фолея (№6 Ch). Катетер устанавливали на 3–4 недели, в дальнейшем использовали ступенчатую антибактериальную терапию и чередование уросептиков. Во всех случаях катетеризация мочевого пузыря оказалась неэффективной, так как сохранялось расширение лоханки и мочеточников. Этим пациентам проведено наложение U-образных уретерокутанеостом. После проведения контрольной антеградной урографии на стороне поражения, с лучшим эффектом от лечения произведено закрытие кутанеостом через  $6 \pm 0,7$  месяца, контралатеральную кутанеостому ушивали в среднем через  $9 \pm 0,3$  месяца после ее наложения.

Тактика лечения детей с МУ в контрольной группе отличалась. В трех случаях детям с односторонним ОМУ II степени производили наложение U-образной уретерокутанеостомы. Через шесть месяцев проводили контрольное рентгенологическое обследование. В дальнейшем у двоих пациентов отмечена положительная динамика, и кутанеостомы были закрыты, а в одном случае, на фоне отрицательной динамики, произведена цистонеостомия по Политано–Ледбеттер. У детей с МУ III степени во всех случаях с целью временной деривации мочи производили наложение уретерокутанеостом. У 8 (44,4%) пациентов данной группы с положительной динамикой заболвания в  $7 \pm 0,5$  месяца после операции кутанеостомы были закрыты. В остальных случаях пришлось прибегнуть к цистонеостомии по Политано–Ледбеттер. В послеоперационном периоде у 14 (77,7%) детей данной группы отмечались явления острого пиелонефрита.

По результатам проведенных исследований разработан алгоритм ведения пациентов раннего возраста с ОМУ (рис.), обеспечивающий дифференцированный подход к ведению данной категории больных.

### Выводы

На материале проведенных исследований по лечению и ранней диагностике ОМУ доказана эффективность ранней пренатальной диагностики порока с использованием этапных УЗИ и экспертных возможностей МРТ. В нашем исследовании фактор ранней диагностики порока позволил снизить число многоэтапных «открытых» вмешательств. Так, в основной группе у 50% детей использовалось эндоскопическое стентирование пораженного мочеточника, которое оказалось эффективным в 75% случаев. У 31,3% детей основной группы с умеренно выраженной обструкцией использовалась консервативная терапия. Открытая методика коррекции порока использована только в 18,7% случаев. В контрольной группе во всех случаях, с целью временной деривации мочи использовалось наложение уретерокутанеостом, а в 55,6% случаев прибегали к выполнению цистонеостомии по Политано–Ледбеттер. Использование щадящих методик сказалось на отдаленных результатах коррекции порока. Среди детей с преимущественным использованием эндоскопических методов коррекции порока пиелонефриты отмечены у  $18 \pm 1,2\%$  больных. В контрольной группе, где с использованы «открытые» методики операций, пиелонефриты наблюдались в 77,7% случаев ( $p < 0,05$ ).

### ЛИТЕРАТУРА

1. Адаменко О. Б. Пренатальная ультразвуковая диагностика врожденных аномалий мочевыделительной системы / О. Б. Адаменко, З. А. Халепа, Л. Ю. Котова // *Детская хирургия*. — 2006. — № 1. — С. 13–16.
2. Айнакулов А. Д. Дифференцированный подход к лечению первичного обструктивного мегауретера у детей / А. Д. Айнакулов, Б. М. Майлыбаев // *Детская хирургия*. — 2014. — № 5. — С. 16–18.
3. Довлатян А. А. Оперативное лечение нервно-мышечной дисплазии мочеточника / А. А. Довлатян // *Урология*. — 2005. — № 3. — С. 38–43.
4. Пугачев А. Г. Отдаленные результаты оперативного лечения нейромышечной дисплазии мочеточника у детей / А. Г. Пугачев, Ю. В. Кудрявцев, В. Д. Вороновицкий // *Урология*. — 2003. — № 6. — С. 58–60.
5. Хворостов И. Н. Обструктивная уропатия / И. Н. Хворостов, С. Н. Зоркин, И. Е. Смирнов // *Урология*. — 2005. — № 4. — С. 73–76.
6. Хирургическая тактика при мегауретере единственной почки у детей / Долецкии С. Я., Шанидзе В. В., Рейне У. А., Красильников В. А. // *Вопросы экспериментальной и клинической урологии*. — 1980. — № III. — С. 26–29.
7. Is surgery necessary for primary nonrefluxing megaureter? / Sheu J. C., Chang P. Y., Wang N. L. [et al.] // *Pediatric Surgery International*. — 1998. — Vol. 13, № 7. — P. 501–503.
8. Ottolenghi A. Should primary megaureter be treated d'emblee in the neonate? / A. Ottolenghi, S. Campagnola, M. Sulpasso // *Zeitschrift fur Kinderchirurgie*. — 1988. — Vol. 43, № 3. — P. 154–155.
9. Prenatally detected primary megaureter a role for extended follow up / Shukla A. R., Cooper J., Patel R. P. [et al.] // *J. Urol*. — 2005. — Vol. 173 (4). — P. 1353–1356.
10. Primary obstructive megaureter: initial experience with endoscopic dilatation / Angerri O., Caffaratti J., Garat J. M., Villavicencio H. // *J. Enourol*. — 2007. — Vol. 21 (9). — P. 999–1004.

### **Діагностика та лікування обструктивного мегауретера у дітей раннього віку**

**А.Д. Кокорін**

Запорізький державний медичний університет, Україна

**Мета:** оцінити ефективність ранньої діагностики та лікування мегауретера у дітей раннього віку.

**Пацієнти і методи.** Робота виконана за матеріалами обстеження та хірургічного лікування 34 дітей з обструктивним мегауретером. Діти були розподілені на дві порівнянні за віком і статтю групи: основна (n=16) і контрольна (n=18). В основній групі діагноз підтверджений результатами етапного пренатального УЗД і МРТ плода. Дітям контрольної групи вада встановлювалася в момент звернення в клініку з явищами пієлонефриту. У ході лікування в групах порівнювали динаміку показників УЗД нирок і сечового міхура, результати передопераційної мікційної цистографії, екскреторної урографії і доплерівської сонографії.

**Результати.** В основній групі у 50% дітей застосовувалися методи ендоскопічної корекції вади з використанням методики стентування, яка виявилася ефективною в 75% випадків. У 31,3% випадків у дітей з помірно вираженою вадою використовували консервативну терапію. Відкрита методика корекції вади використана тільки в 18,7% випадків. У контрольній групі використання ендоскопічної корекції вади виявилася ефективним тільки у 16,1% хворих. В інших випадках використовували багатоступінчасту «відкриту» методику. Вибір способу корекції вади позначився на віддалених результатах хірургічного лікування. У дітей з переважним використанням ендоскопічних методів корекції вади пієлонефрити виявили у 18% хворих. У контрольній групі, з переважним використанням відкритих методик оперування, пієлонефрити спостерігалися в 77,7% випадків (p<0,05).

**Висновки.** Рання діагностика мегауретера з використанням етапного УЗД і МРТ дозволяє розширити показання до використання ендоскопічних методів корекції вади, ефективно застосовувати методи консервативної терапії і достовірно прогнозувати віддалені результати лікування.

**Ключові слова:** мегауретер, діагностика, лікування, діти.

---

### **Diagnosis and treatment of obstructive megaureter in young children**

**A.D. Kokorin**

Zaporozhyye State Medical University, Ukraine

**Congenital** megaureter is one of the most severe urological diseases of childhood. The frequency of this disease in recent years has a tendency to decrease.

**Objective:** To evaluate the effectiveness of early diagnosis and treatment megaureter young children.

**Materials and Methods:** The study of materials examination and surgical treatment of 34 children with obstructive megaureter. The children were divided into two comparable age and sex groups: primary (n = 16) and control (n = 18). In the main group of staged diagnosis is confirmed by the results of prenatal ultrasound and fetal MRI. Children in the control group was established at the time of defect treatment in the clinic with symptoms of pyelonephritis. During treatment groups compared the dynamics of the US of kidneys and bladder, the results of preoperative voiding cystography, excretory urography, and Doppler sonography.

**Results** and discussion for the correction of the defect in the main group, 50% of children used the methods of intravesical endoscopic correction of the defect using a technique stenting, which was effective in 75% of cases. In 31.3% of cases in children with moderate defect used conservative therapy. The open method of defect correction used only in 18.7% of cases. In the control group the use of endoscopic correction of the defect was effective only in 16.1% of patients. In other cases, we use multi-stage «open» technique. The choice of the defect correction affected the long-term results of surgical treatment. In children with primary use of endoscopic correction of the defect number of pyelonephritis was observed in 18% of patients. In the control group, with primary use of open methods of operating pyelonephritis were observed in 77.7% of cases (p < 0.05).

**Conclusion:** Early diagnosis megaureter using staged ultrasound and MR imaging allows you to expand the indications for the use of endoscopic correction of the defect, effectively use methods of conservative therapy and reliably predict long-term outcomes.

**Key words:** megaureter, diagnosis, treatment, children.

---

#### **Сведения об авторах:**

**Кокоркин Алексей Дмитриевич** — ассистент каф. детской хирургии и анестезиологии Запорожского ГМУ. Адрес: г. Запорожье, пр. Ленина, 70; тел: (061) 764-35-71

Статья поступила в редакцию 10.02.2016 г.