

УДК: 616.5-007.61-053.6

Л.Н. Боярская, Е.И. Подлианова, Г.Н. Дмитрякова**Два случая пахидермодактилии у подростков**

Запорожский государственный медицинский университет, Украина

SOVREMENNAYA PEDIATRIYA.2016.6(78):123-126; doi 10.15574/SP.2016.78.123

Пахидермодактилия является редкой формой фиброматоза пальцев. Заболевание характеризуется утолщением мягких тканей на латеральных поверхностях проксимальных межфаланговых суставах пальцев кисти. Возможным триггером является повторяющаяся минимальная травматизация пальцев в период эмоционального дистресса пациента. Заболевание следует дифференцировать, в первую очередь, с ювенильным ревматоидным артритом. Пахидермодактилия имеет доброкачественное течение и не требует лечения. В статье представлены клинические случаи двух пациентов, которым в ходе обследования в отделение кардиоревматологии городской детской многопрофильной больницы №5 г. Запорожье был выставлен диагноз пахидермодактилии.

Ключевые слова: пахидермодактилия, ювенильный идиопатический артрит, фиброматоз.

Пахидермодактилия — редкая форма фиброматоза кожи пальцев кисти [7]. Клинически заболевание характеризуется утолщением мягких тканей латеральных поверхностей проксимальных фаланг пальцев кисти, которое распространяется и на область межфаланговых суставов, что придает пальцам веретенообразную форму. Это может служить причиной ошибочной диагностики ювенильного ревматоидного артрита (ЮРА) и назначения неоправданного лечения [3].

Впервые заболевание описано в 1973 году. На сегодняшний день в мире зарегистрировано около 150 случаев [4]. Встречается преимущественно у мальчиков пубертатного периода и молодых мужчин. Этиология заболевания неизвестна. Предполагается, что провоцировать развитие заболевания может повторяющаяся травматизация кожи у пациентов, имеющих привычку переплетать и сжимать пальцы, что часто бывает при эмоциональном напряжении [5].

Диагноз пахидермодактилии ставится на основании типичной клиники и рутинных лабораторных исследований, которые не обнаруживают воспалительных или аутоиммунных изменений в организме. Рентгенологическое, ультрасонографическое, магнитно-резонансное исследования подтверждают вовлеченность в процесс только мягких тканей и отсутствие изменений со стороны суставов. Предлагаются следующие диагностические критерии [6]:

- отсутствие общих симптомов;
- отсутствие утренней скованности;
- отсутствие боли при движении и болезненности при пальпации;
- утолщение мягких тканей на латеральных поверхностях пальцев, а не по всей их окружности; контактная мацерация кожи в области наибольшего утолщения пальцев;
- отсутствие отклонений от нормы в результатах лабораторных исследований;
- при рентгенологическом исследовании выявление только отечности мягких тканей.

Морфологически в биоптате кожи с подлежащими периартикулярными тканями отмечаются гиперкератоз, акантоцитоз, утолщение дермы с нерегулярными пучками утолщенного коллагена и небольшими депозитами муцина [1]. Гистологическое исследование, по данным

ряда авторов [8], не является необходимым.

Дифференциальную диагностику рекомендуется проводить с врожденной узловатостью пальцев кисти, гранулемой инородного тела, пальмоплантарной кератодермией, пахидермопериостозом, акромегалией, болезнями щитовидной железы, псориазом, паранеопластическими процессами с поражением пальцев, саркомой, тельцами Гаррода у виолончелистов, туберозным склерозом, инфантильным фиброматозом [1]. В педиатрической практике чаще всего приходится исключать ЮРА и реактивные артриты.

Течение заболевания доброкачественное и лечения не требует. Изменения кожи могут сохраняться на протяжении нескольких лет и спонтанно регрессировать, особенно при прекращении травматизации пальцев [2]. В то же время некоторые авторы сообщают об эффективности местных глюкокортикоидов, стабилизатора мембран тучных клеток триаиласта и даже хирургического лечения при значительном косметическом дефекте [5,9,10]. Своевременная диагностика заболевания позволяет избежать необоснованного назначения агрессивной терапии.

В статье представлены клинические случаи двух пациентов, которым в ходе обследования в отделении кардиоревматологии городской детской многопрофильной больницы №5 г. Запорожье был выставлен диагноз «Пахидермодактилия».

Случай 1. Больной В., 13 лет, мальчик. Направлен с жалобами на утолщение проксимальных межфаланговых суставов кистей. Амбулаторно заподозрен ЮРА.

Анамнез болезни: впервые пациент стал отмечать утолщения в области межфаланговых суставов кистей в 12 лет. Болезненности и дискомфорта при движении это не приносило, поэтому за медицинской помощью не обращался. Со временем появились на латеральных поверхностях указанных суставов участки умеренного кератоза.

При объективном осмотре физическое развитие соответствует возрасту, кожные покровы и видимые слизистые розовые, в легких везикулярное дыхание, границы относительной сердечной тупости возрастные, тоны сердца ритмичные, ЧСС 78 уд./мин., АД 115/65 мм рт. ст., органы брюшной полости без патологических изменений, отеков нет. Движения во всех суставах выполняются в полном объеме, безболезненны. Status lokalis: отмечается безболезненные, подвижные утолщения мягких тканей

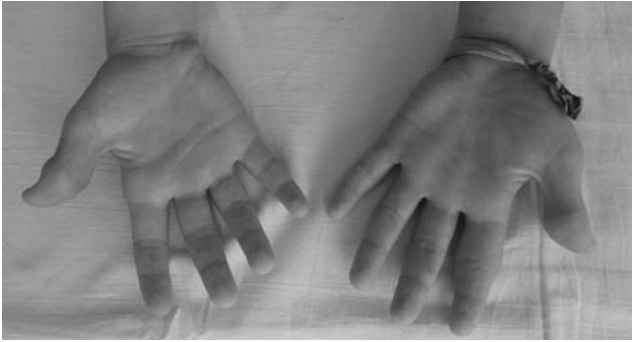


Рис.1. Утолщения мягких тканей вокруг проксимальных межфаланговых суставов I и II пальцев правой кисти и II пальца левой кисти, пястно-фалангового сустава II пальца правой кисти (ладонная поверхность)

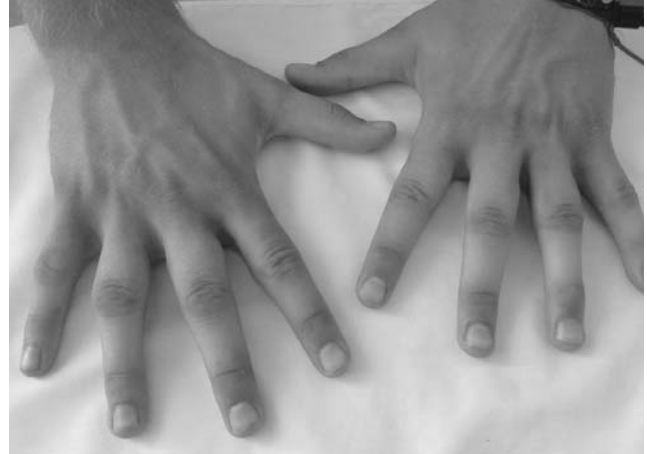

Рис.4. Утолщения мягких тканей латеральных поверхностей проксимальных фаланг II–IV пальцев обеих кистей больного С.

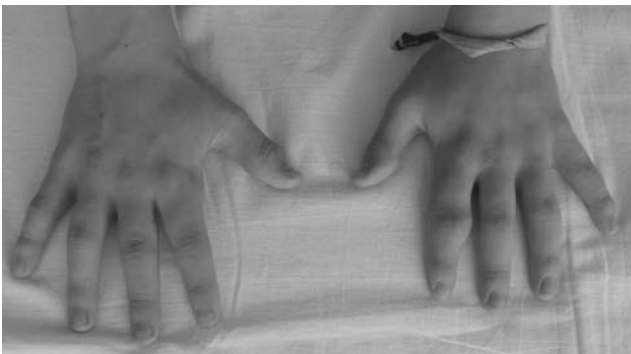

Рис.2. Утолщения мягких тканей вокруг проксимальных межфаланговых суставов I и II пальцев правой кисти и II пальца левой кисти, пястно-фалангового сустава II пальца правой кисти (тыльная поверхность)

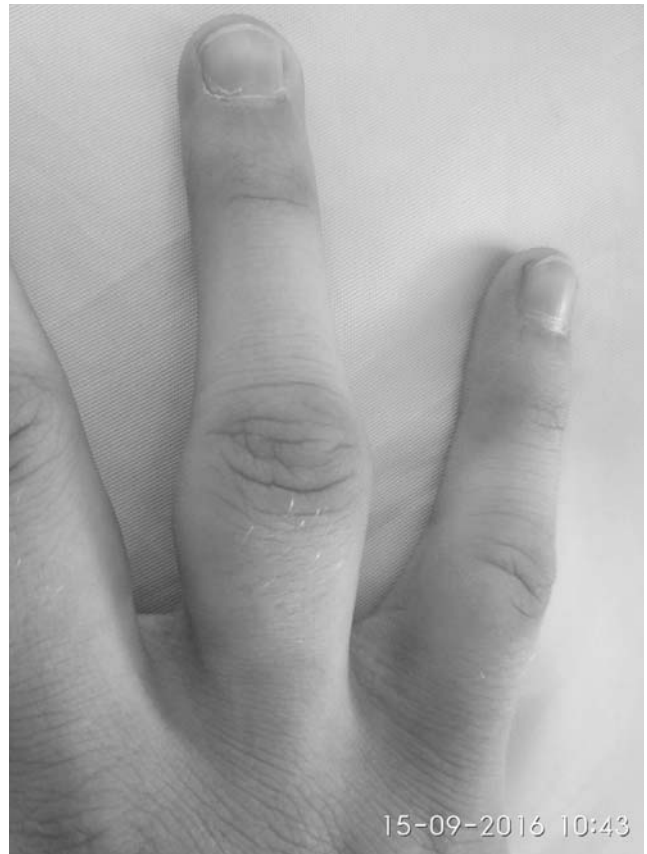

Рис.5. Утолщения мягких тканей латеральных поверхностей проксимальных фаланг III пальца правой кисти больного С.

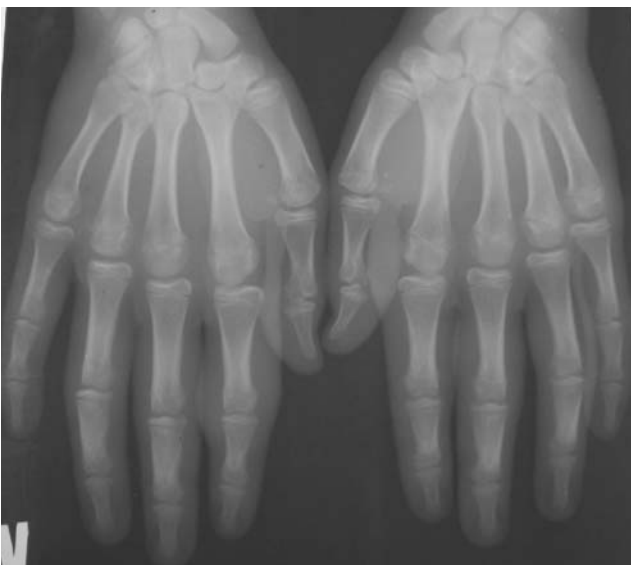

Рис.3. Рентгенография кистей больного В. — отсутствие изменений костной ткани, утолщения мягких тканей вокруг проксимальных межфаланговых суставов I и II пальцев правой кисти и II пальца левой кисти, пястно-фалангового сустава II пальца правой кисти

вокруг проксимальных межфаланговых суставов I и II пальцев правой кисти и II пальца левой кисти, пястно-фалангового сустава II пальца правой кисти (рис. 1, 2).

В ходе проведенного обследования данные за воспалительные заболевания, в т.ч. аутоиммунного генеза, получены не были. При УЗИ суставов обнаружено только нез-

начительное увеличение в проксимальном направлении мягких тканей вокруг пястно-фалангового сустава II пальца правой кисти и проксимального межфалангового сустава II пальца левой кисти. На рентгенограмме кистей выявлено утолщение мягких тканей вокруг указанных суставов без признаков патологических изменений костной ткани (рис. 3). От проведения биопсии мягких тканей мать ребенка отказалась.

Учитывая полученные результаты обследования, пациенту выставлен диагноз «Пахидермодактилия».

Случай 2. Мальчик С., 17 лет, обратился к врачу по поводу деформаций пальцев обеих кистей. Болен около двух лет. Ранее обследовался у ревматолога по поводу

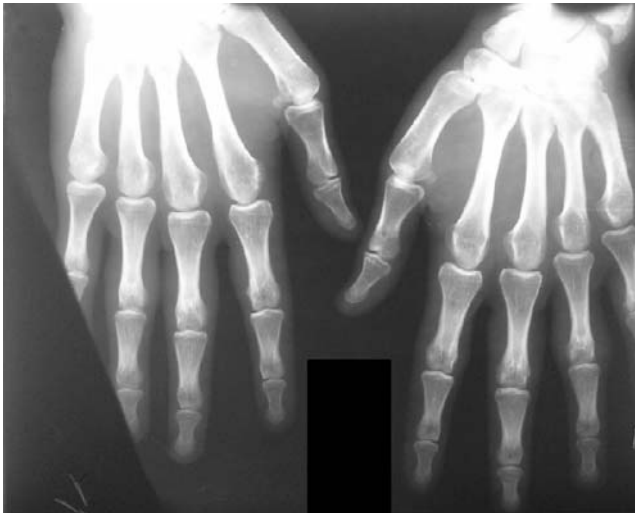

Рис. 6. Рентгенография кистей больного С.: утолщения мягких тканей латеральных поверхностей проксимальных фаланг II–IV пальцев обеих кистей, отсутствие изменений костной ткани предполагаемого ЮРА. Лечения не получал ввиду сомнений в диагнозе.

Анамнез жизни без особенностей. Наследственность не отягощена. Отмечается привычка ребенка переплетать пальцы рук «в замок» с последующим сжатием кистей. При этом максимальное давление приходится на латеральные поверхности проксимальных фаланг. Этим приемом ребенок уменьшает явления стресса.

При объективном осмотре кожные покровы и видимые слизистые розовые, патологических изменений со стороны внутренних органов не выявлено, движения во всех суставах не ограничены, безболезненны. Лихорадки, утренней скованности суставов не отмечается. Status lokalis: форма пальцев кистей веретенообразная, напоминает деформацию при ЮРА (рис. 4). Отмечаются безболезненные утолщения мягких тканей латеральных поверхностей проксимальных фаланг II–IV пальцев обеих кистей. Эти утолщения распространяются на область межфалан-

говых суставов, имеют обычную, сравнимую с окружающими неизменными тканями, плотность (рис. 5). Кожа над ними утолщена, очагово пигментирована, подвижна, с пластинчатым шелушением над очагами пигментации. Движения в суставах кистей в полном объеме.

При лабораторном обследовании общеклинические и биохимические анализы в пределах нормы, маркеры воспаления и аутоиммунных процессов отрицательные. Незначительно повышен уровень холестерина 5,38 ммоль/л.

При УЗИ кистей отмечается равномерное утолщение подкожно-жировой клетчатки II–IV пальцев кистей. Пястно-фаланговые, проксимальные межфаланговые суставы обычной формы, суставные концы четкие, ровные, капсулы суставов не изменены, повышенного содержания внутрисуставной жидкости, повышенной васкуляризации не выявлено. На рентгенограмме определяется утолщение мягких тканей латеральных поверхностей II–IV пальцев кистей, костно-суставных деформаций нет (рис. 6). От проведения биопсии мягких тканей мать ребенка отказалась.

Учитывая доброкачественный характер заболевания, отсутствие артралгий, утренней скованности, патологических изменений при лабораторном обследовании, а также выявленные изменения при УЗИ и рентгенографии кистей, пациенту выставлен диагноз «Пахидермодактилия».

В настоящее время мы продолжаем наблюдение за пациентами для оценки качества их жизни и уточнения динамики заболевания.

Выводы

Представленные случаи пахидермодактилии у подростков демонстрируют схожесть локальных проявлений заболевания с ревматоидным артритом. Учитывая редкую встречаемость заболевания, сложность диагностики, описанные примеры будут полезны врачам общей практики, педиатрам, дерматологам, ортопедам, кардиоревматологам, что расширит их представление о патологии, позволит избежать необоснованного назначения агрессивной терапии.

ЛИТЕРАТУРА

1. Пахидермодактилия в практике ревматолога / И. А. Чикова, М. М. Костик, Е. В. Синельникова [и др.] // Научно-практическая ревматология. — 2015. — № 53 (3). — С. 319–322.
2. Ювенильный артрит: особенности клинико-инструментальной картины и дифференциальной диагностики / Кожевников А. Н., Н. А. Поздеева, М. А. Конев [и др.] // Лечащий врач. — 2016. — № 5. — С. 88–92.
3. A case of pachydermodactyly in a seventeen year old associated with repetitive minor trauma / W. Abdelrahman, M. Y. Walsh, A. Smyth, D. Alderice // Dermatol Online J. — 2016. — № 22 (8). pii: 13030/qt9zw0w33v.
4. Case for diagnosis. Pachydermodactyly / Requena C. B., Miot H. A., Marques M. E., Miot L. D. // An Bras Dermatol. — 2014. — Mar-Apr. — Vol. 89 (2). — P. 359–60.
5. Higuchi C. Pachydermodactyly treated with tranilast in a young girl / C. Higuchi, T. Tomita, H. Yoshikawa // Case Rep Orthop. — 2014. — 132854. doi: 10.1155/2014/132854.
6. Pachydermodactyly: three new cases in Taiwan / C. K. Chen, S. D. Shyur, S. H. Chu [et al.] // J. Microbiol. Immun. Infect. — 2012. — Vol. 48 (3). — P. 340–344.
7. Sang-Hee Seo. A Case of Pachydermodactyly / Seo Sang-Hee, Hyun-Woo Sung // Ann Dermatol. — 2011. — Vol. 23 (2). — P. 258–261.
8. Seo S. H. A case of pachydermodactyly / S. H. Seo, H. W. Sung // Ann Dermatol. — 2011. — Vol. 23 (2). — P. 258–61.
9. Surgical Management of Unilateral Soft Tissue Swelling around the Proximal Interphalangeal Joint in an Adolescent: A Case Report of Pachydermodactyly / Kato N., Niitsu M., Kawabe T. [et al.] // Case Rep. Orthop. — 2015; 242078. doi: 10.1155/2015/242078.
10. Symmetrical fusiform swellings around the proximal interphalangeal joints // Dermatol Pract Concept. — 2015. — Jul. — Vol. 5 (3). — P. 53–54. doi: 10.5826/dpc.0503a12.

Два випадки пахідермодактилії у підлітків

Л.М. Боярська, І.О. Подліанова, Г.М. Дмитрякова

Запорізький державний медичний університет, Україна

Пахідермодактилія є рідкісною формою фіброматозу пальців. Захворювання характеризується потовщенням м'яких тканин на латеральних поверхнях проксимальних міжфалангових суглобів пальців кисті. Можливим тригером є мінімальна, повторна травматизація пальців у період емоційного дистресу пацієнта. Захворювання слід диференціювати, передусім, з ювенільним ревматоїдним артритом. Пахідермодактилія має доброякісний перебіг і не потребує лікування. У статті наведені клінічні випадки двох пацієнтів, яким під час обстеження у відділенні кардіоревматології міської дитячої багатопрофільної лікарні №5 м. Запоріжжя був виставлений діагноз пахідермодактилії.

Ключові слова: пахідермодактилія, ювенільний ідіопатичний артрит, фіброматоз.

Two Case of Pachydermodactyly in teenagers

L.N. Boyarskaya, E.I. Podlianova, G.M. Dmytryakova

Zaporizhzhia State Medical University, Ukraine

Pachydermodactyly is a rare form of digital fibromatosis. The disease is characterized by soft tissue swelling that affects the lateral aspects of the proximal interphalangeal joints of the fingers. Its possible triggers are recurrent minimal trauma of the fingers when feeling emotional distress. This disorder should be considered in the differential diagnosis of juvenile idiopathic arthritis. The disease is benign and does not require treatment. The article presents two cases of pachydermodactyly in adolescent boys.

Key words: pachydermodactyly; juvenile idiopathic arthritis; fibromatosis.

Сведения об авторах:

Боярская Людмила Николаевна — к.мед.н., проф., зав. каф. детских болезней ФПО Запорожского государственного медицинского университета. Тел. (061) 224-93-75.

Подлианова Елена Ивановна — к.мед.н., доц. каф. детских болезней ФПО ЗГМУ. Тел. (061) 224-93-75.

Дмитрякова Галина Николаевна — ассистент каф. детских болезней ФПО ЗГМУ. Тел. (061) 224-93-75.

Статья поступила в редакцию 07.09.2016 г.

НОВОСТИ

Обнаружена генетическая предрасположенность к отиту

Американские специалисты обнаружили потенциальную генетическую причину увеличения риска развития инфекции среднего уха, или среднего отита.

К симптомам отита у детей относятся боль в ухе, высокая температура, снижение слуха. Как правило, причиной отита становятся бактерии (пневмококки, стафилококки, гемофильная палочка, синегнойная палочка и др.). Новое исследование показало, что существует генетическая предрасположенность к отиту.

Анализ образцов ДНК 13 тысяч детей выявил связь между инфекцией среднего уха и участком хромосомы 6, содержащем ген FNDC1. Последующие исследования на мышах подтвердили существование этой взаимосвязи.

«Функция гена FNDC1 в организме человека не была хорошо изучена. Мы знаем, что FNDC1 кодирует

белок, влияющий на воспалительный процесс», — говорит руководитель исследования доктор Хакон Хако-нарсон. По словам ученого, исследование подтвердило, что генетика играет важную роль в восприимчивости организма к отиту.

Отит — одно из самых распространенных заболеваний у детей. По статистике, отит входит в число ведущих причин при назначении детям антибиотиков. Новое открытие может помочь в создании более эффективных методов лечения отита.

Исследование было опубликовано в журнале Nature Communications, кратко о нем пишет UPI.

Текст: Анна Хотеева

Источник: med-expert.com.ua