

О.Є. Федорців, О.М. Мочульська

Дерматоскопія та ультразвукова діагностика шкіри як малоінвазивні методи обстеження при atopічному дерматиті у дітей

ДВНЗ «Тернопільський державний медичний університет імені І.Я. Горбачевського МОЗ України», м. Тернопіль, Україна

SOVREMENNAYA PEDIATRIYA.2016.7(79):54-58; doi 10.15574/SP.2016.79.54

Мета: вивчення перспектив і можливостей застосування дерматоскопії та ультрасонографії шкіри як методу об'єктивної оцінки стану шкіри при atopічному дерматиті (АД) у дітей, аналіз досвіду клінічної практики та інтерпретація результатів обстежень шкіри.

Пацієнти і методи. Досліджували морфологічні особливості змін шкіри за даними результатів дерматоскопії та ультразвукового методу обстеження при АД у дітей віком від 1 до 18 років. Оцінка важкості перебігу АД проводилась напівкількісним методом за індексом SCORAD (Scoring of Atopik Dermatitis)

Результати. Atopічний дерматит – хронічне захворювання з дуже поліморфними змінами на шкірі. За результатами обстеження можна зробити висновок про наявність кількох дерматоскопічних варіантів ушкодження шкіри на тлі АД. Ці дані доповнюють класичні клінічні форми АД (ексудативна, еритематозно-сквамозна, еритематозно-сквамозна з ліхеніфікацією, ліхеноїдна, пруригінозна), що встановлюються при огляді. При дослідженні ехограм ділянок шкіри, уражених АД, відмічали наявність широкої гіпоехогенної смужки нижче вхідного ехо і дифузне зниження ехогенності дерми. Була встановлена висока кореляція між ступенем цього зниження і виразністю запального процесу. Зіставлення результатів дерматоскопії, УЗД шкіри і клінічної картини підвищує достовірність даних, отриманих при обстеженні.

Висновки. Дерматоскопію та УЗД шкіри можна застосовувати в лікувально-діагностичному процесі для верифікації та уточнення клінічного діагнозу, контролю та оцінки ефективності лікування, а також для експертизи якості наданих медичних послуг.

Ключові слова: atopічний дерматит, дерматоскопія, ультразвукове дослідження шкіри, морфологія і структура шкіри, епідерміс, дерма.

Вступ

Atopічний дерматит (АД) є однією з найбільш частих патологій, які зустрічаються на прийомі у лікарів-педіатрів, алергологів, дерматологів серед дітей перших трьох років життя, висока його поширеність і серед школярів [4,6]. Захворюваність на АД у світі становить до 5–10% дорослого населення і до 20–30% серед дітей і підлітків. У загальній структурі алергічних захворювань частка АД становить 50–70%, у дітей першого року життя вона досягає 90% всієї алергічної патології [3,6].

Незважаючи на досягнуті успіхи у діагностиці та лікуванні АД, багато аспектів цієї проблеми залишаються дискусійними, оскільки не вдається уникнути суб'єктивізму в оцінці шкірних проявів і реакції на проведену терапію. У зв'язку з цим необхідним є застосування об'єктивних діагностичних методів для своєчасного виявлення характеру ураження шкіри і моніторингу ефективності лікування, що підвищить верифікацію діагнозу і покращить якість надання медичної допомоги [2,3,6,7]. Такими методами може бути дерматоскопія та ультразвукове дослідження шкіри [4,8,9,11].

Дерматоскопія (грец. derma (шкіра) + skopeo (розглядати, досліджувати)) – неінвазивний інструментальний метод візуальної оцінки поверхні шкіри з використанням оптичних приладів (дерматоскопів) [1,11,12]. Дерматоскопія (дермоскопія, епілюмінісцентна мікроскопія) – неінвазивний оптичний метод дослідження шкіри, який, по суті, є епілюмінісцентною мікроскопією із дослідженням мікроділянок шкіри, дозволяє візуалізувати структуру епідермісу і сосочкового шару шкіри, невидимі для неозброєного ока [1,2,5]. При застосуванні даного методу використовується оптичне збільшення зображення з нанесенням на шкіру спеціальної рідини (імерсійне, мінеральне масло, гель) спільно з направленими джерелами світла для візуалізації більш глибоких шарів дерми

або ж за допомогою джерела поляризованого світла, яке застосовується без використання рідини [9,10,11]. Оптичні методи дослідження шкіри володіють високою інформативністю та роздільною здатністю. Через фізичну природу цих методів проникнення видимого світла обмежується епідермісом [5,8,12].

Глибші шари шкіри дозволяє візуалізувати ультразвукове дослідження (УЗД) шкіри, в основі якого лежить принцип сканування тканин ультразвуком у режимі імпульс-ехо [7]. Ультразвукові хвилі є механічними коливаннями, тому одержані за допомогою ультразвуку зображення відрізняються від оптичних [3,6]. При поширенні акустичної хвилі в пружному середовищі формується серія послідовних стиснень і розріджень, які передають опір новим шарам речовини. В однорідному середовищі ультразвукові хвилі поширюються прямолінійно, а при потраплянні на межі двох неоднорідних середовищ частково відбиваються і заломлюються. Відбиті хвилі сприймаються п'єзокристалом у проміжках між зондуючими імпульсами і трансформуються в електричні сигнали, які відображаються на екрані осцилографа або монітора [6,7,8]. Амплітуда відбитих сигналів залежить від різниці в акустичному опорі різних тканин або частин однієї тканини, на кордоні між якими відбиваються ультразвукові хвилі. Зображення відбитих сигналів від однієї точки входу променя називають одновимірною ехограмою, або А-сканограмою (від англ. amplitude – амплітуда). При іншому, найбільш поширеному, В-режимі (від англ. brightness – яскравість) проводиться двовірне ультразвукове сканування шкіри. В-режим фактично є ехографічним зображенням шкіри і залежно від роздільної здатності дозволяє розрізнити всі шари шкіри: епідерміс, дерму, гіподерму [7,8,9,13]. УЗД дає можливість об'єктивного вивчення структури шкіри якісно – за допомогою візуальної оцінки ультрасонографічної картини

і кількісно — за товщиною кожного шару шкіри і рівня його ехогенності/акустичної щільності тканини.

Найбільш важливі переваги дерматоскопії та УЗД шкіри — це неінвазивність, безболісність і можливість багаторазового застосування при динамічному спостереженні пацієнта, у зв'язку з чим дані методики є особливо актуальними в наш час [3]. Тому дерматоскопія та УЗД шкіри чудово підходять для діагностики, моніторингу перебігу АД та оцінки ефективності лікування в динаміці [1,8].

Мета дослідження: вивчення перспективи і можливостей застосування дерматоскопії та УЗД шкіри як методу об'єктивної оцінки стану шкіри при atopічному дерматиті у дітей, аналіз досвіду клінічної практики та інтерпретація результатів обстежень шкіри.

Матеріал і методи дослідження

У процесі виконання науково-дослідної роботи комплексно було обстежено 128 дітей, хворих на АД, та 40 дітей контрольної групи віком від 1 до 18 років. Усім дітям були проведені загальноклінічні методи дослідження: оцінка скарг, анамнестичних даних, об'єктивного статусу пацієнтів із визначенням показників фізичного розвитку, загальні клініко-лабораторні і біохімічні, імунологічні, алергологічні, інструментальні методи дослідження, такі як УЗД шкіри і дерматоскопія. УЗД шкіри і дерматоскопія виконувались на всіх уражених ділянках шкіри, а також проводилось порівняння із неушкодженими ділянками шкіри.

Для дерматоскопії використовувався дерматоскоп Heine серії mini 3000 LED (Heine Optotechnik, Німеччина) та спеціальне масло для імерсії (Heine Optotechnik, Німеччина). Даний дерматоскоп має наступні характеристики: 1) 10-разове збільшення без спотворення по всій досліджуваній поверхні за рахунок системи ахроматичних лінз; 2) світлодіодне рівномірне безтіньове освітлення з наявністю 6 основних джерел освітлення і 3 додаткових джерел для бічного освітлення; 3) діапазон корекції фокусування від -4 до +4 диоптрій; 4) наявність рукоятки зі знімним блоком автономного живлення.

Для ультрасонографії використовували ультразвукові сканери Siemens Sonoline Adara, GE logiq 100 Pro та Medison SonoAce 8000 Prime з лінійними датчиками зі змінною частотою 3,5–12,0 МГц. Дослідження проводилося в М- і В-режимі, а також із застосуванням доплерівських методик. У всіх випадках отримана морфологічна верифікація діагнозу, глибина сканування становила 10,00–20,00 мм при частоті 12,0 МГц. Візуалізували епідерміс, дерму і підшкірну жирову клітковину. Оцінювали диференціювання шарів шкіри (епідермісу і дерми), їх товщину, ехоструктуру, ехогенність, судинний малюнок, а також регіонарні лімфатичні вузли. З метою профілактики надмірного тиску на шкіру датчиком використовували гелієву «подушку» в якості акустичного вікна. Дослідження починали в традиційному М- і В-режимі шляхом поперечного та поздовжнього сканування ділянок шкіри. Для дослідження васкуляризації шкіри використовували кольорове та енергетичне доплерівське картування, імпульсну доплерометрію. Усі структурні зміни шкіри дифузного і/або вогнищового характеру, виявлені в зоні обстеження, були описані відповідно до традиційного протоколу УЗД. У більшості випадків сканограми патологічно змінених ділянок шкіри порівнювали зі сканограмами контралатеральних або розташованих поруч здорових ділянок шкіри.

Оцінка важкості перебігу АД проводилась напівкількісним методом за індексом SCORAD (Scoring of Atopic

Dermatitis), який розроблений Європейською робочою групою експертів [14]. Значення індексу SCORAD можуть перебувати в діапазоні від 0 (немає проявів ураження шкіри) до 103 балів (максимально виражені прояви АД).

Статистична обробка матеріалу здійснювалась за допомогою стандартних алгоритмів варіаційної статистики, для розрахунків використовувалась комп'ютерна програма Excel (Microsoft Office, USA) та Statistica 6.0 і on-line калькулятор SISA (Simple Interactive Statistical Analysis), розраховували t-критерій Стьюдента або критерій χ^2 (різниця вважалась вірогідною при $p \leq 0,01$ або $p < 0,05$).

Результати дослідження та їх обговорення

У процесі дослідження комплексно було обстежено 128 дітей віком від 1 до 18 років з АД в стадії загострення (хлопчики — 58,59%, дівчатка — 41,41%). Групу контролю склали 40 практично здорових дітей аналогічного віку, у яких були встановлені нормальні величини лабораторних та інструментальних показників. Розподіл відповідно до вікових форм АД становив: малюкова — 15,63%, дитяча — 54,69%, підліткова — 29,69%. Розподіл за ступе-

Таблиця 1

Середні значення індексу SCORAD залежно від важкості atopічного дерматиту у дітей (M±m)

Важкість atopічного дерматиту	SCORAD індекс (бали)
легкий	18,73±0,27
середньотяжкий	49,87±1,62
тяжкий	83,59±2,18

Таблиця 2

Частота окремих шкірних симптомів та морфологічних елементів висипань за результатами дерматоскопії у дітей, хворих на atopічний дерматит

Шкірні симптоми та морфологічні елементи висипань	Частота виявлення (n=128)	
	n	%
Еритема/гіперемія	125	97,66
Набряк/папула	69	53,91
Мікроезикація	19	14,87
Екссудація/мокнуття	82	64,06
Пустули	15	11,72
Кірки	84	65,63
Гнійні кірки, жовті гранули	22	17,19
Екскоріації/розчухи	116	90,63
Ліхенізація/ліхеніфікація	99	77,34
Лусочки/сухість шкіри	88	68,75
Ксероз	31	24,22
Гіперкератоз	24	18,75
Фолікулярний гіперкератоз	54	42,19
Тріщини	29	22,66
Вторинна гіперпігментація	19	14,84
Справжній поліморфізм висипань	71	55,47
Запалені сально-волосяні фолікули	76	59,38
Перифолікулярна гіперемія	101	78,91
Атрофія сально-волосяних фолікулів	35	27,34
Судинний малюнок — гомогенія, однотипні судини	27	21,09
Судинний малюнок — розширення судин навколо сально-волосяних фолікулів	77	60,16
Судинний малюнок — поодинокі пунктирні судини	29	22,66

Таблиця 3

Частота різних форм уражень шкіри у дітей, хворих на atopічний дерматит, за даними результатів дерматоскопії

Форма ураження шкіри	Частота виявлення (n=128)	
	n	%
Еритематозна	12	9,38
Еритематозно-сквамозна	21	16,41
Еритематозно-сквамозна з ліхеніфікацією	65	50,78
Ліхеноїдна	29	22,66
Пруригоподібна	1	0,78

нем важкості перебігу захворювання показав переважання легкого ступеня — 53,91% пацієнтів, середній — у 35,16%, важкий — у 10,94%. Обмежено-локалізована форма виявлена у 55,47% хворих, поширена — у 35,16%, дифузна форма — у 9,38%. Поширеність клініко-морфологічних форм АД в обстежуваних дітей була наступною: ексудативна — 9,38%, еритематозно-сквамозна — 16,41%, еритематозно-сквамозна з ліхеніфікацією — 50,78%, ліхеноїдна — 22,66%, прурігоподібна — 0,78%. Оцінювали важкість перебігу АД у дітей за шкалою SCORAD, відмічалось зростання індексу SCORAD від найнижчого значення за легкого перебігу до найвищих значень за важкого перебігу захворювання (табл. 1).

Усім хворим, крім стандартних клініко-лабораторних обстежень, проводилася дерматоскопія та УЗД шкіри. Дослідження виконувалось на всіх уражених ділянках шкіри, а також проводилось порівняння із неушкодженими ділянками, визначався стан судин шкіри.

Окремі шкірні симптоми ідентифікували з морфологічними елементами висипань на уражених ділянках шкіри хворих дітей за даними виконаної дерматоскопії (табл. 2).

Атопічний дерматит — хронічне захворювання з виразними поліморфними змінами на шкірі. За результатами обстеження можемо зробити висновок про наявність кількох дерматоскопічних варіантів ушкодження шкіри на тлі АД. Ці дані доповнюють класичні клінічні форми atopічного дерматиту (ексудативна, еритематозно-сквамозна, еритематозно-сквамозна з ліхеніфікацією, ліхеноїдна, прурігозна), що були встановлені під час огляду (табл. 3).

Виразність змін шкіри корелювала зі ступенем важкості клінічного перебігу АД за шкалою SCORAD.

УЗД-дослідження проводилося в М- і В-режимі сканування, а також із застосуванням доплерівських методик. Ехографічна картина здорової шкіри була наступною: поверхня епідермісу рівна, вся товщина епідермісу візуалізувалася по фронту сканування, товщина епідермісу рівномірна, від 0,20 до 0,60 мм, проведення ехосигна-

лу від поверхні в дерму не переривалося, ехогенність епідермісу була однорідною (від 127,00 до 129,00 од.), внутрішній контур епідермісу рівний, спостерігалось чітке відмежування від дерми. Епідерміс мав вигляд вузької гіперехогенної смужки з рівним зовнішнім контуром. Товщина незміненого епідермісу залежала від зони дослідження, віку пацієнта і склала в середньому по контрольній групі (0,40±0,02) мм, середня ехогенність — (128,00±0,12) одиниці. За даними літератури, цей показник варіює від 0,03 до 1,00 міліметрів. Товщина дерми рівномірна від 0,40 до 0,90 мм, середня ехогенність дерми від 42,00 до 46,00 од., ехогенність верхніх шарів дерми — 21,00 од., нижніх — 55,00 од., відмежування дерми від підшкірно-жирової клітковини було чітким, контур меж нерівний. Дерма візуалізувалася у вигляді смужки середньої або зниженої ехогенності залежно від зони дослідження, однорідної ехоструктури, товщиною (0,56±0,02) мм у середньому по групі, середня ехогенність дерми — (44,00±0,23) одиниці. За даними різних джерел літератури, товщина дерми незміненої шкіри варіює від 0,50 до 4,00 міліметрів. Судини в дермі в жодному випадку не були виявлені, що можна пояснити їх малим діаметром і низькою швидкістю кровообігу. У прилеглих до дерми ділянках підшкірно-жирової клітковини при доплерометрії у 12 (30,00%) обстежених виявлено дрібні артеріальні і венозні судини. Ехогенність підшкірно-жирової клітковини становила від 2,00 до 6,00 од., середня ехогенність — (3,00±0,15) одиниці. Товщина шкіри залежала від анатомічної ділянки та віку дітей. Ступінь виразності ультразвукових змін шкіри у дітей з АД визначався періодом захворювання і локалізацією процесу (табл. 4).

При ехографії у гострому періоді у всіх дітей визначалися виразне потовщення шкіри, головним чином за рахунок дерми, порушення чіткості шарів шкіри, підвищення ехогенності епідермісу, зниження ехогенності дерми і неоднорідність її структури, поява характерної гіпоехогенної смужки між епідермісом і дермою, яка може розглядатися як маркер активності процесу. Межа між дермою і підшкірним шаром була менш виразною, ніж у практично здорових дітей. У дітей з ліхеніфікацією спостерігалася нерівність поверхні епідермісу. Епідерміс і дерма були розділені невидимою в нормі тонкою гіпоехогенною смужкою. Загальна товщина шкіри збільшена за рахунок обох шарів. При доплерографії визначався внутрішньошкірний артеріальний і підсилений підшкірний артеріальний та венозний кровотоки.

У підгострому періоді АД, порівняно з гострим процесом, відзначалося помірне підвищення ехогенності дерми, проміжна гіпоехогенна смужка між епідермісом і дермою не візуалізувалася, але ультразвукові характеристики епідермісу залишалися попередніми. Така дина-

Таблиця 4

Товщина шкіри залежно від локалізації патологічного процесу і віку у дітей з atopічним дерматитом та контрольної групи, мм (M±m)

Локалізація	Вік, роки					
	контрольна група			діти з atopічним дерматитом		
	1-3 (n=6; 15,00%)	4-11 (n=26; 65,00%)	12-18 (n=8; 20,00%)	1-3 (n=20; 15,63%)	4-11 (n=70; 54,69%)	12-18 (n=38; 29,69%)
Товщина шкіри на обличчі	0,88±0,05	1,20±0,02	1,56±0,03	2,20±0,03*	2,83±0,04*	3,61±0,04*
Товщина шкіри на верхніх кінцівках	0,72±0,03	0,87±0,02	1,00±0,03	2,12±0,03*	2,46±0,03*	2,89±0,04*
Товщина шкіри на нижніх кінцівках	0,72±0,03	1,20±0,31	1,31±0,04	2,15±0,02*	2,63±0,03*	3,20±0,04*

Примітка: * достовірність різниці між показниками дітей з atopічним дерматитом та здоровими $p<0,05$.

Таблиця 5

Характеристика внутрішньошкірного та підшкірного кровообігу у дітей з atopічним дерматитом

Кровообіг	Діти з atopічним дерматитом (n=128)	
	n	%
Артеріальний внутрішньошкірний	92	71,88
Венозний внутрішньошкірний	8	6,25
Артеріальний підшкірний	100	78,13
Венозний підшкірний	87	67,97

міка в ехогенності шарів шкіри знижувала чіткість їх диференціації. Загальна товщина шкіри, як і її окремих шарів, достовірно зменшувалася порівняно з гострим періодом. За даними доплерографії внутрішньошкірний артеріальний кровотік не визначався, однак реєструвався внутрішньошкірний венозний кровотік (табл. 5).

У періоді ремісії АД ультразвукова картина шкіри відповідала такій у контрольній групі, а її товщина була меншою порівняно з періодами загострення і стихання процесу, але більшою порівняно з шкірою практично здорових дітей. При доплерографії кровотік у період ремісії, як у шкірі, так і в підшкірному шарі, не реєструвався, що відповідало результатам, отриманим у практично здорових дітей.

Висновки

У даній роботі на прикладі випадків з клінічної практики продемонстрована діагностична цінність дерматоскопії та УЗД шкіри при АД у дітей. Ці об'єктивні методики дослідження шкіри дозволяють вивчити будову шкіри *in vivo* у режимі «реального часу» і оперувати кількісними результатами оцінки, необхідними для дотримання принципу доказовості. Основними напрямками використання УЗД шкіри є вимірювання товщини та акустичної щільності епідермісу і дерми, вивчення мікроструктури шкіри в нормі і при патології, діагностика змін морфології шкіри з уточненням меж. При дослідженні ехограм ділянок шкіри, уражених АД, відмічали наявність широкої гіпо-

ехогенної смужки нижче вхідного ехо і дифузне зниження ехогенності дерми. Була встановлена висока кореляція між ступенем цього зниження і виразністю запального процесу. Зіставлення результатів дерматоскопії, УЗД шкіри і клінічної картини підвищує достовірність даних, отриманих при обстеженні. Дерматоскопію та УЗД шкіри можна застосовувати в лікувально-діагностичному процесі для верифікації та уточнення клінічного діагнозу, контролю та оцінки ефективності лікування, а також для експертизи якості наданих медичних послуг. Застосування дерматоскопії та УЗД шкіри не вимагає спеціальної підготовки пацієнта, не має протипоказань.

Таким чином, з метою оптимізації діагностики АД, оцінки важкості клінічного перебігу, подальшого прогнозу захворювання, вивчення впливу на шкіру лікарських засобів, моніторингу курсу і терапевтичної ефективності лікування, а також експертизи якості надання медичних послуг доцільне використання дерматоскопії та УЗД шкіри.

Перспективи подальших досліджень. Проведений аналіз літератури та результати власних спостережень свідчать про необхідність подальших досліджень особливостей перебігу АД у дітей та пошуків ефективних методів лікування. Застосування дерматоскопії та ультразвукового методу дослідження у дітей з АД дозволило виявити специфічні морфологічні зміни шкіри та описати кілька варіантів ушкоджень. Дерматоскопія та УЗД шкіри є перспективними методами діагностики, які можуть застосовуватися з метою контролю над результатами терапії, моніторингу стану шкіри та динамікою перебігу АД у дітей. Перспективою подальших досліджень є створення дерматоскопічних та ультрасонографічних критеріїв діагностики АД. Дерматоскопія та УЗД шкіри є цінними допоміжним методом діагностики АД, однак, з огляду на недостатню систематизацію дерматоскопічних спостережень і даних УЗД при дослідженні запальних уражень шкіри, потребують систематизації та розробки спеціальних діагностичних алгоритмів. Вважаємо доцільним подальше дослідження змін морфології шкіри. Розробка та вдосконалення нових сучасних малоінвазивних методів діагностики АД дозволять підвищити ефективність лікування та профілактики цієї патології.

ЛІТЕРАТУРА

1. Дерматоскопия / Джор Р., Соьер Х. П., Арджентиано Д. [и др.]; перевод с англ. под ред. проф. Л. В. Демидова. — Моква : ООО «Рид Элсивер», 2010. — 244 с.
2. Дмитерко С.В. Перспективи застосування дерматоскопії при іхтіозі / С.В. Дмитерко // Вісник Вінницького нац. мед. ун-ту. — 2013. — № 1. — С. 81—86.
3. Макаренко Л.А. Неинвазивная диагностика в дерматологии / Л. А. Макаренко // Рос. журн. кожных и венерич. болезней. — 2013. — № 2. — С. 40—45.
4. Савоськина В. А. Дерматоскопическая картина и гистологические корреляции при некоторых дерматологических заболеваниях / В. А. Савоськина, А. А. Бильченко // Клиническая иммунол., алергол., инфектол. — 2013. — № 8 (67). — С. 9—22.
5. Суид К. Опыт применения дерматоскопии в педиатрической дерматологии / К. Суид, Я.А. Гончарова // Здоровье ребенка. — 2011. — № 8. — С. 35.
6. Ультразвуковая оценка кожи у здоровых детей и детей с atopическим дерматитом / Дворяковский И.В., Кудрявцева А.В., Ларина К.А. [и др.] // Ультразвук. и функцион. диагност. — 2009. — № 2. — С. 52—59.
7. Ультразвуковое исследование кожи / К. А. Зубейко, М. В. Курлович, М. В. Смысленова, Е. Г. Привалова // Радиология — практика. — 2014. — № 6 (48). — С. 40—49.
8. Ультразвуковое исследование кожи в практике врача-косметолога / Безуглый А. П., Бикбулатова Н. Н., Шугина Е. А., [и др.] // Вестник дерматол. и венерол. — 2011. — № 3. — С. 142—152.
9. A New High Frequency Ultrasound Skin Imaging System: Imaging Properties and Clinical in Vivo Results / Vogt M., Scharenberg R., Moussa G. [et al.] // Acoustical Imaging. — 2007. — № 28. — P. 137—144.
10. Dermatoscopy — An Algorithmic Method Based on Pattern Analysis / Kittler H., Rosendahl C., Cameron A., Tschandl P. // Facultas Verlags & Buchhandels AG. — 2011. — 334 p.
11. Handbook of Dermoscopy / Malvehy J., Puig S., Braun R. P. [et al.]. — New York : Taylor & Francis, 2006. — P. 95.
12. Lee J. B. Dermatoscopy: An overview. Part I: Non-Melanocytic Lesion / J. B. Lee, D. Hirokawa // Skinmed. — 2010 — № 8. — P. 265—272.
13. Principles of high-frequency ultrasonography for investigation of skin pathology / Jasaitiene D., Valiukeviciene S., Linkeviciute G. [et al.] // Journal of European Academy of Dermatology and Venerology. — 2011. — № 25(4). — P. 375—382.
14. Severity scoring of atopіc dermatitis: the SCORAD index. Consensus Report of the European Task Force on Atopіc Dermatitis // Dermatology. — 1993. — Vol. 186 (1). — P. 23—31.

Дерматоскопия и ультразвуковая диагностика кожи как малоинвазивные методы обследования при atopическом дерматите у детей

О.Е. Федорцов, О.Н. Мочульская

ГБУЗ «Тернопольский государственный медицинский университет имени И.Я. Горбачевского МЗ Украины», г. Тернополь, Украина

Цель: изучение перспектив и возможностей применения дерматоскопии и ультразвуковой диагностики кожи как метода объективной оценки состояния кожи при atopическом дерматите (АД) у детей, анализ опыта клинической практики и интерпретация результатов обследований кожи.

Пациенты и методы. Исследовали морфологические особенности изменений кожи по данным результатов дерматоскопии и ультразвукового метода обследования при АД у детей в возрасте от 1 до 18 лет. Оценка тяжести течения АД проводилась полуколичественным методом по индексу SCORAD (Scoring of Atopik Dermatitis).

Результаты. Atopический дерматит — хроническое заболевание с полиморфными изменениями на коже. По результатам обследования можно сделать вывод о наличии нескольких дерматоскопических вариантов повреждения кожи на фоне АД. Эти данные дополняют классические клинические формы АД (экссудативная, эритематозно-сквамозная, эритематозно-сквамозная с лихенификацией, лихеноидная, пруригинозная), устанавливаемые при осмотре. При исследовании эхограмм участков кожи, пораженных АД, отмечали наличие широкой гипозоногенной полоски ниже входного эхо и диффузное снижение эхогенности дермы. Была установлена высокая корреляция между степенью этого снижения и выразительностью воспалительного процесса. Сопоставление результатов дерматоскопии, УЗИ кожи и клинической картины повышает достоверность данных, полученных при обследовании.

Выводы. Дерматоскопию и УЗИ кожи можно применять в лечебно-диагностическом процессе для верификации и уточнения клинического диагноза АД у детей, контроля и оценки эффективности лечения, а также для экспертизы качества предоставляемых медицинских услуг.

Ключевые слова: atopический дерматит, дерматоскопия, ультразвуковое исследование кожи, морфология и структура кожи, эпидермис, дерма.

Dermatoscopy and ultrasound diagnostics of skin as a minimally invasive methods to examination of atopic dermatitis in children

O.Ye. Fedortsiv, O.M. Mochulska

SHEE «Ternopil State Medical University named after I. Ya. Horbachevsky of Ministry of Healthcare in Ukraine», Ternopil, Ukraine

Purpose of work: to study prospects and possibilities of dermatoscopy and skin ultrasonography as a method of objective assessment of skin in children with atopic dermatitis, to analyse of clinical practice experience and interpretation of skin inspections results.

Materials and methods of research. Morphological features of skin changes were studied according to the results of dermatoscopy and ultrasonic inspection method in children with atopic dermatitis aged 1 to 18 years. Evaluation of severity of atopic dermatitis was conducted by semiquantitative index SCORAD (Scoring of Atopik Dermatitis).

Results. Atopic dermatitis (AD) is a chronic disease with a polymorphic changes in the skin. According to survey results of dermoscopy we can conclude about the presence of several options of skin damage on a background of atopic dermatitis. These data complement the classical clinical forms of atopic dermatitis (exudative, erythematous-squamous, erythematous-squamous with lichenification, lichenoid, pruritic), established at the examination. In study of skin echograms affected by AD was noted the presence of wide hypoechoic strip below input echo and diffuse reeduction of dermis echogenicity. Was established a high correlation between the degree of decrease and the severity of inflammation. Comparison of results between dermatoscopy, ultrasound and clinical inspection of skin increases the reliability of data obtained during the examination.

Conclusions. Dermatoscopy and skin ultrasound can be used in therapeutic and diagnostic process for verification and refinement of clinical diagnosis, monitoring and evaluating of treatment effectiveness, and for examination of medical services quality.

Key words: atopic dermatitis, dermatoscopy, ultrasound examination of skin, morphology and structure of skin, epidermis, dermis.

Сведения об авторах:

Федорцов Ольга Евгеньевна — д. мед. н., проф., зав. каф. детских болезней с детской хирургией ГБУЗ «Тернопольский государственный медицинский университет имени И.Я. Горбачевского МЗ Украины». Адрес: г. Тернополь, майдан Воли, 1; тел: (0352) 52-44-92.

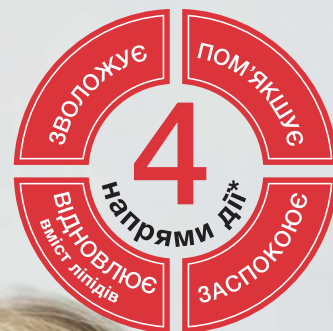
Мочульская Оксана Николаевна — ассистент каф. детских болезней с детской хирургией ГБУЗ «Тернопольский государственный медицинский университет имени И.Я. Горбачевского МЗ Украины». Адрес: г. Тернополь, майдан Воли, 1; тел: (0352) 52-44-92.

Статья поступила в редакцию 08.10.2016 г.

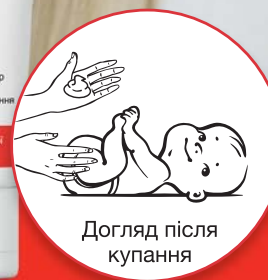ЕМОПІУМ



з перших
днів життя



Догляд під час
купання



Догляд після
купання

Комплексний догляд за сухою, схильною до подразнення та atopічних змін шкірою*

* Адаптовано із даних, вказаних на упаковках. Висновки державної санітарно-епідеміологічної експертизи МОЗ України: Емопіум Емульсія для купання №05.03.02 – 03/35168 від 27.05.2014; Емопіум Спеціальна емульсія для тіла № 05.03.02-03/35169 від 27.05.2014.