

УДК: 616.596-007.2-02:616-022.7:578.835.1-053.2

О.Р. Боярчук¹, Л.А. Волянська¹, О.М. Дивоняк²**Онїхомадезіс як прояв ентеровірусної інфекції**¹ДВНЗ «Тернопільський державний медичний університет імені І.Я. Горбачевського», м. Тернопіль, Україна²Міська дитяча лікарня, м. Тернопіль, Україна

SOVREMENNAYA PEDIATRIYA.2016.7(79):74-78; doi 10.15574/SP.2016.79.74

Мета: вивчити особливості клініки спалаху ентеровірусної інфекції (ЕІ) на Тернопільщині влітку-восени 2016 року.**Пацієнти і методи.** Проведено повне клінічне обстеження 34 дітей з онїхомадезісом, середній вік яких складав (3,97±0,78) року. У гендерному співвідношенні переважали хлопчики (55,88%).**Результати.** Прояви ЕІ у дітей відповідали типовому (герпангіна, епідемічна міальгія, раптова екзантема, ентерит) та атипичним (респіраторна, кон'юнктивіт) формам. Анамнестично у 64,71% (n=22) спостережуваних мало місце короткочасне (1,87±0,92 доби) підвищення температури тіла в межах 37,6–40,0°C, хоча інтоксикаційні прояви були у всіх оглянутих дітей. У 47,06% (n=16) фіксувались катаральні симптоми, найчастіше герпангіна (32,35%, n=11); зміни шкіри та слизових оболонок у вигляді різноманітного за морфологією, розмірами, кольором висипу були у 44,12% (n=15), з них 3 (8,82%) дітей повідомили про появу через 2–6 тижнів великопластинчастого луцення на стопах та долонях. Таке саме луцення зафіксовано в 11 (32,35%) дітей без висипань в анамнезі. Через 4–16 тижнів після перенесеної клінічно діагностованої ЕІ у дітей фіксувались безсимптомне ураження нігтів рук та ніг. Кількість уражених нігтів на момент огляду коливалась у широкому діапазоні від 1 до 16. Виявлено строкаті зміни нігтів кистей рук та стоп на різних стадіях розвитку патологічного процесу: відшарування нігтьової пластинки в зоні росту, деформація нігтьового ложа, лінії Меєсса та Боа.**Висновки.** Ентеровірусна інфекція у дітей у віці 2–5 років зазвичай має легкий перебіг без серйозних наслідків. Онїхомадезіс є рідкісним проявом ЕІ, тому необхідне подальше спостереження за дітьми з такими проявами інфекції.**Ключові слова:** ентеровірусна інфекція, діти, онїхомадезіс.**Вступ**

Понад половину усіх захворювань із гарячкою у дітей в Україні і світі спричинюють ентеровіруси [2,3,5]. Ентеровірусні інфекції (ЕІ) — група гострих захворювань зі строкатістю клінічних проявів — від легких гарячок і простого носійства вірусу до затяжних менінгоенцефалітів, міокардитів, міальгій тощо, викликаних ентеровірусами. Серед представників роду *Enterovirus* відомими на сьогодні збудниками цієї хвороби є 12 видів *Enterovirus* (EV): А, В, С, D, E, F, G, H, J і *Rhinovirus* (HRV) А, В, С [4]. Вченим уже відомо понад 100 типів ентеровірусів людини, однак кількість їх продовжуватиме зростати й надалі. Щорічно у світі з'являються повідомлення про відкриття щонайменше двох нових видів вірусів людини [9]. Зважаючи на високу генетичну мінливість ентеровірусів, можлива поява нових високопатогенних штамів, що становить загрозу розвитку спалахів та епідемій ЕІ зі зміною тропізму, антигенного профілю чи патогенності, що в майбутньому може призвести до розвитку нових захворювань, як безсимптомних, так і важких із летальними наслідками.

Мета дослідження — вивчити особливості клініки спалаху ентеровірусної інфекції влітку-восени 2016 року на Тернопільщині.

Матеріал і методи дослідження

Було проаналізовано перебіг клінічно встановленої ентеровірусної інфекції у дітей віком 2–5 років. У дослідження були включені 34 дитини з клінічними проявами ЕІ. Середній вік дітей досліджуваної групи становив 3,97±0,78 року, що співпадає з даними інших спостережень, у яких повідомляється про переважання серед захворюєлих вікової категорії до 5 років [6,8]. Серед обстежених незначно переважали хлопчики — 55,88%.

Критеріями включення до групи дослідження були прояви ЕІ, згода батьків на поглиблене клінічне обстеження, опрацювання медичної документації та оприлюднення результатів у наукових виданнях.

Дослідження проводили з урахуванням основних принципів Гельсінської декларації з біомедичних дослі-

джень та положень GCH ICH, із дотриманням етичних принципів та рекомендацій із залучення людей як суб'єктів, викладених у Белмонтській доповіді. Дизайн дослідження передбачав дотримання принципів конфіденційності та поваги до дитини, як до особи, не здатної до самозахисту, концепції інформованої згоди, врахування переваг користі над ризиком та інших етичних принципів стосовно людей, які виступали об'єктами досліджень.

Обробку отриманих даних проведено за допомогою статистичних методів із визначенням основних характеристик (середнього арифметичного значення, помилки середнього, середньоквадратичного відхилення) [1]. Розрахунки проводили у середовищі Microsoft Windows XP із використанням пакетів прикладних програм Statistica 7.0 і Microsoft Excel 2007.

Результати дослідження та їх обговорення

Ентеровірусним захворюванням у країнах із помірним кліматом притаманна здебільшого літньо-осіння сезонність, на відміну від тропічних країн, де вірус циркулює цілий рік, спричиняючи хворобу без сезонних спалахів. Перші прояви захворювання в нашому спостереженні також припадали на середину літа та осінь (табл.).

Про високу сприйнятливність до ентеровірусів свідчить поширення збудника серед дітей групи, де мінімальні прояви хвороби мали місце у всіх оглянутих.

Аналізуючи ситуацію зі спалахом ентеровірусної інфекції на Тернопільщині влітку-восени 2016 р., нами

Таблиця

Терміни виникнення перших проявів спалаху ентеровірусної інфекції на Тернопільщині у 2016 р.

Місяць появи перших проявів ЕІ	Кількість дітей	
	абс.	%
Липень	8	23,53
Серпень	10	29,41
Вересень	13	38,24
Дані відсутні	3	8,82
Разом	34	100

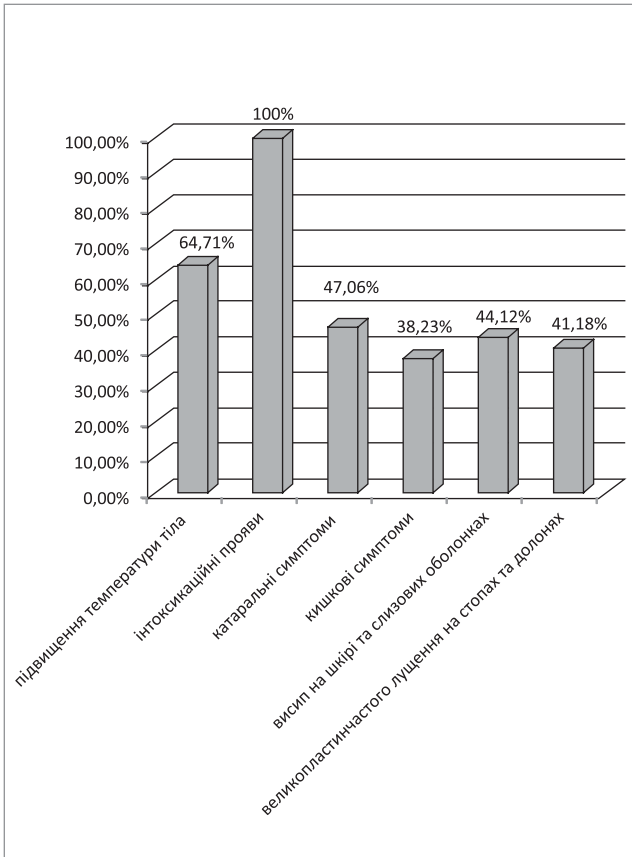


Рис. 1. Частота клінічних проявів ентеровірусної інфекції в обстежених дітей

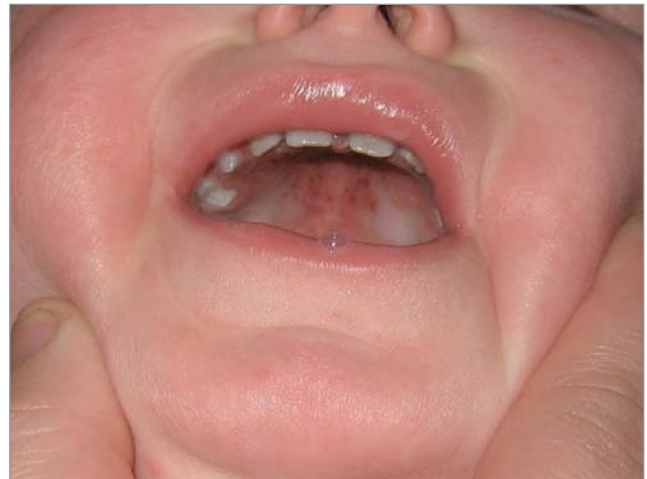

Рис. 3. Енантема у дитини із синдромом «рука–нога–рот»

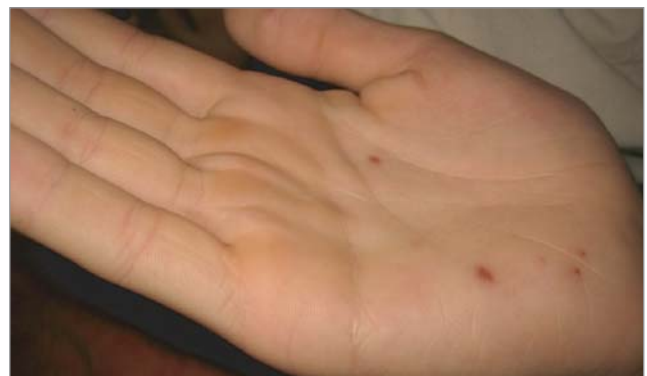

Рис. 4. Екзантема у дитини із синдромом «рука–нога–рот»

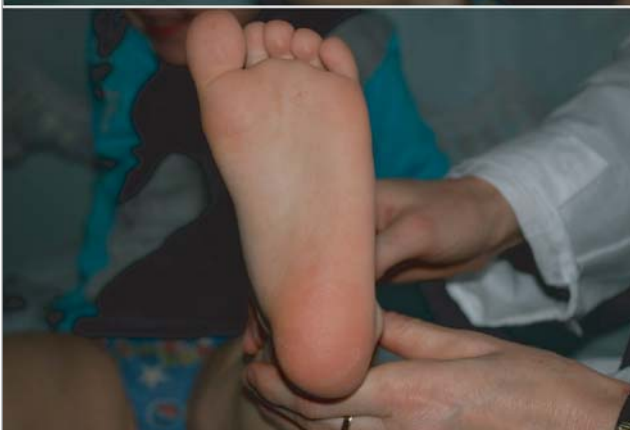
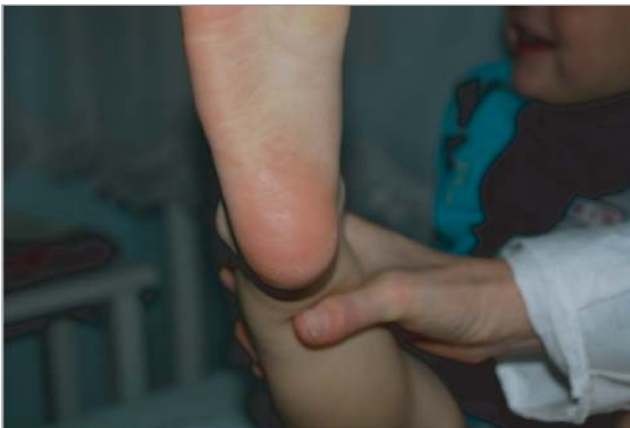
Рис. 2. Лущення на стопі після перенесеної клінічно ентеровірусної інфекції

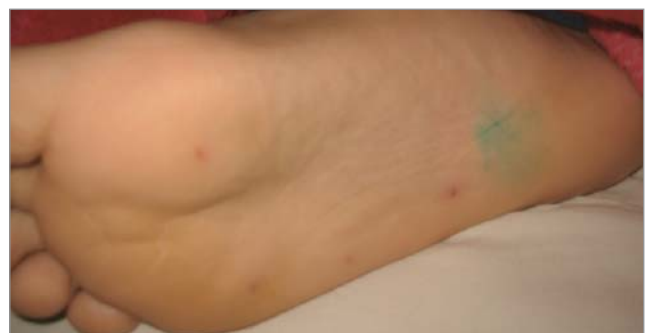

Рис. 5. Екзантема у дитини із синдромом «рука–нога–рот»

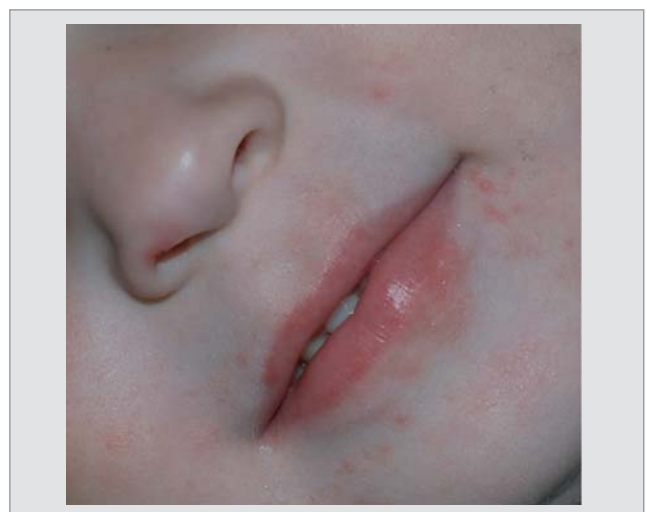

Рис. 6. Висипання на обличчі навколо рта

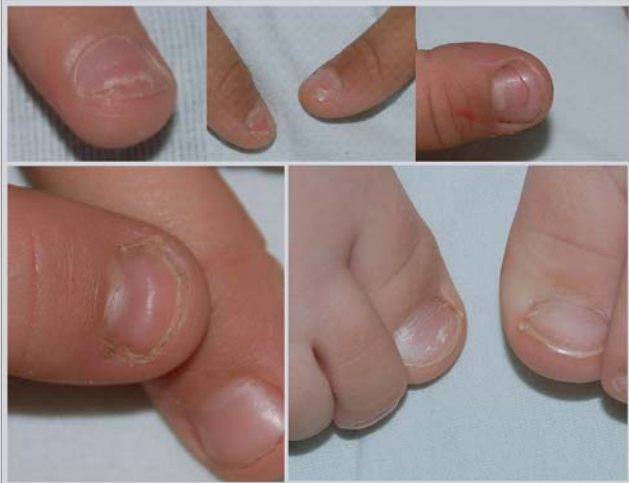

Рис. 7. Строкатість змін нігтьових пластинок у дітей із різними клінічними формами ентеровірусної інфекції

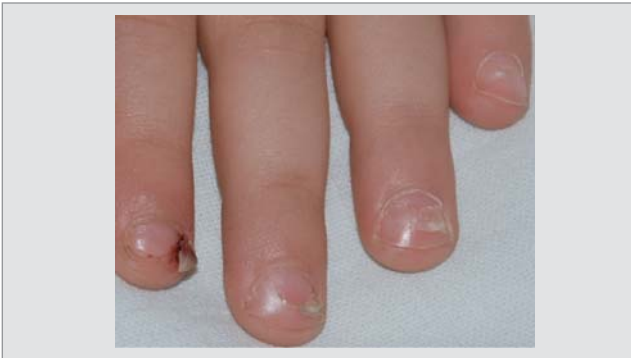

Рис. 8. Різні стадії відшарування нігтьової пластинки кисті у дитини 4 років

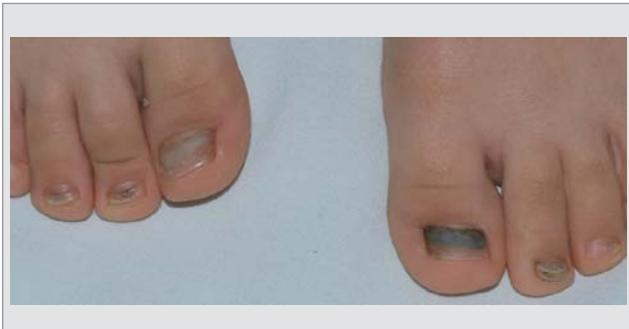

Рис. 9. Деформація нігтьового ложа, потовщення нігтьової пластинки та зміна її забарвлення

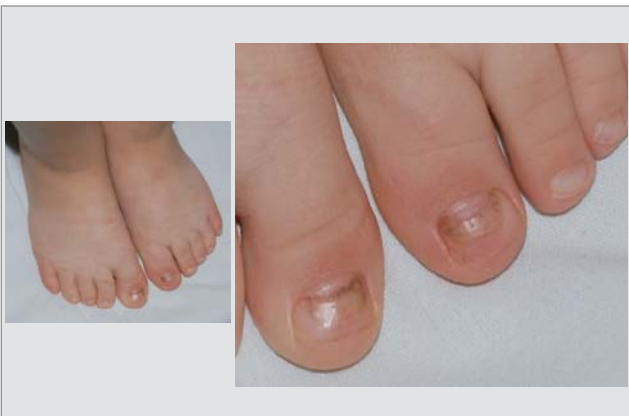

Рис. 10. Лінії Меєсса на великих пальцях стоп

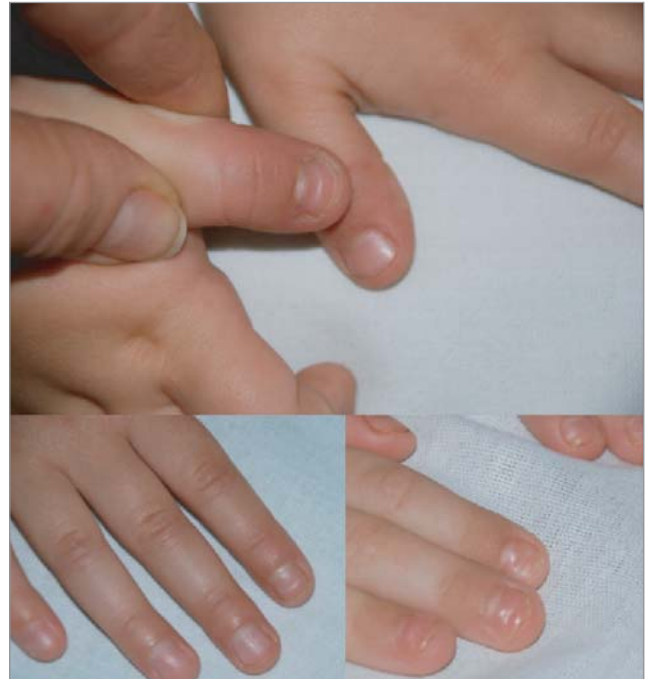

Рис. 11. Beau's lines на великих пальцях долонь та стоп та вказівному пальці правої долоні

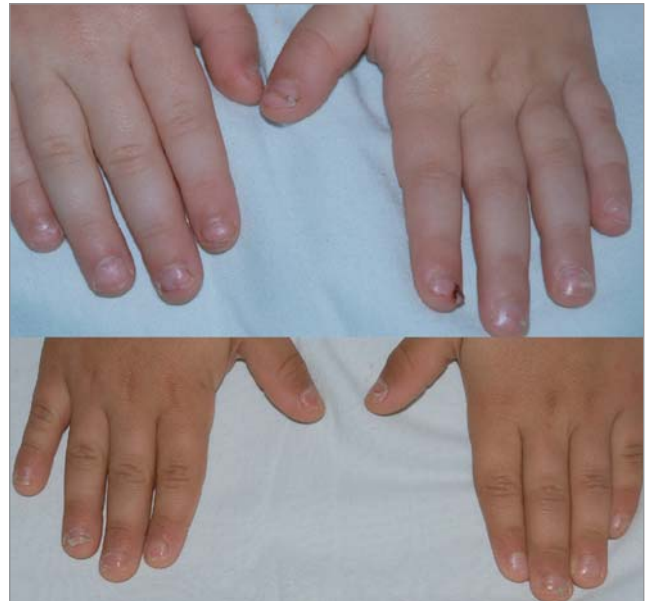

Рис. 12. Множинність ураження нігтів кистей рук

була відзначена тенденція до зміни клінічного перебігу захворювання у дітей регіону.

Клініка ЕІ у досліджуваній групі була дуже строкатою (рис. 1). Анамнестично у 64,71% (n=22) спостережуваних мало місце короткочасне ($1,87 \pm 0,92$ доби) підвищення температури тіла в межах $37,6-40,00^{\circ}\text{C}$; у 100% – інтоксикаційні прояви (загальна слабкість, нездужання, швидка втомлюваність, м'язові болі); у 47,06% (n=16) – катаральні симптоми (герпангіна у 32,35% (n=11), фарингіт у 17,65% (n=6), кон'юнктивіт у 5,88% (n=2)); у 38,23% (n=13) – кишкові симптоми (нудота, блювання, рідкі випорожнення без домішок крові і слизу); у 44,12% (n=15) – різноманітний за морфологією, розмірами, кольором висип на шкірі та слизових оболонках, з них 3 (8,82%) повідомили про появу через 2–6 тижнів велико-

пластинчатого лущения на стопах та долонях, таке ж лущення (рис. 2–6) зафіксовано ще і у 11 (32,35%) інших дітей без висипань в анамнезі. Лущення спостерігалось у 17,65% (n=6) на долонях і стопах та ізольовано на долонях у 8,82% (n=3) і стопах у 17,65% (n=6). Тобто означена клініка вкладалась в наступні клінічні форми ЕІ: типові — герпангіна, епідемічна міальгія, раптова екзантема, ентерит; та атипичні — респіраторна; кон'юнктивіт.

Найчастішою формою ЕІ у обстежених дошкільнят була герпангіна, яка все ж діагностувалась значно рідше, ніж у львівських дослідників Г.О. Литвин, О.Я. Хомин (2015), котрі повідомляли про переважання пацієнтів з герпангіною 96 (85,71±3,3%). У останньої категорії пацієнтів з цього аналізу в 10 (8,93±3,1%) випадках герпангіна поєднувалась з екзантемою [3]. Таке поєднання симптомів мало місце у 5 (14,71%) дітей у нашому спостереженні. У 7 (20,59%) наших пацієнтів був варіант ЕІ, що називається синдромом «рука-нога-рот» (Hand-Foot-and-Mouth Disease (HFMD)) та є симптомокомплексом, який об'єднує ураження слизової ротової порожнини (енантема, рис. 2), висип на верхніх і нижніх кінцівках (екзантема, рис. 3,4), обличчі (рис. 5). В усіх випадках нашого дослідження екзантема була короткотривалою — 1–2 доби.

Через 4–16 тижнів після перенесеної клінічно діагностованої ЕІ у дітей фіксувались ураження нігтів рук та ніг, що розпочинались з ділянки зони росту (рис. 7,8), спочатку на одному з пальців, згодом поширюючись на інші.

Кількість уражених нігтів на момент огляду коливалась у широкому діапазоні від 1 до 16. Жоден із батьків хворих дітей не вказував на поєднання ураження нігтів із будь-якими специфічними (біль, печучість, свербіж) відчуттями чи дискомфортом. Під час огляду виявлено строкаті зміни нігтів кистей рук та стоп на різних стадіях розвитку патологічного процесу: відшарування нігтьової пластинки в зоні росту (рис. 7,8), деформація нігтьового ложа (рис. 7), лінії Меєсса та Боа (рис. 9–11).

Аналогічні зміни (відшарування — оніхомадезис) нігтів долонь та стоп описані іноземними дослідниками через 1–2 місяці після перенесеної ЕІ, верифікованої у 66% випадків як викликана вірусами Коксакі А5, А6, В1, В3 [7].

Висновки

Ентеровірусна інфекція у дітей у віці 2–5 років зазвичай має легкий перебіг і не залишає серйозних наслідків. Проте оніхомадезис є рідкісним проявом ЕІ. У дослідженій групі дітей віком 2,5–4,5 року, що тісно контактували в межах одного дитячого закладу, оніхомадезис виникав через 1,5–2 місяці після перенесеної встановленої ретроспективно клінічно ЕІ з дуже строкатим симптомокомплексом.

Перспективи подальших досліджень. Оскільки наукова інформація обмежується десятком джерел, жодне з яких не описує катамнез оніхомадезису як прояву ЕІ, планується подальше спостереження за цією групою дітей.

ЛІТЕРАТУРА

1. Антомонов М. Ю. Математическая обработка и анализ медико-биологических данных / М. Ю. Антомонов. — Киев, 2006. — 558 с.
2. Канаева О. И. Энтеровирусная инфекция: многообразие возбудителей и клинических форм / О. И. Канаева // Инфекция и иммунитет. — 2014. — Т. 4, № 1. — С. 27–36.
3. Литвин Г. О. Особливості перебігу ентеровірусної інфекції у дітей у Львівській області впродовж 2015 року / Г. О. Литвин, О. Я. Хомин // Science Rise: Medical Science. — 2016. — № 5. — С. 19–24.
4. Enterovirus and Human Parechovirus Surveillance -United States, 2009–2013 / G. R. Abedi, J. T. Watson, H. Pham [et al.] // MMWR Morb. Mortal. Wkly Rep. — 2015. — Vol. 64, № 34. — P. 940–943.
5. Enterovirus and parechovirus infection in children: a brief overview / S. C. De Crom, J. W. Rossen, A. M. van Furth, C. C. Obihara // Eur. J. Pediatr. — 2016. — Vol. 175, № 8. — P. 1023–1029.
6. Enterovirus Co-infections and Onychomadesis after Hand, Foot, and Mouth Disease, Spain, 2008 / Maria A. Bracho, Fernando Gonzalez-Candelas, Ana Valero, Juan Cordoba // Emerging Infectious Diseases. — 2011. — Vol. 17, № 12. — P. 2223–2231.
7. Shin J. Y. A Clinical Study of Nail Changes Occurring Secondary to Hand-Foot-Mouth Disease: Onychomadesis and Beau's Lines / J. Y. Shin, B. K. Cho, H. J. Park // Ann. Dermatol. — 2014. — Vol. 26, № 2. — P. 280–283.
8. Temporal trends in the discovery of human viruses / M. E. Woolhouse, R. Howey, E. Gaunt [et al.] // Proc. Biol. Sci. — 2008. — Vol. 275, № 1647. — P. 2111–2115.
9. Virus Taxonomy: 2013 Release. — International Committee on Taxonomy of Virus. 2014 [Electronic resource]. — URL : http://ictvonline.org/virusTaxonomy.asp?msl_id=28. — Title from screen.

Онхомадезис как проявление энтеровирусной инфекции

О.Р. Боярчук¹, Л.А. Волянская¹, О.М. Дывонык²

¹ГВУЗ «Тернопольский государственный медицинский университет имени И.Я. Горбачевского», г. Тернополь, Украина

²Городская детская больница, г. Тернополь, Украина

Цель — изучение особенностей клиники вспышки энтеровирусной инфекции (ЭИ) на Тернопольщине летом-осенью 2016 года.

Пациенты и методы. Проведено полное клиническое обследование 34 детей с онхомадезисом, средний возраст которых составил (3,97±0,78) года. В гендерном соотношении преобладали мальчики (55,88%).

Результаты. Проявления ЭИ у детей соответствовали типичным (герпангина, эпидемическая миалгия, внезапная экзантема, энтерит) и атипичным (респираторная, конъюнктивит) формам. Анамнестически у 64,71% (n=22) наблюдаемых имело место кратковременное (1,87±0,92 сут.) повышение температуры тела в пределах 37,6–40,00 С, хотя интоксикационные проявления были у всех осмотренных детей. У 47,06% (n=16) больных фиксировались катаральные симптомы, чаще всего герпангина (32,35%, n=11), изменения кожи и слизистых оболочек в виде различных по морфологии, размерам, цвету высыпаний — у 44,12% (n=15), из них 3 (8,82%) известили о появлении через 2–6 недель крупнопластинчатого шелушения на стопах и ладонях. Такое же шелушение зафиксировано у 11 (32,35%) детей без высыпаний в анамнезе. Через 4–16 недель после перенесенной клинически диагностированной ЭИ у детей фиксировалось бессимптомное поражение ногтей рук и ног. Количество пораженных ногтей на момент осмотра находилось в диапазоне от 1 до 16. Выявлены разнообразные изменения ногтей кистей рук и стоп на различных стадиях развития патологического процесса: отслоение пластинки в зоне роста, деформация ногтевого ложа, линии Меєсса та Боа.

Выводы. Энтеровирусная инфекция у детей в возрасте 2–5 лет чаще всего имеет легкое течение и не оставляет серьезных последствий. Онхомадезис является редким проявлением ЭИ, поэтому необходимо дальнейшее наблюдение за детьми с такими проявлениями инфекции.

Ключевые слова: энтеровирусная инфекция, дети, онхомадезис.

Onihomadezis as a manifestation of enterovirus infection

Boyarchuk O.R.¹, Volianska L.A.¹, Dyvoniak O.M.²

1 SHEI «I.Ya. Gorbachevsky Ternopil State Medical University» Ternopil, Ukraine

2 City Children's Hospital, Ternopil, Ukraine

Objective to study the clinical features of the infection episode in Ternopil for the period summer-autumn 2016.

Patients and methods. A total of 34 children with onihomadezis and average age ($3,97 \pm 0,78$) years underwent general clinical examination. In gender parity prevailed boys (55.88%).

Results. Manifestations of EI in children were corresponded to a typical (herpangina, epidemic myalgia, sudden rash and enteritis) and atypical (respiratory and conjunctivitis) forms. Anamnestically, in the 64,71% ($n = 22$) of observed was marked short-term ($1,87 \pm 0,92$ days.) increase in body temperature within $37,6-40,0^{\circ}\text{C}$, although intoxication symptoms were found in all examined children. In 47,06% ($n = 16$) of patients were recorded catarrhal symptoms, at most herpangina (32,35%, $n = 11$), changes in the skin and mucous membranes differ by its morphology, size, color and rashes — at 44.12% ($n = 15$), in 3 patients from all (8.82%) registered the appearance of macrolaminar peeling of feet and hands after 2–6 weeks. The same peeling recorded in 11 (32.35%) children without rashes in history. After 4–16 weeks after undergoing clinically diagnosed EI in children was marked asymptomatic lesions of hand and foot nail disorders. The number of infected nails at the time of examination was from 1 to 16. It is diagnosed various changes of hands and feet nails at different stages of development of pathological process: detachment of the nail plate in the growth area, deformation of the nail bed and also Meessa and Boa lines.

Conclusions. Enterovirus infection in children in the age 2–5 years has a mild course, as usual and does not leave serious consequences. Onihomadezis is a rare manifestation of EI, so children with such manifestations of infection need further follow-up.

Key words: enterovirus infection, children, onihomadezis.

Сведения об авторах:

Боярчук Оксана Романовна — зав. каф. детских болезней с детской хирургией ГБУЗ «Тернопольский государственный медицинский университет имени И.Я. Горбачевского». Адрес: г. Тернополь, Майдан Воли, 1; тел. (0352) 26-90-61.

Волянская Любовь Августиновна — доц. каф. детских болезней с детской хирургией ГБУЗ «Тернопольский государственный медицинский университет имени И.Я. Горбачевского». Адрес: г. Тернополь, Майдан Воли, 1; тел. (0352) 26-90-61.

Дывоняк Ольга Николаевна — зав. инфекционным отделением Тернопольской городской детской больницы. Тел. (0352) 26-19-02.

Статья поступила в редакцию 10.11.2016 г.

ДО УВАГИ АВТОРІВ!

АЛГОРИТМ РЕЄСТРАЦІЇ ORCID

Open Researcher and Contributor ID (ORCID) — міжнародний ідентифікатор науковця

Створення єдиного реєстру науковців та дослідників на міжнародному рівні є найбільш прогресивною та своєчасною ініціативою світового наукового товариства. Ця ініціатива була реалізована через створення в 2012 році проекту Open Researcher and Contributor ID (ORCID). ORCID — це реєстр унікальних ідентифікаторів вчених та дослідників, авторів наукових праць та наукових організацій, який забезпечує ефективний зв'язок між науковцями та результатами їх дослідницької діяльності, вирішуючи при цьому проблему отримання повної і достовірної інформації про особу вченого в науковій комунікації.

Для того щоб зареєструватися в ORCID через посилання <https://orcid.org/> необхідно зайти у розділ «For researchers» і там натиснути на посилання «Register for an ORCID id».

В реєстраційній формі послідовно заповнюються обов'язкові поля: «First name», «Last name», «E-mail», «Re-enter E-mail», «Password» (Пароль), «Confirm password»

В перше поле вводиться ім'я, яке надане при народженні, по-батькові не вводиться. Персональна електронна адреса вводиться двічі для підтвердження. Вона буде використовуватися як Login або ім'я користувача. Якщо раніше вже була використана електронна адреса, яка пропонується для реєстрації, з'явиться попередження червоного кольору. **Неможливе створення нового профілю з тією ж самою електронною адресою.** Пароль повинен мати не менше 8 знаків, при цьому містити як цифри, так і літери або символи. Пароль, який визначається словами «Good» або «Strong» приймається системою.

Нижче визначається «Default privacy for new works», тобто налаштування конфіденційності або доступності до персональних даних, серед яких «Public», «Limited», «Private».

Далі визначається частота повідомлень, які надсилає ORCID на персональну електронну адресу, а саме, новини або події, які можуть представляти інтерес, зміни в обліковому записі, тощо: «Daily summery», «Weekly summery», «Quarterly summery», «Never». Необхідно поставити позначку в полі «I'm not a robot» (Я не робот).

Останньою дією процесу реєстрації є узгодження з політикою конфіденційності та умовами користування. Для реєстрації необхідно прийняти умови використання, натиснувши на позначку «I consent to the privacy policy and conditions of use, including public access and use of all my data that are marked Public».

Заповнивши поля реєстраційної форми, необхідно натиснути кнопку «Register», після цього відкривається сторінка профілю учасника в ORCID з особистим ідентифікатором ORCID ID. Номер ORCID ідентифікатора знаходиться в лівій панелі під ім'ям учасника ORCID.

Структура ідентифікатора ORCID являє собою номер з 16 цифр. Ідентифікатор ORCID — це URL, тому запис виглядає як <http://orcid.org/xxxx-xxxx-xxxxxxx>.

Наприклад: <http://orcid.org/0000-0001-7855-1679>.

Інформацію про ідентифікатор ORCID необхідно додавати при подачі публікацій, документів на гранти і в інших науково-дослідницьких процесах, вносити його в різні пошукові системи, наукометричні бази даних та соціальні мережі.

Подальша робота в ORCID полягає в заповненні персонального профілю згідно із інформацією, яку необхідно надавати.