

УДК 616.323-007.61-08

**О.І. Яшан<sup>1</sup>, П.С. Павлюк<sup>2</sup>**

## **Досвід лікування гіпертрофії аденоїдів місцевими комплексними препаратами**

<sup>1</sup>Тернопільський державний медичний університет ім. І.Я. Горбачевського, Україна

<sup>2</sup>Міська клінічна лікарня імені Князя Лева, м. Львів, Україна

SOVREMENNAYA PEDIATRIYA.2017.2(82):70-74; doi 10.15574/SP.2017.82.70

**Мета:** дослідити динаміку комплексного лікування та ефективність схеми застосування назального деконгестанту «Мілт» з промиванням носової порожнини сольовим розчином «Пшик» та протизапальної терапії топічним кортикостероїдом «Форінекс».

**Пацієнти і методи.** Було обстежено 30 дітей з гіпертрофією аденоїдів 2-го ступеня (18 хлопчиків і 12 дівчаток). Усім дітям було проведено загально-прийняте лабораторне та інструментальне обстеження, а також ендоскопічну риноскопію 0-градусною оптикою з 2,7 мм діаметром, «до» і «після» лікування з фотофіксацією, УЗД мезентеріальних лімфовузлів. Для лікування використовували покрокову схему: «Пшик для дітей», «Мілт» і «Форінекс».

**Результати та висновки.** Встановлено, що хлопчики частіше хворіють на гіпертрофію аденоїдів. Запропонована покрокова схема лікування з використанням назального деконгестанту «Мілт», спрею назального з морською водою «Пшик» та топічного кортикостероїду «Форінекс» є ефективною в терапії гіпертрофії аденоїдів 2-го ступеня, як у якості базового лікування, так і з метою профілактики хірургічного втручання.

**Ключові слова:** гіпертрофія глоткового мигдалика, лікування.

### **Experience of adenoid hypertrophy treatment by means of local combined drugs**

*O.I. Yashan<sup>1</sup>, P.S. Pavlyuk<sup>2</sup>*

<sup>1</sup>State Institution of Higher Education «I. Horbachevsky Ternopil State Medical University of the Public Health of Ukraine», Ukraine

<sup>2</sup>Prince Lev Municipal Clinical Hospital, Lviv, Ukraine

**Objective:** to explore the dynamics and efficacy of complex treatment regimen that comprises the nasal decongestant Milt nasal drops®, an irrigation of nasal cavity with the saline solution Pshyk and the anti-inflammatory therapy with glucocorticosteroid Forinex.

**Material and methods.** In total 30 children with the 2nd grade adenoid hypertrophy (18 boys and 12 girls) were examined. All children were conducted common laboratory and instrumental examination, as well as endoscopic rhinoscopy with rigid rhinoscope of 0-angle and 2.7 mm in diameter before and after treatment with photographic fixation, ultrasonography of mesenteric lymph nodes. Treatment was provided due to the step-wise scheme using Pshyk for children, Milt nasal drops® and Forinex.

**Results and conclusions.** It was revealed that boys more often suffered from adenoid hypertrophy. The proposed step-wise regimen, using nasal decongestant Milt nasal drops®, nasal seawater spray Pshyk and local GCS Forinex, is effective in the treatment of the 2nd grade adenoid hypertrophy, both as basic treatment and preventive therapy of surgery.

**Key words:** pharyngeal tonsil hypertrophy, treatment.

### **Лечение гипертрофии аденоидов местными комплексными препаратами**

*А.И. Яшан<sup>1</sup>, П.С. Павлюк<sup>2</sup>*

<sup>1</sup>Тернопольский государственный медицинский университет им. И.Я. Горбачевского, Украина

<sup>2</sup>Городская клиническая больница имени Князя Льва, г. Тернополь, Украина

**Цель:** выяснить наиболее частые причины гипертрофии глоточной миндалины; исследовать динамику комплексного лечения и эффективность схемы применения назального деконгестанта «Милт», промывание носовой полости солевым раствором «Пшик» и противовоспалительной терапии топическим кортикостероидом «Форинекс».

**Пациенты и методы.** Было обследовано 30 детей с гипертрофией аденоидов 2-й степени (18 мальчиков и 12 девочек). Всем детям проведено общепринятое лабораторное и инструментальное обследование, а также эндоскопическая риноскопия 0-градусной оптикой с 2,7 мм диаметром «до» и «после» лечения с фотофиксацией, УЗИ мезентериальных лимфоузлов. Для лечения использовали пошаговую схему: «Пшик для детей» — «Милт» и «Форинекс».

**Результаты и выводы.** Установлено, что мальчики чаще болеют гипертрофией аденоидов. Предложенная пошаговая схема лечения с использованием назального деконгестанта «Милт», спрею назального с морской водой «Пшик» и топического кортикостероида «Форинекс» является эффективной в терапии гипертрофии аденоидов 2-й степени, как в качестве базового лечения, так и с целью профилактики хирургического вмешательства.

**Ключевые слова:** гипертрофия глоточной миндалины, лечение.

### **Вступ**

У дітей раннього віку гіпертрофія глоткового мигдалика (аденоїдні розрощення, або вегетації) може до певного часу розглядатися як

фізіологічне явище, яке відображає формування захисної системи на шляху проникнення мікроорганізмів зі струменем повітря в дихальні шляхи.

Починаючи з 10–12-річного віку, глотковий мигдалик зменшується у розмірах. У дорослих нерідко настає повна його атрофія.

Причини гіпертрофії глоткового мигдалика різноманітні. Мають значення спадкова схильність, нераціональне харчування, повторні гострі респіраторні вірусні інфекції, алергічні процеси, паразитарні інвазії.

Основний симптом аденоїдних розрощень — порушення носового дихання. Крім того можуть спостерігатися слизисті або слизисто-гнійні виділення з носа, порушення функції слухових труб.

Дитина стає млявою, апатичною. Порушується фонація та артикуляція, а також розвиток лицевого скелету. Нижня щелепа стає вузькою та видовженою, тверде піднебіння формується високим, порушується прикус. Виникає характерний «аденоїдний» вигляд обличчя.

Страшне слово «аденоїди» викликає паніку у батьків, дітям яких ЛОР або педіатр виставляє даний діагноз.

За розміром аденоїдів виділяють три ступеня аденоїдних розрощень:

- 1 ступінь — аденоїди прикривають лише верхню третину хоан;
- 2 ступінь — аденоїди закривають верхню половину хоан;
- 3 ступінь — аденоїди повністю закривають хоани.

До консервативних методів лікування аденоїдних вегетацій належать медикаментозне місцево і загальне, фізіотерапевтичне, санаторно-курортне лікування. Метод лікування лікар підбирає індивідуально, відповідно до конкретного випадку.

Основна стратегія лікування гіпертрофії аденоїдів повинна бути консервативна, а не хірургічна. Передусім рекомендовано детальне, терпляче спостереження за хворою дитиною.

**Мета** дослідження: з'ясувати найчастіші причини гіпертрофії глоткового мигдалика; дослідити динаміку лікування та ефективність схеми комплексного застосування назального деконгестанту «Мілт» з промиванням носової порожнини сольовим розчином «Пшик» та протизапальної терапії топічним кортикостероїдом «Форінекс».

### Матеріал і методи дослідження

У даному дослідженні було обстежено 30 дітей з гіпертрофією аденоїдів 2 ступеня. Хлопчиків було 18, дівчаток — 12. Це дозволяє зробити висновок, що хлопчики частіше хворі-

ють на гіпертрофію аденоїдів. Усі пацієнти були обстежені згідно з класичною методикою ЛОР-огляду, до якого входила:

- риноскопія;
- отоскопія;
- орофарингоскопія.

Усім дітям було проведено ендоскопічну риноскопію 0-градусною оптикою з 2,7 мм діаметром, «до» і «після» лікування з фотофіксацією. Зібрано анамнез з детальною інформацією про інфекційні хвороби, супутні захворювання, алергічний анамнез, проведення оперативних втручань, щеплення. Лабораторне обстеження включало загальний аналіз крові, визначення IgE, антитіл до гельмінтів шести типів, копрограму. Дослідження також включало УЗД внутрішніх органів, а саме стан мезентеріальних лімфовузлів. Додатково дітям обстежували слух, робили тимпанометрію, імпедансометрію.

Нашим пацієнтам було зроблено два огляди — на момент звернення і після лікування.

Для лікування використовували спрей назальний з морською водою «Пшик для дітей», «Мілт» — назальний деконгестант і топічний назальний кортикостероїд «Форінекс».

Чому ми вирішили користуватися даними препаратами і в такій послідовності?

По-перше, промиваємо порожнину носа соляними розчинами. Це дозволяє підготувати слизову до введення назального деконгестанту. Крім того, використання іригаційної терапії дозволяє уникнути застою слизу і переходу набряку в бактеріальне запалення. Потім знімаємо набряк краплями-деконгестантами. Останній компонент системи — це топічний кортикостероїд, який діє безпосередньо на збільшений аденоїдний мигдалик.

Багаторічний досвід ЛОР-лікарів підказує, що завжди є причина збільшення мигдалика. Це може бути або паразитарна інвазія, або

Таблиця

**Результати обстеження дітей з гіпертрофією аденоїдів 2-го ступеня**

Супутня патологія	Дівчатка (n=12)	Хлопчики (n=18)
Паразитарна інвазія	4	6
Збільшений IgE	3	7
Збільшення мезентеріальних лімфовузлів на УЗД	2	4
Тубоотит, тимпанограма типу В	2	7
Природжена патологія: зміщена носова перетинка без порушення носового дихання	1	3

алергічний компонент, або перенесена інфекційна хвороба. Тому монотерапія здебільшого є неефективною.

Безперечно, в нашому проекті ми підходили до кожної дитини індивідуально і використовували всі дані анамнезу захворювання і діагностики, враховували навіть зміну поведінки дитини під час захворювання. Найкраще свою дитину знають батьки, тому необхідно дуже прискіпливо розпитувати їх про перебіг захворювання, терміни і те, як дитина змінилася, як вона вчиться, бавиться, спить, чи не дратівлива останнім часом.

### Результати дослідження та їх обговорення

Результати обстеження наведено в таблиці. Дані показники свідчать про домінування пацієнтів на гіпертрофію аденоїдів серед хлопців у 60% випадків.

Обстежуючи дітей, в першу чергу треба брати до уваги їхній настрій, знайти взаємозв'язок з пацієнтом, і тільки в цьому випадку буде можливо зробити риноскопію, а особливо ендоскопію носових ходів з відеофіксацією аденоїдного мигдалика. У більшості випадків ендоскопічна риноскопія проводилася 0-градусним ендоскопом з діаметром 2,7 мм жорстким. В особливих випадках проводили ендоскопію гнучкою ригідною оптикою і чітко досягали візуалізації глоткового мигдалика. Процедуру повторювали після курсу лікування для порівняння.

Непрямими ознаками аденоїдиту є збільшення мезентеріальних лімфовузлів на УЗД внутрішніх органів. Це пояснюється запальним процесом в організмі. Як наслідок, реагує вся лімфоїдна тканина.

Тубоотит при гіпертрофії аденоїдів виникає майже у 90% пацієнтів, розрощення аденоїдних мигдаликів обтурують вхід в евстахієву трубу, і, як наслідок, дитина починає гірше чути. Діти безперечно втрачають слух частково, аудіометрично це проявляється кондуктивною втратою слуху. Тимпанограма з правильного типу А переходить в тип В.

При лікуванні ускладнень аденоїдиту передусім виконується аденоїдектомія та одночасно дитині роблять шунтування барабанних перетинок. При парацентезі барабанної перетинки з порожнини середнього вуха виділяється рідина, переважно жовтуватого кольору, у більшості випадків густа, яку навіть відсмоктувачем важко забрати з порожнини.

Як уже зазначалося, методику лікування вибирає ЛОР-лікар, який бере до уваги всі

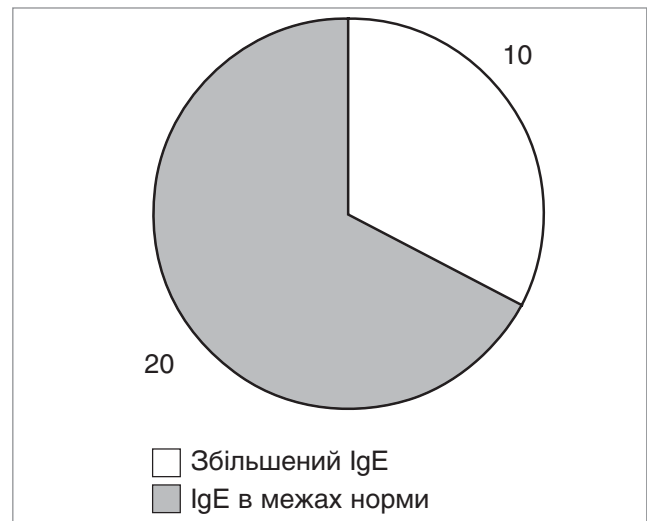

Рис. 1. Наявність алергічного процесу

обстеження, аналізи та знаходить індивідуальний підхід до дитини. Але обов'язок лікаря — зробити все можливе, щоб терапевтично пролікувати гіпертрофію аденоїдів і не допустити оперативного лікування.

Пропонуємо схему лікування гіпертрофії аденоїдів 2-го ступеня, яка найбільше підходить для ерадикації симптомів збільшення горлового мигдалика:

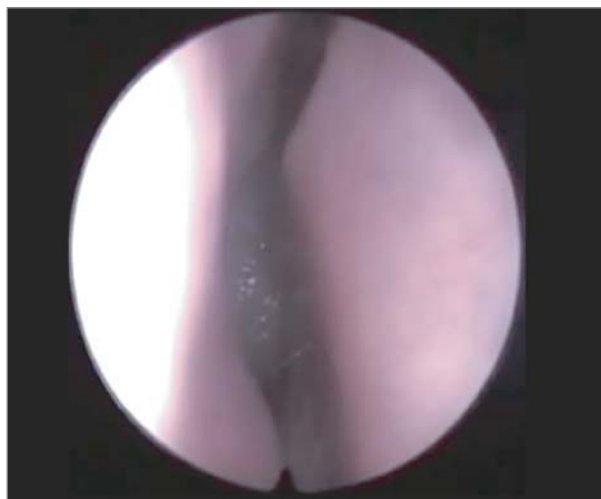**Перший крок** — промивання середнього носового ходу спреєм назальним з морською водою «Пшик» з метою підготовки слизової носа до введення назального деконгестанту, а також виведення надлишку слизу, який може спровокувати розвиток бактерійного запалення. Як відомо, верхні дихальні шляхи вкриті війчастим миготливим епітелієм. Коли система мукоциліарного кліренсу порушена запальним процесом, відбувається парез війок і надмірне утворення келихоподібними клітинами слизу. Тому санація сольовим розчином є необхідним етапом лікування.

**Другий крок** — використання назального деконгестанту «Мілт», виробництва ПАТ «Фармак», з метою розблокування середнього носового ходу. Після використання «Мілт» можна повторно промити носову порожнину «Пшиком».

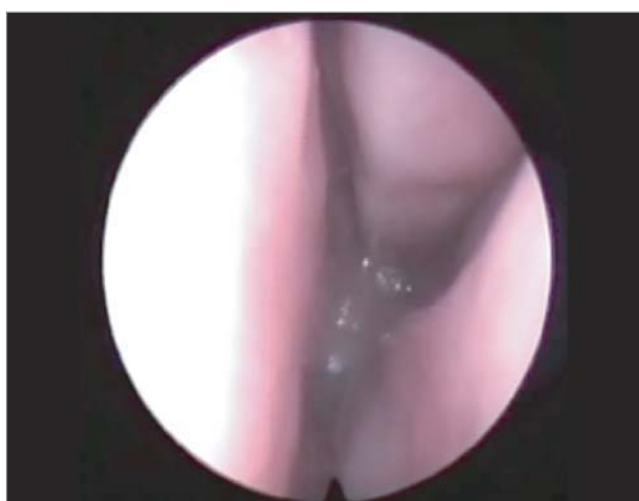
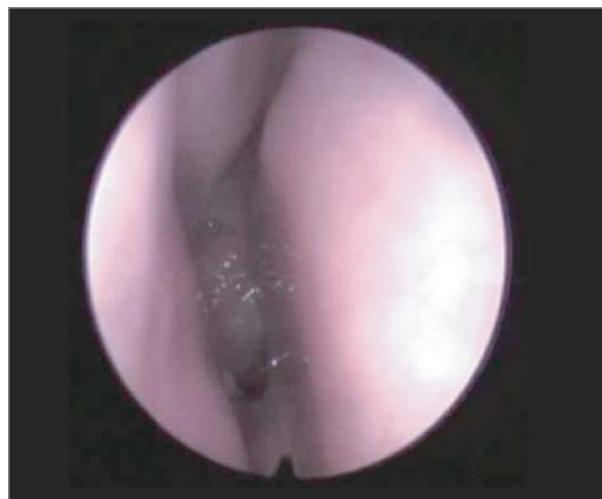**Третій крок.** На чисту слизову оболонку носа та аденоїдного мигдалика розпилюємо топічний кортикостероїд «Форінекс», який, завдяки своїм протизапальним властивостям, діє на лімфоїдну тканину, зменшуючи її в об'ємі.

Очікуваний нами результат:

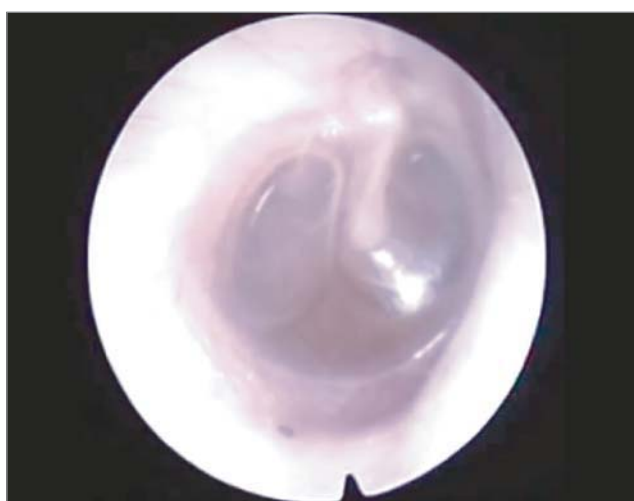
- відновлення носового дихання;
- нормалізація утворення назального секрету;
- зменшення об'єму мигдалика.



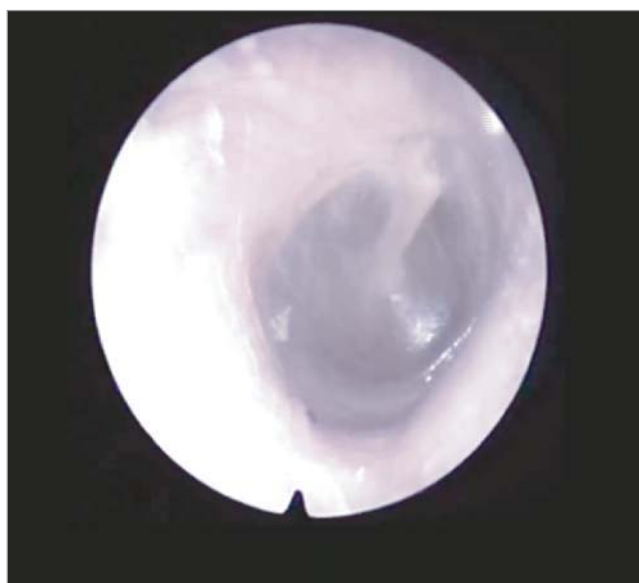
**Рис. 2.** Гипертрофія аденоїдів 2-го ступеня до лікування



**Рис. 3.** Гіпертрофія глоткового мигдалика 1-го ступеня після лікування



**Рис. 4.** Гострий середній отит після загострення аденоїдиту



**Рис. 5.** Отоскопічна картина після курсу лікування

Відкритим залишається питання: скільки разів можна повторювати такі курси лікування? Відповідь: стільки, скільки вимагає кожна

індивідуальна ситуація, стан дитини, ускладнення, що виникають.

У процесі дослідження пацієнтам призначалося описане вище покрокове лікування. З 30 дітей 20 відмічали покращання загального самопочуття; носове дихання відновлювалося після п'яти днів використання ліків. Слух повертався поступово, відповідно до зменшення слизових виділень з носових ходів. Діти краще спали вночі. Нічне хрюпіння зникало повністю або було періодичним. Навчання, увага також покращувалися.

На ендоскопічному зображенні видно гіпертрофію аденоїдів 2-го ступеня до лікування місцевими комплексними препаратами (рис. 2).

На наступному ендоскопічному обстеженні збільшений глотковий мигдалик 2-го ступеня зменшився до 1-го фізіологічного ступеня з відповідним зникненням симптомів закладеності носа, хрюпіння (рис. 3).

На рис. 4 візуалізується ускладнення після загострення аденоїдиту і, як наслідок, гострий середній серозний отит (рис. 4).

Наступне зображення зроблено після лікування курсом Мілт, Пшик, Форінекс (рис. 5).

У результаті лікування тимпанограма з типу В перейшла в правильний тип А. Слух відновився.

Не відмічали покращення 10 пацієнтів. Носові ходи були обтуровані слизом, переважно жовтуватого забарвлення. Бакпосів з носа показав збільшену кількість еозинофілів і бактерій з домінуванням стрептококової інфекції.

Батькам таких дітей було запропоновано в плановому порядку аденоектомію.

### Висновки

Запропонована покрокова схема лікування з використанням спрею назального з морською водою «Пшик» назального деконгестанта «Мілт», та топічного кортикостероїда «Форінекс» виявилася ефективною в терапії гіпертрофії аденоїдів 2-го ступеня, як у якості базового лікування, так і з метою профілактики хірургічного втручання.

*Список літератури знаходиться у редакції*

### Сведения об авторах:

**Яшан Александр Иванович** — проф., зав. ЛОР-кафедри Тернопольского государственного медицинского университета имени И.Я. Горбачевского.

**Павлюк Петр Стефанович** — врач-оториноларинголог Городской клинической больницы имени Князя Лева.

Статья поступила в редакцию

### НОВОСТИ

#### Смертельную детскую опухоль мозга попробуют вылечить новой молекулой

Диффузная глиома головного мозга — это детская опухоль мозга, которая обычно затрагивает детей до 10 лет. Ежегодно в США ею болеет примерно 300 детей, обычно между пятью и девятью годами.

Диффузная глиома головного мозга — это детская опухоль мозга, которая обычно затрагивает детей до 10 лет. Ежегодно в США ею болеет примерно 300 детей, обычно между пятью и девятью годами. Опухоль развивается в мосту головного мозга — области, которая отвечает за многие ключевые функции тела, включая дыхание и частоту сердечных сокращений. Этот вид рака очень агрессивен и тяжело поддается лечению — обычно диагноз означает, что ребенок умрет в течение года, прогноз пятилетней выживаемости у таких пациентов составляет менее одного процента.

Новое исследование дает пациентам и их родным небольшую надежду: ученые Северо-Западного университета штата Иллинойс обнаружили молекулу, которая может остановить развитие опухоли. Результаты работы опубликованы в журнале *Nature Medicine*.

Исследователи изучили, как генетическая мутация вызывает рак, и использовали результаты своих трудов для тестирования эффектов фармакологической терапии опухоли на мышах. Лечение продлило жизнь мышам на 20 дней.

Ученые взяли образцы клеточных линий опухоли не подвергавшегося лечению пациента и ввели их в ствол мозга мышам, где они развились в опухоль. Затем они начали лечить мышам ингибиторами бромодомена и экстретерминального домена (ВЕТ-ингибиторами) и изучать опухоль. ВЕТ-ингибитор уже доказал свою эффективность в лечении нескольких раковых заболеваний.

ВЕТ-ингибиторы останавливали развитие опухолевых клеток и вынуждали их трансформироваться в другие клетки. Это остановило рост опухоли. Теперь, по мнению ученых, ингибитор следует начать тестировать на пациентах.

«Насколько нам известно, это самая эффективная молекула для лечения опухоли. Все остальные виды лечения оказались неэффективными», — говорит руководитель команды ученых Али Шилатифард. Он также отмечает, что лучевая терапия глиому не лечит — она лишь добавляет несколько месяцев жизни пациенту.

От себя добавим, что хирургическим путем эту опухоль удалить тоже нельзя, а химиотерапия плохо преодолевает гематоэнцефалический барьер и эффективность ее тоже сомнительна.

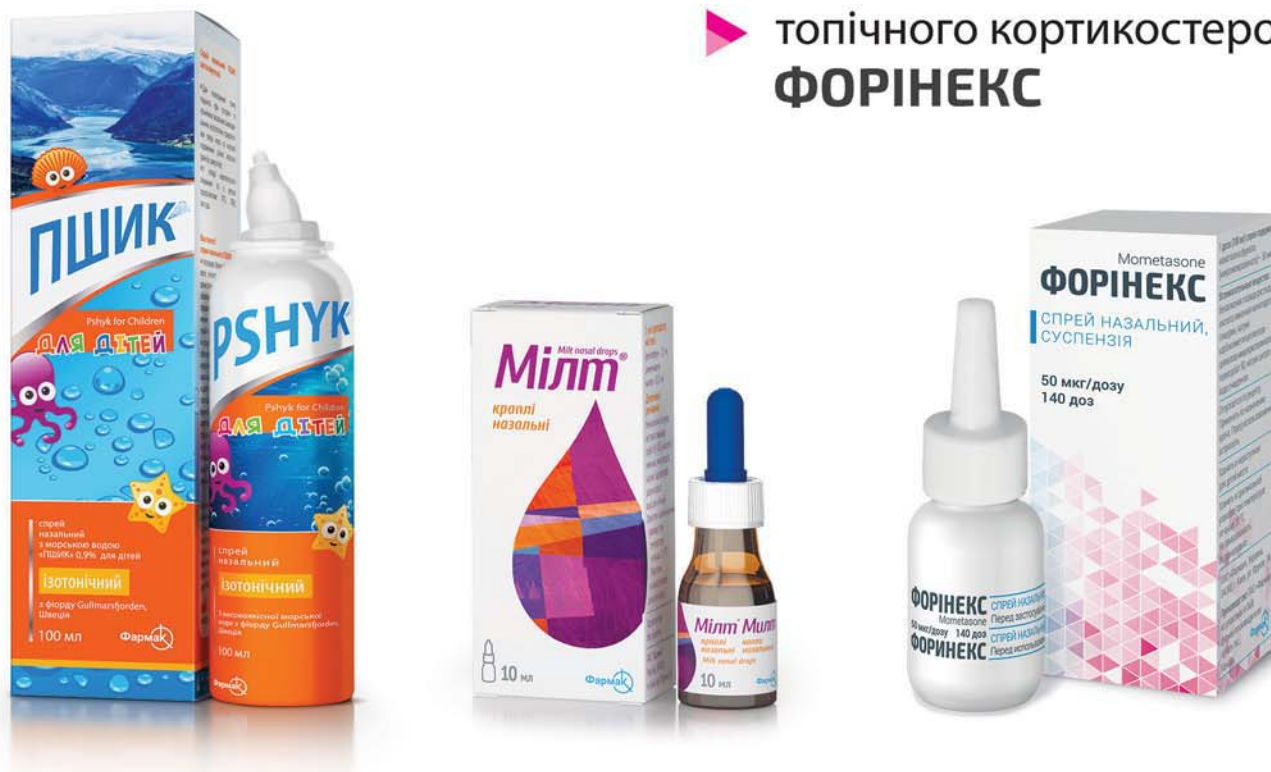Текст: Дина Мингалиева

*Источник: med-expert.com.ua*



# ПОКРОКОВА СХЕМА ЛІКУВАННЯ З ВИКОРИСТАННЯМ:<sup>1</sup>

- ▶ спрею назального з морською водою **ПШИК**
- ▶ назального деконгестанту **Мілт**
- ▶ топічного кортикостероїду **ФОРІНЕКС**



виявилася ефективною в терапії гіпертрофії аденоїдів 2-го ступеня, як базове лікування, так і з профілактичною метою в якості попереджувальної міри хірургічного втручання.<sup>1</sup>

#### Назва препарату:

спрей назальний з морською водою «ПШИК» 2,1% ізотонічний; спрей назальний з морською водою «ПШИК» 0,9% для дорослих; спрей назальний з морською водою «ПШИК» 0,9% для дітей. Не є лікарським засобом.

**Діючі речовини:** 100 г спрею 0,9% містять 100 г стерильної ізотонічної морської води (розведеної до фізіологічного рівня (0,9%) водою очищеною). 100 г спрею 2,1% містять 100 г стерильної гіпертонічної морської води (розведеної до гіпертонічної концентрації (2,1%) водою очищеною).

**Показання:** для полегшення стану пацієнта при гострих та хронічних запальних захворюваннях носоглотки, придаткових пазух носа та носової порожнини різної етіології (риніти, синусити).

**Спосіб застосування та дози.** **Немовлята:** Для зрошення швидко натисніть на розпилювач, утримуючи 1-2 секунди і трохи зачекайте, доки препарат не подіє, а потім, після процедури, голову немовляти тримайте прямо, даючи ріднині вільно витікати з носа, витираючи її гігієнічною хусткою. **Дорослі:** Для зрошення швидко натисніть на розпилювач, утримуючи 1-2 секунди і трохи зачекайте, доки препарат не подіє, а потім прочистіть ніс, обережно видаючи повітря через нього.

**Протипоказання та побічні ефекти:** завдяки хімічному складу та концентрації тривалість і кратність використання спрею назального з морською водою «ПШИК» 0,9% не обмежені, виріб є безпечним при тривалому застосуванні, не викликає звикання. Застосування «ПШИК для дітей» дітям до 6 місяців має відбуватися суворо за показаннями та під наглядом дорослих.

Свідчення про державну реєстрацію № 14029/2014.

**Виготовлено:** Aurena Laboratories AB, Fjarrviksvagen 22, SE-653 50 Karlstad, Sweden (Аурена Лабораторіс ЕйБі, Фьярвіксваген 22, Есл-653 50, Карлстад, Швеція) для ПАТ «Фармак».

#### Назва препарату:

**Мілт назальні краплі.**

**Діючі речовини:** фенілефрин, диметиндену малаат. АТС Код R01A B01.

**Показання:** симптоматичне лікування застуди, закладеності носа, гострих і хронічних ринітів.

**Спосіб застосування та дози:** дітям від 1 до 6 років по 1-2 краплі; дорослим та дітям від 6 років 3-4 краплі у кожен носовий хід 3-4 рази на добу.

**Протипоказання:** гіперчутливість до будь-якого компонента препарату, протипоказаний при атрофічному риніті, а також пацієнтам, які приймають MAO.

**Побічні ефекти:** можливі слабо виражені тимчасові місцеві реакції з боку слизової оболонки нос РП№ UA/14055/01/01 від 25.12.2014

#### Назва препарату: Форінекс.

**Діюча речовина:** 1 доза (100 мг) спрею містить мометазону фуруоату (мікронізованого) 50 мкг. Код АТХ R01A D09.

**Показання до застосування:** лікування сезонного або цілорічного алергічного риніту у дорослих та дітей віком від 2 років. Як допоміжний терапевтичний засіб при лікуванні антибіотиками гострих епізодів синуситів у дорослих і дітей віком від 12 років. Лікування симптомів гострого риносинуситу без ознак тяжкої бактеріальної інфекції у дорослих і дітей віком від 12 років. Лікування назальних поліпів та пов'язаних з ними симптомів.

**Спосіб застосування та дози:** лікування сезонного або цілорічного алергічного риніту: для дорослих і дітей віком від 12 років рекомендована профілактична і терапевтична доза препарату становить 2 впорскування у кожному ніздрю 1 раз на добу. Для дітей віком 2-11 років рекомендована терапевтична доза становить 1 впорскування у кожному ніздрю 1 раз на добу. Допоміжне лікування гострих епізодів синуситів. Для дорослих і дітей віком від 12 років рекомендована терапевтична доза становить 2 впорскування у кожному ніздрю 2 рази на добу. Гострий риносинусит. Для дорослих і дітей віком від 12 років рекомендована терапевтична доза становить 2 впорскування у кожному ніздрю 2 рази на добу. Назальні поліпи. Для пацієнтів віком від 18 років рекомендована доза становить 2 впорскування у кожному ніздрю 2 рази на добу.

**Побічні реакції:** головний біль, носові кровотечі, фарингіт, відчуття печіння у носі, подразнення, виразкові зміни слизової оболонки носа, алергічні реакції.

**Протипоказання:** підвищена чутливість до активної речовини або до будь-якого неактивного компонента препарату. Препарат не слід застосовувати при наявності нелікованої локалізованої інфекції із залученням слизової оболонки носової порожнини.

РП №UA/14953/01/01 від 16.03.2016р.

<sup>1</sup>Досвід лікування гіпертрофії аденоїдів місцевими комплексними препаратами» О.І Яшан, П.С. Павлюк, Тернопільський державний медичний університет ім. І. Я. Горбачевського, Сучасна педіатрія 2017 1(81)

При виникненні будь-яких небажаних реакцій слід припинити застосування препарату. З приводу більш детальної інформації щодо препаратів дивіться інструкцію для медичного застосування. Виробник ПАТ «Фармак», вул. Фрунзе 63, Київ, 04080, Україна. Додаткова інформація за тел. +38 (044) 496-87-87, e-mail: info@farmak.ua. Інформаційний матеріал для розміщення у спеціалізованих виданнях, призначених для лікарів та медичних установ, а також для розповсюдження на конференціях, семінарах, симпозиумах з медичної тематики