

УДК 616.233-002-053.36

Е.Н. Охотникова, Л.В. Дуда

Обструктивный бронхит: так ли проста эта патология у детей?

Национальная медицинская академия последипломного образования имени П.Л. Шупика, г. Киев, Украина

SOVREMENNAYA PEDIATRIYA.2017.6(86):87-96; doi 10.15574/SP.2017.86.87

Цель: определение эффективности и безопасности использования растворов натрия хлорида в комплексной терапии детей раннего возраста, больных обструктивным бронхитом (ОБ).

Пациенты и методы. Под наблюдением находились 45 детей с ОБ в возрасте от 1,5 мес. до 3 лет. У всех детей развитие ОБ спровоцировала острая респираторная вирусная инфекция. Все больные получали комплексное лечение, включавшее бронхолитическую терапию через небулайзер, противовоспалительную терапию, системные кортикостероиды; по показаниям проводилась инфузионная и симптоматическая терапия. Все дети были распределены на три группы: I группа — 15 (33,3%) больных с дыхательной недостаточностью II степени, которые получали ингаляции монопрепарата хлорида натрия (3% LORDE); II группа — 16 (35,6%) детей с дыхательной недостаточностью III степени, которые ингалировали комбинированный препарат — 3% гипертонический раствор хлорида натрия + гиалуроновая кислота (3% LORDE hyal hyper); III группа (группа сравнения) 14 (31,1%) пациентов с дыхательной недостаточностью II–III степеней, не получавших препаратов гипертонического раствора натрия хлорида.

Результаты. На фоне комплексной терапии у пациентов I группы отмечалось улучшение общего состояния, уменьшение дыхательных расстройств и появление продуктивного кашля в среднем на третьи сутки ($3,08 \pm 0,95$). У детей II группы к концу третьих суток ($3,18 \pm 1,01$) регистрировалось аналогичное улучшение, у а больных III группы — на пятые сутки ($5,46 \pm 1,05$). Длительность стационарного лечения уменьшилась у детей, получавших один из препаратов гипертонических солевых растворов, в среднем до семи дней. Больные III группы находились в больнице $9,46 \pm 2,4$ дня. Несмотря на то, что дети II группы имели более тяжелые дыхательные расстройства, у них получены лучшие результаты лечения благодаря свойствам гиалуроната натрия, что способствует снижению интенсивности воспалительного процесса, увлажнению и восстановлению слизистой оболочки бронхов. Побочных явлений лечения не отмечено.

Выводы. Доказана эффективность гипертонических растворов натрия хлорида, как монопрепарата (3% LORDE), так и в комбинации с гиалуроновой кислотой (3% LORDE hyal hyper), в комплексном лечении ОБ у детей раннего возраста. Использование данных препаратов сокращает пребывание детей в стационаре и улучшает переносимость базисной терапии. Небулайзерная терапия LORDE hyal hyper, благодаря увлажняющему действию гиалуроната натрия, демонстрирует выраженную эффективность и отличную переносимость препарата, предотвращает развитие негативного эффекта в виде бронхоспазма и может быть рекомендована для применения при выраженной бронхообструкции. Благодаря увлажняющему действию гиалуроновой кислоты, добавление ее к гипертоническому раствору натрия хлорида позволяет избежать бронхоспазма как возможного его побочного эффекта.

Ключевые слова: обструктивный бронхит, дети раннего возраста, гипертонический раствор натрия хлорида.

Obstructive bronchitis: is this pathology simple in children?

Ye.N. Okhotnikova, L.V. Duda

Shupyk National Medical Academy of Postgraduate Education, Kyiv, Ukraine

Objective: efficiency determination and safety of the saline solution use in the comprehensive treatment of young children with obstructive bronchitis (OB).

Material and methods. In total 45 children were followed-up with OB aged from 1.5 months to 3 years. In all children an acute respiratory viral infection triggered the OB development. All patients received comprehensive treatment that included bronchodilatory therapy through a nebulizer, anti-inflammatory therapy, systemic corticosteroids; the intravenous fluid and symptomatic therapy was carried out due to medical reasons. All children were divided into three groups: I group — 15 (33.3%) patients with respiratory failure of grade II, who were administered inhalation of sodium chloride as a mono-preparation (3% LORDE); group II — 16 (35.6%) children with respiratory failure of grade III, who inhaled the combined drug, which consists of 3% hypertonic sodium chloride solution and hyaluronic acid (3% LORDE hyal hyper); group III (comparison group) comprised 14 (31.1%) patients with respiratory failure, grade II-III, who were not administered hypertonic solution of sodium chloride.

Results. Due to the conducted combined therapy, the patients of group I showed improvement in general condition, reduction of respiratory disorders and appearance of productive cough on average on the third day (3.08 ± 0.95). In children of group II, a similar improvement was registered at the end of the third day (3.18 ± 1.01), and in group III it was on the fifth day (5.46 ± 1.05). The duration of inpatient treatment decreased in children, who received one of the hypertonic saline solutions, was on average up to seven days. Patients of group III stayed at hospital 9.46 ± 2.4 days. Despite the fact that the children of group II had more severe respiratory disorders, better treatment outcomes were obtained due to the properties of sodium hyaluronate, which promotes the reduction of the inflammatory process intensity, moistening and reconstruction of the bronchial mucosa. There were no adverse effects of treatment.

Conclusions. The efficiency of hypertonic solutions of sodium chloride as a mono-preparation (3% LORDE) and in combination with hyaluronic acid (3% LORDE hyal hyper) in the combined treatment of OB in young children was proved. These drugs usage reduces hospital stay of children and improves the tolerability of basic therapy. Nebulizer therapy with LORDE hyal hyper due to the moisturizing effect of sodium hyaluronate, demonstrates the expressed efficacy and excellent tolerance of the drug, prevents bronchospasm as a negative effect and can be recommended for use in severe bronchial obstruction. Due to the moisturizing effect of hyaluronic acid and its addition to the hypertonic solution of sodium chloride prevents bronchospasm as a possible adverse effect.

Key words: obstructive bronchitis, young children, hypertonic solution of sodium chloride.

Обструктивний бронхіт — чи така проста ця патологія у дітей?

О.М. Охотнікова, Л.В. Дуда

Національна академія післядипломної освіти імені П.Л. Шупика, м. Київ, Україна

Мета: визначення ефективності і безпеки застосування розчинів натрію хлориду у комплексній терапії дітей раннього віку, хворих на обструктивний бронхіт (ОБ).

Пацієнти і методи. Під спостереженням знаходилися 45 дітей з ОБ віком від 1,5 міс. до 3 років. У всіх дітей розвиток ОБ спровокувала гостра респіраторна вірусна інфекція. Усі хворі отримали комплексне лікування, що включало бронхолітичну терапію через небулайзер, протизапальну терапію, системні кортикостероїди; за показаннями проводилася інфузійна і симптоматична терапія. Усі діти були розподілені на три групи: I група — 15 (33,3%) хворих з дихальною недостатністю II ступеня, що отримували інгаляції монопрепарату хлориду натрію (3% LORDE); II група —

16 (35,6%) дітей з дихальною недостатністю III ступеня, які інгалювали комбінований препарат — 3% гіпертонічний розчин хлориду натрію + гіалуронова кислота (3% LORDE hyal hyper); III група (група порівняння) 14 (31,1%) пацієнтів з дихальною недостатністю II–III ступенів, що не отримували препаратів гіпертонічного розчину натрію хлориду.

Результати. На тлі комплексної терапії у пацієнтів I групи спостерігалися покращання загального стану, зменшення дихальних розладів і поява продуктивного кашлю у середньому на третю добу ($3,08 \pm 0,95$). У дітей II групи до кінця третьої доби ($3,18 \pm 1,01$) реєструвалося аналогічне покращання, у а хворих III групи — на п'яту добу ($5,46 \pm 1,05$). Тривалість стаціонарного лікування зменшилася у дітей, що отримували один з препаратів гіпертонічних сольових розчинів, у середньому до сімох днів. Хворі III групи знаходилися у лікарні $9,46 \pm 2,4$ днів. Незважаючи на те, що діти II групи мали важчі дихальні розлади, у них отримані кращі результати лікування завдяки властивостям гіалуронату натрію, що сприяє зниженню інтенсивності запального процесу, зволоженню та відновленню слизової оболонки бронхів. Побічних явищ лікування не спостерігалось.

Висновки. Доведена ефективність гіпертонічних розчинів натрію хлориду, як монопрепарату (3% LORDE), так і в комбінації з гіалуроновою кислотою (3% LORDE hyal hyper), у комплексному лікуванні ОБ у дітей раннього віку. Використання цих препаратів скорочує перебування дітей у стаціонарі та покращує переносимість базової терапії. Небулайзерна терапія LORDE hyal hyper, завдяки зволожувальній дії гіалуронату натрію, демонструє виразну ефективність та відмінну переносимість препарату, запобігає розвитку небажаного ефекту у вигляді бронхоспазму і може бути рекомендована для застосування при виразній бронхообструкції. Завдяки зволожувальній дії гіалуронової кислоти, додавання її до гіпертонічного розчину хлориду натрію дозволяє уникнути бронхоспазму як можливого його побічного ефекту.

Ключові слова: обструктивний бронхіт, діти раннього віку, гіпертонічний розчин натрію хлориду.

Введение

Синдром острой обструкции дыхательных путей в детской практике встречается чрезвычайно часто, что обусловлено многообразием причин его развития, которыми, в свою очередь, объясняются трудности дифференциальной диагностики [1,2,18,25]. Согласно номенклатуре и определению Комитета экспертов ВОЗ (Nomenclature and definitions, WHO, 1975), термин «обструкция дыхательных путей» обозначает «сужение или окклюзию дыхательных путей в результате скопления материала в просвете, утолщения стенки, сокращения бронхиальных мышц, уменьшения сил ретракции лёгкого, разрушения дыхательных путей без соответствующей потери альвеолярной ткани и/или компрессии дыхательных путей».

По результатам исследований, проведенных на кафедре педиатрии №1 НМАПО имени П.Л. Шупика в 1997–1998 г. с использованием международной унифицированной методики ISAAC [5,9], повторные эпизоды свистящего затрудненного дыхания с удлинённым выдохом (wheezing) встречаются в детской популяции в 29,2–32,2% случаях.

Особое место среди всех видов обструкции дыхательных путей по своей частоте занимает синдром бронхиальной обструкции. Под «бронхообструкцией», как частным проявлением синдрома обструкции дыхательных путей, понимают патологическое состояние, возникающее вследствие нарушения проходимости бронхов с последующим нарастанием сопротивления потоку воздуха во время вентилиации и характеризующееся эпизодами одышки в результате бронхоконстрикции, воспалительной инфильтрации, гиперсекреции и дискринии подслизистых желез, отека

и гиперплазии слизистой бронхов [17,19]. С биологической точки зрения обструкция дыхательных путей является защитно-приспособительным механизмом, препятствующим проникновению различных агентов, в т. ч. инфекционных патогенов и аллергенов, в более глубокие отделы легких, в том числе и в альвеолы, таким образом, предотвращая развитие пневмонии. В определенной степени обструкция респираторного тракта является универсальным, хотя и достаточно грубым, механизмом защиты, повреждающим ткани посредством воспаления, гиперсекреции слизи, мукоцилиарной недостаточности, кашля и даже бронхоспазма в случае поражения бронхов. Выявление причин и лечение бронхообструкции — ключевой момент в диагностических и терапевтических алгоритмах многих бронхообструктивных заболеваний у детей [18].

Особую сложность представляет дифференциация различных проявлений нарушения проходимости дыхательных путей у детей раннего возраста в качестве главного синдрома, вторичного синдрома и даже ятрогении. Острая обструкция дыхательных путей у детей характерна для большой группы заболеваний/состояний, имеющих разную анатомическую локализацию. Бронхиальная астма, острый обструктивный бронхит (ОБ), бронхолит, коклюш — заболевания, при которых нарушение проходимости бронхов является главным проявлением.

Обструктивный бронхит характерен для детей первых трех лет жизни. Этиологию ОБ обычно связывают с респираторно-синцициальными вирусами, вирусом парагриппа 3-го типа. Кроме того, возможно инфицирование вирусами гриппа, адено- и риновирусами, новыми вирусами — метапневмовирусом, бока-

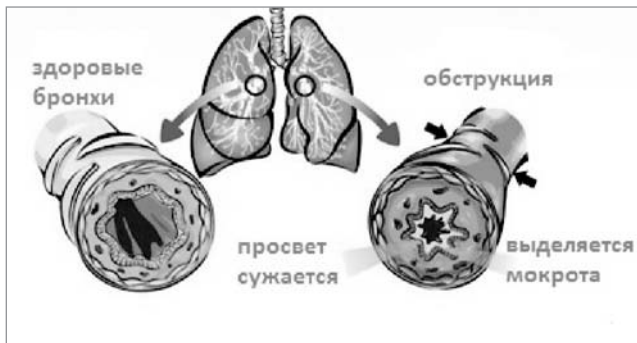


Рис. Механизм обструкции бронхов

вирусом, некоторыми серотипами коронавируса. При повторных ОБ в смывах из бронхов часто выявляются ДНК персистирующих инфекций — герпес-вирусов, а также хламидий и микоплазм [5,12,13,20].

Патогенез обструктивного бронхита

Воспалительные изменения, возникающие главным образом при острых респираторных вирусных инфекциях (ОРВИ), поражают, прежде всего, мелкие бронхи.

При формировании обструкции в бронхах развивается воспалительный процесс с активацией эпителиальных и эндотелиальных клеток, гранулоцитов, макрофагов, моноцитов, нередко и Т-лимфоцитов в ответ на вирусные антигены. В результате воспаления формируется нарушение геометрии мелких бронхов за счет утолщения стенки, закрытия просвета слизью и клеточным детритом, увеличения продукции провоспалительных цитокинов, повышения гиперчувствительности бронхов, нарушения нейрорегуляторных механизмов вследствие парасимпатической гиперреактивности [8].

Физиологически важное мукоцилиарное очищение обеспечивается функционированием ресничек мерцательного эпителия, а также оптимальными качеством, количеством и транспортабельностью слизи. В физико-химическом отношении слизь представляет собой сложную структуру полутвердого геля, высокомолекулярные нитевидные полимеры которого при помощи серных и водородных связей образуют трехмерную сетку. С химической точки зрения секрет представляет собой щелочной протеид, который при величине рН 7,5–7,6 превращается из золя в гель. Коллоидная пленка секрета, покрывающая эпителий, вырабатывается в основном бокаловидными клетками и трубчато-альвеолярными железами слизистой оболочки. Мукоцилиарный транспорт осуществляется путем координированного удара ресничек в перичилиарном зольном

слое, который состоит из эффективного удара и распрямления. Во время эффективного удара реснички достигают слоя геля и перемещают его наружу. Тем самым реснички и окружающий слой слизи образуют биологически функциональное единство [14].

Одним из клинических проявлений гиперреактивности дыхательных путей является кашель. У детей раннего возраста, в силу морфофункциональных особенностей, кашлевой рефлекс несовершенен. Поэтому при инфекциях дыхательных путей у новорожденных и детей первых месяцев жизни кашель часто отсутствует. Кроме того, кашель может быть причиной отказа от еды, срыгивания и рвоты, а в ряде случаев не выполнять дренажной функции [16].

Нарушение мукоцилиарного клиренса (процесса очищения дыхательных путей) происходит как при избыточном образовании мокроты, так и при недостаточной ее продукции. Это приводит к застою мокроты (мукостазу), в результате чего страдает дренажная функция бронхов и нарушается вентиляционная функция легких, снижается эффективность защитных механизмов — мукоцилиарного транспорта и кашля, нарастает колонизация бронхов патогенной микрофлорой с возможным развитием гнойного эндобронхита. Нарушение транспорта мокроты приводит к поддержанию и прогрессии воспаления и бронхообструкции [16].

Клиническое проявление нарушения проходимости бронхов зависит от соотношения отдельных компонентов бронхообструкции, наличия генетически обусловленной гиперреактивности бронхов, особенностей причинных факторов и характера воспаления. Важнейшими патофизиологическими компонентами острой бронхообструкции у детей являются отек слизистой оболочки бронхов, гиперсекреция слизи и бронхоспазм, вызывающие нарушение бронхиальной проходимости и альвеолярной вентиляции, вследствие чего развивается дыхательная недостаточность.

Чаще всего и клинически ярко синдром бронхообструкции (СБО) проявляется у детей первых лет жизни, что обусловлено морфофункциональными особенностями органов дыхания: узостью дыхательных путей, недостаточной эластичностью легких, мягкостью хрящей бронхов, недостаточной ригидностью грудной клетки, склонностью к развитию отеков, гиперсекрецией вязкой слизи, слабым

развитием гладкой мускулатуры бронхов [8,16].

Особое место в формировании повышенной бронхореактивности и развитии бронхообструкции занимают *нейрорефлекторные механизмы*, основой которых является функционирование вегетативной нервной системы. Вегетативные эффекты у детей раннего возраста различно представлены в разных органах, склонны к генерализации, очень лабильны, быстро переходят из одной системы в другую [8]. У здоровых детей грудного возраста преобладает тонус парасимпатического отдела вегетативной нервной системы (ваготония), что обуславливает сужение бронхов, вазодилатацию, усиленное потоотделение, избыточную перистальтику и повышение тонуса органов пищеварения, что проявляется пастозностью, развитием отеков и гиперпродукцией густого секрета, гастро-эзофагеальным рефлюксом, дискинезией кишечника, способствующих развитию бронхообструкции. В условиях ваготонии нарушается нормальный баланс между бронхоконстрикцией и бронходилатацией. Эта дисфункция может привести к развитию рефлекторного бронхоспазма и гиперреактивности бронхов.

Таким образом, анатомо-физиологические особенности и отличия вегетативной ориентации органов дыхания у детей раннего возраста обуславливают значительную частоту СБО и его характерные клинические проявления.

При ОБ отмечается диффузное поражение бронхов различного калибра на фоне острой респираторной вирусной инфекции (ОРВИ), что обуславливает *характерную клиническую картину*: острое начало с повышением температурной реакции разного уровня, часто наличие инфекционного токсикоза (ухудшение состояния и самочувствия, у маленьких детей нередко диспептические симптомы). Синдром бронхообструкции обычно развивается на 3–4-й день ОРВИ и проявляется экспираторной одышкой, сухим кашлем, шумным свистящим дыханием с удлиненным выдохом, коробочным оттенком перкуторного тона, рассеянными сухими и разнокалиберными влажными хрипами на всем протяжении обоих легких [20]. Выраженность и распространенность цианоза кожи зависят от тяжести обструкции бронхов.

В анализе периферической крови может присутствовать умеренный лейкоцитоз, СОЭ обычно в норме. При исследовании газов крови

определяется снижение pCO_2 . Повторные эпизоды ОБ всегда связаны с ОРВИ и персистирующими инфекциями и обычно у большинства детей прекращаются в возрасте после 3–4 лет [20].

Рентгенография органов грудной клетки обычно проводится только по показаниям для исключения пневмонии. При этом в случае ОБ выявляются усиление легочного рисунка, признаки вздутия легочной ткани (эмфизематозность различной степени, горизонтальное положение ребер, низкое стояние и уплощение куполов диафрагмы и углубление косто-диафрагмальных синусов) при отсутствии инфильтративных изменений в легких, реже выявляются сегментарные ателектазы, которые не определяются после купирования бронхообструкции [20].

Острая респираторная вирусная инфекция как индуктор и провокатор ОБ

Вирус-индуцированное повреждение респираторного эпителия способствует проникновению аллергенов и раздражителей, других вирусов и патогенов. Особое значение респираторные вирусы имеют в развитии дисфункции нервной регуляции тонуса гладкой мускулатуры бронхов в сторону преобладания ваготонии. Вирусы вступают в контакт с нервными окончаниями, повреждают M_2 -рецепторы, влияют на метаболизм нейропептидов (субстанция P, нейрокинин A), тем самым повышают холинергическую чувствительность нервных волокон и формируют гиперреактивность дыхательных путей (рис.). Кроме того, повышенная невральная активность приводит к выбросу гистамина тучными клетками. Учитывая недостаточную плотность β_2 -рецепторов и преобладающую активность M-холинорецепторов, у детей первых лет жизни при ОБ необходим дифференцированный подход к назначению бронхолитиков [6].

Лечение обструктивного бронхита в идеале должно быть направлено на устранение его причины. Однако многочисленность заболеваний, проявляющихся развитием СОБ, преобладающее единство механизмов его формирования при наиболее частых в раннем детстве процессах, необходимость оказания неотложной помощи на различных ее этапах ставят перед врачами трудную задачу разработки и внедрения единого подхода к лечению больных с обструкцией дыхательных путей. В клинической практике основной по значимо-

сти является патогенетическая терапия, включающая применение бронхолитиков и противовоспалительных препаратов, а также мероприятия по улучшению и восстановлению дренажной функции бронхов. Тяжелое течение СОБ требует госпитализации для проведения оксигенотерапии, а иногда — искусственной вентиляции легких [2,3,7,10,14,16].

Бронхолитическая терапия. Универсальными бронхолитиками являются симпатомиметики (β -агонисты), стимулирующие β 2-адренорецепторы гладкой мускулатуры, вследствие чего происходит расширение бронхов. Преимущественную активность в отношении β 2-адренорецепторов проявляют селективные β 2-агонисты короткого действия — салбутамол и фенотерол гидробромид. Во время их ингаляции только 10–20% введенной дозы достигают дистальных отделов бронхов и альвеол. При чрезмерно частом применении селективных β 2-агонистов возможно развитие тахикардии, тремора конечностей, головной боли. Максимальная плотность β -адренорецепторов определяется на уровне мелких и средних бронхов. β 2-агонисты могут увеличивать мукоцилиарный клиренс, секрецию слизистых желез, продукцию сурфактанта и модулировать холинергическую нейротрансмиссию, однако эти эффекты выражены минимально по сравнению с их действием на гладкую мускулатуру [2,11]. Для купирования остро возникших нарушений бронхиальной проходимости используют β 2-агонисты (в Украине: формотерол — с 5 лет, салбутамол — с 4 лет, фенотерол — только в виде фиксированной комбинации с ипратропием бромидом — с первых дней жизни под наблюдением врача), холинолитики (ипратропий), в тяжелых случаях — метилксантины.

Влияние бронхоспазмолитиков на механизмы развития острой бронхообструкции различно. Так, β 2-агонисты и эуфиллин оказывают преимущественное действие на бронхоспазм, а М-холинолитики — на отек слизистой оболочки. Такая неоднородность действия различных бронхолитиков связана с распределением β 2-адренорецепторов и М-холинорецепторов в дыхательных путях. В мелких бронхах, в которых доминирует бронхоспазм, преимущественно представлены β 2-адренорецепторы, в средних и крупных бронхах с преобладающим развитием отека слизистой оболочки — холинорецепторы. Этим объясняются необходимость, эффективность и преимущества ком-

бинированной (β 2-агонист + М-холинолитик) бронхолитической терапии у детей [11].

Противовоспалительная терапия острой обструкции дыхательных путей проводится ингаляционными глюкокортикостероидами курсом с преимущественным использованием небулайзера [3,15]. Их дозирование зависит от тяжести состояния и возраста больного (у детей до 5–6 лет): назначают средние (500 мкг в сутки по будесониду) и высокие (1000–1500 мкг в сутки по будесониду) дозы [25].

Улучшение дренажной функции дыхательных путей. Для снижения вязкости секрета и его эвакуации в комплексной терапии ОБ применяются различные медикаментозные средства, **при выборе которых необходим индивидуальный подход.** Препараты, влияющие на кашель, можно разделить на противокашлевые и мукоактивные. Важным в лечении бронхообструкции является разрушение и разжижение вязкого секрета. Прием медикаментов с дифференцированным воздействием на продукцию секрета, уменьшение вязкости слизи и на функции ресничек позволяет реактивировать нарушенное мукоцилиарное очищение. Лекарственные средства, обладающие подобным эффектом, условно подразделяют на муколитические, секретомоторные, секретолитические препараты и мукорегуляторы [14,21].

В дебюте острого воспалительного заболевания органов дыхания чаще возникает сухой кашель, поэтому в этом периоде показаны средства, стимулирующие секрецию. При непродуктивном кашле помогают средства, разжижающие мокроту, при появлении продуктивного влажного — мукорегуляторы, нормализующие образование и состав секрета [2,13,16]. *Однако все противокашлевые препараты замедляют очищение дыхательных путей от секрета, что требует крайне взвешенного подхода при их назначении. Они противопоказаны при всех состояниях, сопровождающихся обильной продукцией мокроты (острый бронхолит, альвеолит) и легочным кровотечением. При ОБ они также противопоказаны [2,25].* Поскольку у детей, особенно раннего возраста, кашель обусловлен повышенной вязкостью секрета бронхов, нарушением «скольжения» мокроты по ним и недостаточной активностью мерцательного эпителия, основной целью терапии в подобных случаях является разжижение мокроты, снижение ее адгезивности и увеличение тем самым эффективности кашля, то препаратами выбора являются мукорегуляторы.

Вместе с тем, в последние годы появляются новые лекарственные средства, способные конкурировать с традиционными представителями мукоактивных препаратов. Речь идет о препаратах гипертонического раствора натрия хлорида различной концентрации (3%, 5%, 7%, 9%), которые с успехом применяют в виде ингаляций через небулайзер в лечении респираторных проблем у детей и взрослых с муковисцидозом [4,27], бронхиальной астмой [35], хронических заболеваниях легких, бронхоэктазах немукковисцидозного происхождения.

Гипертонический раствор натрия хлорида (ГР NaCl) — раствор, имеющий большее осмотическое давление в сравнении с изотоническим (0,9%, физиологическим) раствором NaCl. Для значительного улучшения мукоцилиарного клиренса были предложены ингаляции с ГР [24]. Популярность применения этого метода возросла после ряда клинических исследований [23,28,36], в которых изучались механизмы эффективности, включая изменения в реологических характеристиках слизи дыхательных путей, повышение уровня увлажнения их поверхности, угнетение эпителиальных натриевых каналов (ENaC) [26], а также иммуномодулирующие эффекты [29,31,34].

Существуют определенные трудности применения ГР NaCl. Они заключаются в соблюдении режима терапии в связи с побочными эффектами, из которых наиболее частыми были жалобы на кашель, чувство сдавления в груди, раздражение в горле и солоноватый привкус во рту, особенно у детей [37].

Вместе с тем регидрирующие (увлажняющие) качества свойственны и гиалуроновой кислоте (ГК), благодаря чему она уже применялась в терапии легочных заболеваний для предупреждения развития бронхоспазма, особенно в комбинации с ГР NaCl. Общие результаты комбинированной терапии показали **значительное снижение приема антибиотиков перорально, устранение необходимости применения пероральных стероидов и уменьшение легочных приступов** у больных с муковисцидозом [24]. Данные этого исследования показали, что в результате добавления ГК к ГР NaCl можно повысить переносимость ГР, а также стабилизировать легочную функцию.

Благодаря ГК уменьшается активность воспалительного процесса в слизистой оболочке дыхательных путей, при этом уменьшается отек слизистой оболочки и происходит ее увлажнение, что свидетельствует **о восста-**

новлении слизистой оболочки дыхательных путей. Кроме того, под влиянием ГК улучшаются реологические свойства мокроты (**муколитическое действие**), а вместе с тем восстанавливается мукоцилиарный клиренс (**мукокинетическое действие**), что способствует эвакуации мокроты из дыхательных путей и **восстановлению проходимости бронхов**, а потому **устраняются и симптомы бронхообструкции.**

В детской практике изучение эффективности 5% ГР NaCl в сравнении с терапией 0,9% раствором NaCl при вирус-индуцированном *капиллярном бронхоолите* (захватывающем мельчайшие дыхательные пути) было предпринято Al-Ansari и соавт. (2010). Исследования показали, что введение с помощью небулайзера 5% ГР улучшает течение тяжелого бронхоолита в сравнении с лечением 0,9% и 3% раствором NaCl [33]. Более того, по результатам 11 исследований [32] с участием 1090 детей с легким и умеренным вирусным бронхоолитом было установлено, что у детей, леченных ингаляциями 3% ГР NaCl, отмечены значительно меньшие сроки пребывания в стационаре по сравнению с детьми, лечеными 0,9% раствором (MD -1,15 дней, 95% доверительный интервал (ДИ) -1,49 до -0,82, P<0,00001). Это финансово выгодно как системе здравоохранения, так и семьям больных детей.

У пациентов, принимавших ГР+ГК, симптомы кашля, чувство раздражения горла и ощущения соленого привкуса во рту были более легкими (10%, 15% и 10%) в сравнении с детьми, лечившимися только ГР (60%, 40% и 60%). Кроме указанных показателей, ВЗР для каждого симптома составило 83%, 62% и 83% соответственно, что свидетельствует о значительном их снижении при использовании комплексной терапии ГР+ГК.

Хотя после ингаляции салбутамолом у детей обеих групп наблюдалось повышение ОФВ₁, после обоих видов лечения (ГР+ГК и только ГР) не наблюдалось значительного снижения ОФВ₁. Кроме того, после завершения 28-дневного лечения, не было значительной разницы ОФВ₁ между пациентами обеих групп.

Учитывая, что у детей раннего возраста одним из значимых компонентов обструкции бронхов является гиперсекреция вязкой слизи, привлекательным для лечения детей с ОБ в этом возрасте является 3% ГР NaCl и его комбинация с ГК.

Цель исследования: определение эффективности и безопасности использования солевых растворов (монопрепарата гипертонического (3%) раствора натрия хлорида и комбинированного препарата гипертонического (3%) раствора натрия хлорида с гиалуроновой кислотой) в составе комплексной терапии у детей раннего возраста, больных ОБ.

Материал и методы исследования

Под нашим наблюдением было 45 детей с ОБ в возрасте от 1,5 мес. до 3 лет, лечившихся в инфекционно-боксованном отделении для детей младшего возраста НДСБ «ОХМАТДЕТ». Из них мальчиков — 36 (80%), девочек — 9 (20%).

Диагноз ОБ верифицирован согласно критериям Протокола диагностики и лечения ОБ (2005 г.). У всех наблюдавшихся детей ОБ спровоцировала ОРВИ. Дети госпитализировались в связи с прогрессированием нарушений дыхания и ухудшением общего состояния через 2–3 суток после начала ОРВИ. При поступлении все больные имели однотипные клинические проявления, ведущими из которых были дыхательная недостаточность (ДН) II–III степени, одышка смешанного характера с преобладанием экспираторного компонента, психомоторные и дисциркуляторные нарушения, сухой непродуктивный приступообразный кашель. У 26 (57,8%) детей отмечался малопродуктивный кашель.

Все больные получали комплексное лечение, включавшее бронхолитическую терапию через небулайзер в первые два дня лечения — ингаляции фиксированной комбинации препаратов — β_2 -агониста короткого действия (фенотерола) в сочетании с М-холинолитиком короткого действия (ипратропия бромидом); противовоспалительную терапию — ингаляционный ГКС (будесонид) через небулайзер в суточной дозе 1000 мкг за 2 приема; системные ГКС (внутривенно метилпреднизолон в суточной дозе 1–2 мг/кг массы тела по преднизолону коротким курсом 3–5 дней, при неэффективности (у 2 детей) и наличии тяжелой одышки — внутривенно 2,4% эуфиллин в дозе 6–10 мг/кг массы тела в сутки (2 детей). Детям с ДН III степени проводилась инфузионная терапия в объеме 10–15 мл/кг массы тела в сутки с введением 0,9% хлористого натрия, по необходимости у 23 детей проводилась ситуационная симптоматическая терапия (ибупрофен при температуре тела свыше 38°C).

Все дети были распределены на три группы: I группа — 15 (33,3%) больных ОБ с ДН II степени, которые получали ингаляции монопрепарата — 3% ГР NaCl (3% ГР — ЛОРДЕ 3%); II группа — 16 детей (35,6%) с ОБ и ДН III степени ингалировали комплексный препарат — 3% ГР+ГК (ЛОРДЕ Гиаль Гипер); III группа (группа сравнения) — 14 пациентов (31,1%) с ОБ с ДН II–III степеней, не получавших ни одного из препаратов ГР NaCl. Солевые растворы пациенты получали в объеме по 2–4 мл 2 раза в сутки через небулайзер с помощью лицевой маски или мундштука в течение 5–7 дней. В первые два дня перед ингаляцией солевого раствора или комплексного его препарата пациенты получили по 1 ингаляции (0,1 мл/кг массы тела) фиксированной комбинации бронхолитика.

Эффективность исследуемых препаратов оценивалась по следующим критериям: улучшение общего состояния пациента и уменьшение проявлений ДН во время ежедневных осмотров (измерение сатурации, участие дополнительной мускулатуры в акте дыхания, частота дыхания, аускультативные данные, аппетит ребенка); длительность стационарного лечения; оценивалась безопасность и переносимость препаратов (на основании жалоб пациента и родителей и собственных наблюдений во время и после ингаляций).

Исследование было выполнено в соответствии с принципами Хельсинской Декларации. Протокол исследования был одобрен Локальным этическим комитетом (ЛЭК) всех участвующих учреждений. На проведение исследований было получено информированное согласие родителей детей (или их опекунов).

Результаты исследования и их обсуждение

Через два дня комплексной терапии у детей I группы отмечено улучшение общего состояния, а уменьшение дыхательных расстройств и появление продуктивного кашля отмечено у 51,1% больных, имевших признаки ДН II степени, к концу третьего дня они исчезли у остальных детей этой группы. Явления бронхообструкции купированы у всех пациентов этой группы через 4–5 дней, а кашель прекратился через 8–10 дней. Уменьшение дыхательных расстройств и появление продуктивного кашля в среднем отмечалось на третьи сутки ($3,08 \pm 0,95$) (табл.). Длительность стационарного лечения составила $7,84 \pm 2,15$ дня.

Таблица
Динамика клинической симптоматики
обструктивного бронхита у детей

Группа наблюдения	Сроки улучшения состояния и уменьшения дыхательных расстройств (сутки)	Длительность стационарного лечения (сутки)
I группа (3% LORDE hyper), n=15	3,08±0,95	7,84±2,15
II группа (3% LORDE hyal hyper), n=16	3,18±1,01	7,76±1,71
Группа сравнения (не получали солевых растворов), n=14	7,76±1,71	9,46±2,4

У больных с ДН III степени (II группы) ликвидация признаков обструкции бронхов наступила несколько позднее — через 5–6 дней, кашель исчез по истечении 10–11 дней, что, вероятно, обусловлено как большим количеством мокроты, так и дисциркуляторными нарушениями с замедлением всасывания препарата в кишечнике. В среднем положительная динамика аналогичных показателей отмечалась к концу третьих суток (3,18±1,01), а продолжительность пребывания в стационаре составила 7,76±1,71 дня (табл. 1). Несмотря на то, что дети II группы имели более тяжелые дыхательные расстройства при ОБ, получены лучшие результаты, по нашему мнению, именно благодаря свойствам гиалуроната натрия, что способствует снижению интенсивности воспалительного процесса, способствует увлажнению и восстановлению слизистой оболочки бронхов.

У пациентов III группы (группы сравнения) улучшение общего состояния, уменьшение дыхательных расстройств и появление продуктивного кашля в среднем наблюдалось на пятые сутки (5,46±1,05), а средняя продолжительность стационарного лечения превышала 9 дней (9,46±2,4).

Ни у одного больного не было побочных явлений. Динамика клинической симптоматики ОБ у детей, получавших оба препарата, показана в таблице.

Проводимое нами исследование, без сомнения, будет продолжено, но уже первые результаты эффективности применения препаратов «Лорде 3» и «Лорде Гиаль Гипер» при ОБ у детей раннего возраста отмечены и врачами, и родителями, особенно комплексного препарата с ГК.

Положительное влияние ингалируемого ГР NaCl на мукоцилиарный клиренс основано на восстановлении жидкого слоя, выстилающего дыхательные пути [30]. Современными исследованиями доказано, что ГР NaCl может способствовать высвобождению важных противомикробных и иммунных молекул из соединений с ионовыми матриксами, таким образом улучшая антимикробную эффективность и ликвидируя воспаление, что свидетельствует о благоприятном влиянии ГР NaCl на респираторный тракт. Этот доступный метод терапии требует дальнейшего изучения.

Таким образом, назначая больному ту или иную терапию, важно оценивать не только ее эффективность и безопасность, но и простоту использования, а также комплаентность. В настоящее время для купирования острой бронхообструкции у детей раннего возраста требуется комплексное применение медикаментов, воздействующих на все значимые звенья патогенеза бронхообструкции (бронхоспазм, воспаление, нарушение эвакуации секрета) с учетом их непосредственного механизма действия и возрастных особенностей ребенка. Эффективная мукоактивная терапия у детей должна заключаться в улучшении дренажной функции бронхов и восстановлении проходимости дыхательных путей, устранении раздражения слизистой оболочки бронхов. Улучшению дренажной функции бронхов способствует также активная пероральная регидратация, массаж, постуральный дренаж, дыхательная гимнастика. В качестве питья лучше использовать щелочные минеральные воды, дополнительный суточный объем жидкости составляет около 50 мл/кг массы тела ребенка.

Эффективность и безопасность ингаляционного применения ГР в лечении ОБ у детей не вызывает сомнений. Накоплена большая доказательная база целесообразности и эффективности использования данных препаратов, учитывая уменьшение частоты обострений заболеваний, сокращение сроков лечения, улучшение переносимости базисной терапии, повышение эффекта общего лечения пациента. Отмечен антибактериальный и противоотечный эффект 7% ГР NaCl и его дополнительная способность разрушать биопленки, образованные синегнойной палочкой. В то же время, благодаря увлажняющему действию ГК, добавление ее к ГР NaCl позволяет избежать бронхоспазма как возможного побочного эффекта последнего.

Выводы

1. Эффективность гипертонических растворов натрия хлорида, как монопрепарата (3% LORDE), так и в комбинации с гиалуроновой кислотой (3% LORDE hyal huper), в комплексном лечении ОБ не вызывает сомнений (улучшение дренажной функции бронхов и восстановление проходимости дыхательных путей).

2. Использование данных препаратов сокращает пребывание детей в стационаре и улучшает переносимость базисной терапии.

3. Небулайзерная терапия LORDE hyal huper, благодаря увлажняющему действию ги-

луроната натрия, демонстрирует выраженную эффективность и отличную переносимость препарата, предотвращает развитие негативного эффекта в виде бронхоспазма, поэтому может быть рекомендована для применения при выраженной бронхообструкции, в том числе и при бронхиальной астме.

4. Показаны безопасность и удобство применения растворов натрия хлорида у детей различных возрастных групп, в том числе первого года жизни.

Авторы заявляют об отсутствии конфликта интересов.

ЛИТЕРАТУРА

1. Визель А.А. Бронхиальная астма и хроническая обструктивная болезнь легких: от общих синдромов к унификации лечения / А.А. Визель, И.Ю. Визель // Пульмонология. — 2007. — Т.9, №1. — С.22—25.
2. Волков А.В. Противокашлевые, муколитические и отхаркивающие средства. Что выбрать? / А.В. Волков // Здоров'я України. — 2009. — жовтень: тематичний номер. — С.37.
3. Геппе Н.А. Ингаляционная небулайзерная терапия заболеваний респираторной системы у детей / Н.А. Геппе // Практическое руководство для врачей. — Москва: КолоритСтудио, 2008. — 82 с.
4. Гіпертонічний розчин NaCl у лікуванні легеневих захворювань при муковісцидозі / Е.П. Рівс, К. Моллой, К. Пол, Н.Г. МакЕлвані // Науковий світ. — 2012. — Т.2. — 11 с.
5. Зайцева С.В. Синдром бронхиальной обструкции у детей / С.В. Зайцева, О.А. Муртазаева // Трудный пациент. — 2012. — Т.10, №2—3. — С.34—39.
6. Клинические и фармакоэкономические аспекты оказания неотложной помощи детям с острой обструкцией дыхательных путей / С.А. Царькова, Т.В. Тарина, Ф.Д. Ваисов, А.В. Бушуев // Скорая мед. помощь. — 2004. — №1. — С.45—47.
7. Клінічні настанови з діагностики і лікування бронхіальної астми у дітей // Здоров'я України. — 2010. — жовтень: тематичний номер. — С.39—41.
8. Ласица О.И. Современные аспекты этиопатогенеза, клиники, диагностики и дифференциальной диагностики бронхиальной астмы у детей раннего возраста: методические рекомендации / О.И. Ласица, Е.Н. Охотникова. — Киев, 2000. — 31 с.
9. Ласица О.Л. Бронхообструктивный синдром у дітей раннього віку та особливості муколітичної терапії / О.Л. Ласица, О.М. Охотникова // Педіатрія, акушерство та гінекологія. — 2004. — №2. — С.27—31.
10. Майданник В.Г. Эффективность применения препарата «Милистан от кашля» при острых бронхитах у детей (4 фаза клинических исследований) [Электронный ресурс] / В.Г. Майданник // Здоровье ребенка. — 2006. — №3(3). — Режим доступа: <http://www.mif.ua.com/archive/article/857>
11. Овсянников Д.Ю. Бронхообструктивный синдром у детей / Д.Ю. Овсянников // Астма и аллергия. — 2014. — №1. — С.13—17.
12. Охотникова Е.Н. Бронхообструктивный синдром инфекционного и аллергического генеза у детей: сложности дифференциальной диагностики и выбора муколитической терапии / Е.Н. Охотникова // Современная педиатрия. — 2012. — №2(42). — С.76—80.
13. Охотникова Е.Н. Этот многоликий и коварный бронхообструктивный синдром! / Е.Н. Охотникова // Клиническая иммунология. Аллергология. Инфектология. — 2011. — №3. — С.13—22.
14. Принципы этиопатогенетической терапии острых синуситов: методические рекомендации / Х.Т. Абдулкеримов, Т.И. Гарашенко, В.И. Кошель [и др.]; под ред. С.В. Рязанцева. — Санкт-Петербург: Полифорум Групп, 2014. — 40 с.
15. Протокол діагностики та лікування алергічних хвороб у дітей : наказ МОЗ України № 767 від 27.12.2005 [Електронний документ]. — Режим доступу: <http://www.moz.gov.ua>.
16. Симонова О.И. Муколитики для детей: сложные вопросы, важные ответы / О.И. Симонова // Вопросы совр. педиатрии. — 2014. — Т.13, №1. — С.26—32.
17. Сорока Ю.А. Муколитическая терапия в педиатрической практике / Ю.А. Сорока // Клінічна педіатрія. — 2010. — №1(22). — С.10—15.
18. Тодоріко Л.Д. Особливості бронхообструктивного синдрому у хворих на туберкульоз легенів / Л.Д. Тодоріко, І.О. Сем'янів // Клінічна імунологія. Алергологія. Інфектологія. — 2012. — №1—2 (50—51). — С.48—51.
19. Царькова С.А. Беродуал в лечении бронхообструктивного синдрома: классика и современность / С.А. Царькова, И.В. Лещенко // Пульмонология. — 2007. — №4. — С.96—99.
20. Чернышева О.Е. Острые бронхиты у детей / О.Е. Чернышева, Л.Л. Поповиченко // Здоровье ребенка. — 2009. — №6 (21). — С.35—46.
21. Юлиш Е.И. Патогенетические обоснования назначения муколитических средств при респираторных заболеваниях у детей / Е.И. Юлиш // Здоровье ребенка. — 2015. — №1(60). — С.12—15.
22. A preliminary study of aerosolized recombinant human deoxyribonuclease I in the treatment of cystic fibrosis / R.C. Hubbard, N.G. McElvaney, P. Birrer [et al.] // New England Journal of Medicine. — 1992. — Vol.326, №12. — P.812—815.
23. Ballmann M. Hypertonic saline and recombinant human DNase: a randomised cross-over pilot study in patients with cystic fibrosis / M. Ballmann, H. Von Der Hardt // Journal of Cystic Fibrosis. — 2002. — Vol.1, №1. — P.35—37.
24. Effect of hypertonic saline, amiloride, and cough on mucociliary clearance in patients with cystic fibrosis / M. Robinson, J.A. Regnis, D.L. Bailey [et al.] // American Journal of Respiratory and Critical Care Medicine. — 1996. — Vol.153, №5. — P.1503—1509.
25. Global Initiative for Asthma: Revised, 2016 [Electronic resource]. — URL: <http://www.ginaasthma.org>.
26. Hebestreit A. Hypertonic saline inhibits luminal sodium channels in respiratory epithelium / A. Hebestreit, U. Kersting, H. Hebestreit // European Journal of Applied Physiology. — 2007. — Vol.100, №2. — P.177—183.
27. Hyaluronic acid improves «pleasantness» and tolerability of nebulized hypertonic saline in a cohort of patients with cystic fibrosis / P. Buonpen-

- siero, F. De Gregorio, A. Sepe [et al.] // *Advances in Therapy*. — 2010. — Vol.27, №11. — P.870—878.
28. Hypertonic saline improves the LCI in paediatric patients with CF with normal lung function / R. Amin, P. Subbarao, A. Jabar [et al.] // *Thorax*. — 2010. — Vol.65, №5. — P.379—383.
29. Inhibitory effects of hypertonic saline on *P. aeruginosa* motility / V. Havasi, C.O. Hurst, T.C. Briles [et al.] // *Journal of Cystic Fibrosis*. — 2008. — Vol.7, №4. — P.267—269.
30. King M. Rheology of cystic fibrosis sputum after in vitro treatment with hypertonic saline alone and in combination with recombinant human deoxyribonuclease I / M. King, B. Dasgupta, R.P. Tomkiewicz, N.E. Brown // *American Journal of Respiratory and Critical Care Medicine*. — 1997. — Vol.156, №1. — P.173—177.
31. LL-37 complexation with glycosaminoglycans in cystic fibrosis lungs inhibits antimicrobial activity, which can be restored by hypertonic saline / G. Bergsson, E. P. Reeves, P. McNally [et al.] // *Journal of Immunology*. — 2009. — Vol.183, №1. — P.543—551.
32. Nebulised hypertonic saline solution for acute bronchiolitis in infants (Review) [Electronic resource] / Zhang L., Mendoza-Sassi R.A., Wainwright C., Klassen T.P. // *The Cochrane Library*. — 2013. — Issue 7. — URL: <http://www.thecochranelibrary.com>
33. Nebulized 5% or 3% hypertonic or 0.9% saline for treating acute bronchiolitis in infants / K. Al-Ansari, M. Sakran, B.L. Davidson [et al.] // *J. of Pediatrics*. — 2010. — Vol.157, №4. — P.630—634.
34. Nebulized hypertonic saline decreases IL-8 in sputum of patients with cystic fibrosis / E.P. Reeves, M. Williamson, S.J. O'Neill [et al.] // *American Journal of Respiratory and Critical Care Medicine*. — 2011. — Vol.183, №11. — P.1517—1523.
35. Safety and reproducibility of sputum induction in asthmatic subjects in a multicenter study / J.V. Fahy, H.A. Boushey, S.C. Lazarus [et al.] // *American Journal of Respiratory and Critical Care Medicine*. — 2001. — Vol.163, №6. — P.1470—1475.
36. Short-term efficacy of ultrasonically nebulized hypertonic saline in cystic fibrosis / P.A. Eng, J. Morton, J.A. Douglass [et al.] // *Pediatric Pulmonology*. — 1996. — Vol.21, №2. — P.77—83.
37. The clinical approach to lung disease in patients with cystic fibrosis / B.P. O'Sullivan, P.Flume // *Seminars in Respiratory and Critical Care Medicine*. — 2009. — Vol.30, №5. — P.505—513.

Сведения об авторах:

Охотникова Елена Николаевна — д.мед.н., проф., зав. каф. педиатрии №1 НМАПО имени П.Л. Шупика. Адрес: г. Киев, ул. Дорогожицкая, 9.
Дуда Людмила Владимировна — аспирант каф. педиатрии №1 НМАПО имени П.Л. Шупика. Адрес: г. Киев, ул. Дорогожицкая, 9.
 Статья поступила в редакцию 12.06.2017 г.

НОВОСТИ

Излечение двоих детей от рака с помощью редактора генов

С каждым годом развитие медицины идет вперед. Каждый шаг — это своя маленькая победа. Последние тенденции в развитии медицины указывают путь к внимательному изучению генетики. Коррекция генов позволяет бороться с самыми сложными заболеваниями. Двое маленьких пациентов (одному 18 месяцев, второму — 16 месяцев) излечились от острой стадии лейкемии. Терапия, основанная на антигенных рецепторах и коррекции генома, позволила прийти младенцам к успешному выздоровлению.

С помощью связи с сигнализирующими доменами, активируются Т-клетки, которые имеют одну из основных ролей в активации иммунного ответа. Таким образом, для борьбы с раком организм использует собственные иммунные клетки, которые отредактированы для успешного противостояния болезни.

Конечно, обозначить четкую роль данной процедуры в случаях выздоровления детей очень сложно. До того, как была применена данная технология, маленькие пациенты уже проходили и химиотерапии и пересадку стволовых клеток.

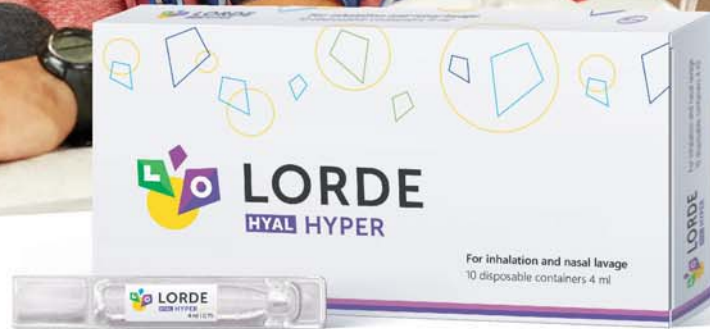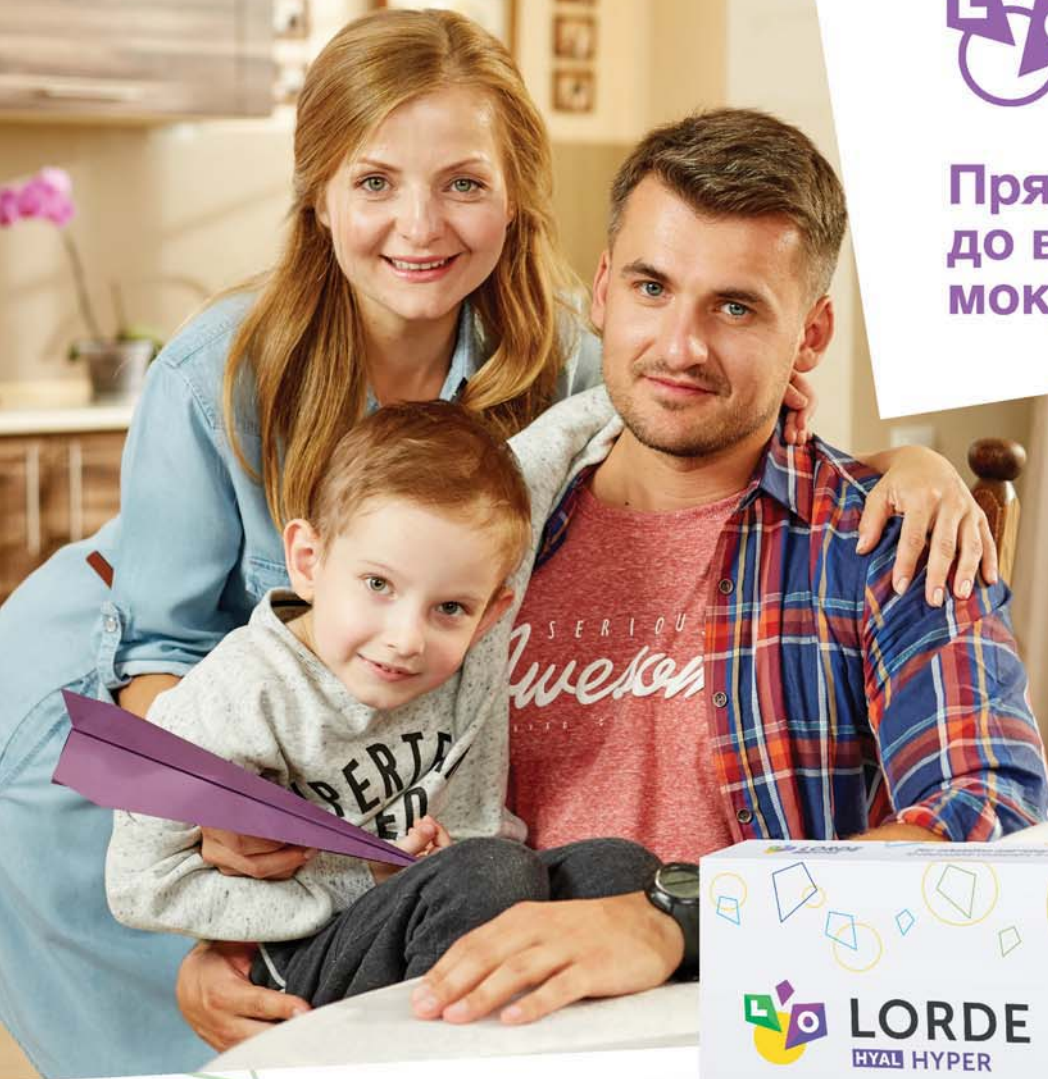Однако, врачи клиники считают, что это определенный прорыв в лечении раковых заболеваний. Данная методика требует еще многих клинических испытаний и наблюдений, однако она подаёт большие надежды, в развитии методик лечения.

Напомним, что это не первые исследования генетического редактора. С помощью данной методики, ранее было выполнено излечение взрослой мыши от заболевания дистрофии Дюшенна острой формы. В 2015 году, был спасен больной лейкемией с помощью той же модификации генов.

Источник: med-expert.com.ua



Прямий шлях
до виведення
мокротиння!



- ✓ покращує виведення мокротиння;
- ✓ зменшує набряк слизової;
- ✓ сприяє розрідженню секрету та полегшенню дихання.

www.ulaizer.com

 **ЮРІЯ-ФАРМ**

03038 м. Київ, вул. Амосова, 10
тел./факс: (044) 275-01-08, 275-92-42
www.uf.ua

Лорде® hyal hyper, розчин стерильний для інгаляцій і промивання порожнини носу по 4 мл в контейнерах полімерних №10 (РП МОЗ України №14425/2014)

Лорде гіпер. Склад: 1 мл розчину містить: натрію хлорид - 30,0 мг. Показання. LORDE hyper 3% показаний хворим з бронхітами, бронхіолітами, муковісцидозом, бронхоектатичною хворобою та хронічними обструктивними захворюваннями легень. Також застосовується при гострих та хронічних захворюваннях носоглотки, носової порожнини та пазух, гіпертрофії аденоїдів у дітей, цілорічного та сезонного алергічного риніту для зменшення набряку слизової, розрідження секрету та полегшення дихання. Протипоказання. LORDE hyper 3% протипоказаний при підвищеній індивідуальній чутливості до компонентів виробу Побічні реакції. В осіб з індивідуальною непереносимістю компонентів розчину можливі алергічні реакції. В окремих випадках можуть виникати гіперемія слизової носа, кашель або бронхоспазм. Інформація для професійної діяльності медичних та фармацевтичних працівників. Перед застосуванням обов'язково ознайомтеся з повною інструкцією.

