

УДК 616.33/.342-002-036.12-053.4/.71-036.1"311"

**М.І. Нехаєнко**

## **Клініко-ендоскопічна характеристика хронічного гастродуоденіту у підлітків при хронічному кандидозі травного тракту**

Національна медична академія післядипломної освіти імені П.Л. Шупика, м. Київ

SOVREMENNAYA PEDIATRIYA.2018.2(90):52-58; doi 10.15574/SP.2018.90.52

Проблема ранньої діагностики, з'ясування найважливіших аспектів патогенезу і лікування хронічних гастродуоденітів (ХГД) у підлітків є актуальною в усьому світі, що пов'язано зі значною поширеністю захворювання, його зв'язком з низкою інфекційних агентів, тропних до слизової оболонки травного тракту, рецидивним, прогресивним перебігом, недостатньою ефективністю традиційних методів терапії та високою вірогідністю формування в подальшому соціально значущої патології й інвалідності у дорослих.

**Мета** — вивчення особливостей клінічного перебігу та ендоскопічних змін при ХГД у підлітків з хронічним кандидозом (ХК) ТТ.

**Матеріали і методи.** Обстежено 164 підлітки з ХГД — у 22 в асоціації з хелікобактеріозом, у 78 — з ХК ТТ, у 32 — з кандидо-хелікобактерним інфікуванням та 32 без асоціації з інфекційними агентами.

**Результати.** У підлітків із ХГД, за наявності інфікування тропними до СО ТТ мікроорганізмами *Helicobacter pylori* (Н.р.) і *C. albicans*, виявлені деструктивні, розповсюджені ураження у вигляді множинних ерозій у комбінації із гіперпластичними змінами СО шлунка і дванадцятипалої кишки, частота яких корелює зі збільшенням тривалості ХГД і не залежить від наявності Н.р.

**Висновки.** Встановлено роль у розвитку і прогресуванні ХГД у підлітків не лише Н.р., але й інших мікроорганізмів, що є підставою для розробки диференційованої патогенетичної терапії захворювання.

**Ключові слова:** підлітки, хронічний гастродуоденіт, хелікобактеріоз, хронічний кандидоз, клінічні прояви, ендоскопічні зміни.

### **Clinical-endoscopic characteristic of chronic gastroduodenitis in adolescents with chronic candidiasis of digestive tract**

**М. Nekhaenko**

Shupyk National Medical Academy of Postgraduate Education, Kyiv, Ukraine

The problem of early diagnosis, identification of the key aspects of pathogenesis and cure of chronic gastroduodenitis (CGD) in adolescents is relevant across the globe due to a significant prevalence of the disease, its connection with a number of infectious agents, tropic to the mucosa of the digestive tract, recurrent, progressive course, insufficient efficacy of conventional treatment methods and serious probability of further socially significant pathology and disability in adults.

**Objective:** to study the features of clinical course and endoscopic changes in adolescents with CGD secondary to chronic candidiasis (CC) of the digestive tract.

**Material and methods.** In total 164 adolescents with CGD were examined, out of them 22 patients had an association with helicobacteriosis, 78 children were also affected by CC of the digestive tract, 32 had a candido-helicobacteriosis and 32 children had no association with other infectious agents.

**Results.** In adolescents with CGD, in the case of infection contamination with microorganisms that are tropic to the mucosa of the gastrointestinal tract, such as *Helicobacter pylori* (H.p.) and *C. albicans*, destructive, widespread lesions, including the multiple erosions in combination with hyperplastic changes in the gastric mucosa and duodenum, the rate of which correlates with an increase in the duration of CGD and does not depend on H.p.

**Conclusions.** The role of not only H.p., but also other microorganisms, in the development and progression of CGD in adolescents has been established that is the basis for the development of differentiated pathogenetic therapy of the disease.

**Key words:** adolescents, chronic gastroduodenitis, helicobacteriosis, chronic candidiasis, clinical manifestations, endoscopic changes.

### **Клинико-эндоскопическая характеристика хронического гастродуоденита у подростков при хроническом кандидозе пищеварительного тракта**

**М.И. Нехаенко**

Национальная медицинская академия последипломного образования имени П.Л. Шупика, г. Киев, Украина

Проблема ранней диагностики, изучение важнейших аспектов патогенеза и лечения хронических гастродуоденитов (ХГД) у подростков является актуальной во всем мире, что связано со значительной распространенностью заболевания, его связи с рядом инфекционных агентов, тропных к слизистой оболочке пищеварительного тракта (СО ПТ), рецидивирующим, прогрессивным течением, недостаточной эффективностью традиционных методов терапии и высокой вероятностью формирования в дальнейшем социально значимой патологии и инвалидности у взрослых.

**Цель** — изучение особенностей клинического течения и эндоскопических изменений при ХГД у подростков с хроническим кандидозом (ХК) ПТ.

**Материалы и методы.** Обследовано 164 подростка с ХГД — у 22 в ассоциации с хелікобактеріозом, у 78 — с ХК ТТ, у 32 — з кандидо-хелікобактерним інфікуванням і 32 з ХГД, не асоційованим з інфекційними агентами.

**Результаты.** У подростков с ХГД, при наличии инфицирования тропными к СО ПТ микроорганизмами *Helicobacter pylori* (Н.р.) и *C. albicans* обнаружены деструктивные, распространенные поражения в виде множественных эрозий, в сочетании с гиперпластическими изменениями СО желудка и двенадцатиперстной кишки, частота которых коррелирует с увеличением продолжительности ХГД и не зависит от наличия Н.р.

**Выводы.** Определена роль в развитии и прогрессировании ХГД у подростков не только Н.р. но и других микроорганизмов, что является основанием для разработки дифференцированной патогенетической терапии заболевания.

**Ключевые слова:** подростки, хронический гастродуоденит, хелікобактеріоз, хронический кандидоз, клинические проявления, эндоскопические изменения.

### Вступ

Серед гастроентерологічних захворювань у дитячому віці, особливо, у підлітковому віці найпоширенішою є патологія шлунка та дванадцятипалої кишки (ДПК), зокрема хронічні гастродуоденіти (ХГД). Хронічні гастродуоденіти у підлітків характеризуються великою імовірністю розвитку важких ускладнень, толерантністю до загальноприйнятих методів терапії з формуванням первинної інвалідності та соціально значущої патології у дорослих [3–5,9,11]. На сьогодні досягнуто значних успіхів у вивченні патогенезу хронічних запальних процесів у слизовій оболонці (СО) шлунка та ДПК, їх діагностиці і лікуванні. Однак це не знизило їх поширеності у дітей, і, особливо, у підлітків, що викликає занепокоєння педіатрів та дитячих гастроентерологів. В останнє десятиріччя відмічається зростання хелікобактер-асоційованих варіантів ХГД у комбінації з іншими, тропними до СО шлунка і ДПК, мікроорганізмами, зокрема грибами роду *Candida*. Привертає увагу відсутність типового клінічного перебігу захворювання, збільшення частоти розповсюджених та деструктивних змін гастродуоденальної зони, розвиток вогнищевої атрофії СО шлунка і ДПК та зростання частоти гіпоацидних станів [1,3,4,8], що раніше не було притаманне дитячому віку.

Попри значні успіхи у лікуванні хелікобактер-асоційованих ХГД та розробці ефективних ерадикаційних схем, у педіатрії недостатньо уваги приділено впливу інших інфекційних агентів на перебіг та лікування захворювання у підлітків. На початку 2000-х років в Україні вперше здійснене клініко-експериментальне дослідження щодо ролі хелікобактерно-кандидозних та хелікобактерно-герпетичних асоціацій у формуванні та прогресуванні ХГД у дітей та розроблені диференційовані підходи до їх лікування (Г.В. Бекетова, 2003). Вивчення проблеми продовжили Г.В. Волинець (2007), В.Н. Нелюбин (2011). Проте досліджень, що стосуються особливостей клініко-параклінічного перебігу хелікобактерних ХГД у підлітків з хронічним кандидозом (ХК) травного тракту (ТТ) в сучасних умовах в доступних літературних джерелах на сьогодні не виявлено.

**Мета** — вивчення особливостей клінічного перебігу та ендоскопічних змін при ХГД у підлітків з ХК ТТ.

### Матеріал і методи дослідження

Під спостереженням було 164 підлітки віком 15–17 років, хворі на ХГД, які проходили обстеження та лікування в гастроентерологічному відділенні ДКЛ №9 м. Києва. Пацієнти були розподілені на 4 групи: I група (n=22) — підлітки, інфіковані Н.р., без ознак ХК ТТ; II група (n=32) — з Н.р.-асоційованим ХГД та ХК ТТ; III група (n=78) — не інфіковані Н.р., з ознаками ХК; IV група (n=22) — хворі на ХГД без інфікування Н.р. і без проявів ХК. Діагноз ХГД та супутньої патології верифіковані відповідно до МКХ-10. Обстеження проведено відповідно до наказу МОЗ України №59 від 20.01.2013 року. Діагностика інвазивних форм ХК ТТ проводилась шляхом виявлення псевдоміцелію при мікроскопії зіскрібка із СО порожнини рота (ПР), патологічних елементів за наявності глоситу, гінгівіту, стоматиту, хейліту. Матеріал для обстеження забирався цитологічними щіточками з СОПР та біопсійного матеріалу під час ФЕГДС. Використовувались морфологічні мікологічні методи (цитологічний — із пофарбуванням мазків по Романовському-Гімзе). Фіброезогастродуоденоскопію проводили дитячим гнучким волоконним ендоскопом Olympus (Japan) з прицільною біопсією СО тіла та антрального відділу шлунка для подальшого морфологічного дослідження біоптатів з метою оцінки ознак запалення та цитологічного дослідження наявності Н.р., *Candida albicans*. Н.р. верифікували за допомогою уреазного методу (визначення уреазної активності у біоптаті СОШ під час ФЕГДС), дихального тесту (визначення уреазної активності за здатністю гідролізувати карбамід) після навантаження карбамідом (сечовиною), імуноферментного аналізу (виявлення специфічних антихелікобактерних антитіл класів М, А та G до антигену Саg А у сироватці крові), морфологічного методу (безпосереднє виявлення мікроорганізмів шляхом фарбування гістологічних препаратів).

Статистична обробка отриманих результатів проведена загальноприйнятими методами. У роботі користувались Excel пакетами аналізу даних описової статистики. Для оцінки різниці величин, які виражені у відсотках, застосовували критерій кутового перетворення Фішера для порівняння середніх величин — t-критерій Стьюдента.

Дослідження виконані відповідно до принципів Гельсінської Декларації. Протокол дослідження ухвалений Локальним етичним

Таблиця 1  
Розподіл обстежених підлітків з хронічним гастродуоденітом за статтю (n=164)

Група пацієнтів	Стать	
	дівчата	юнаки
	абс. (%)	абс. (%)
I група (n=22)	11 (50,0)	11 (50,0)
II група (n=32)	19 (59,4)	13 (40,6)
III група (n=78)	40 (51,3)	38 (48,7)
IV група (n=32)	15 (46,9)	17 (53,1)
Разом (n=164)	85 (51,8)	79 (48,2)

Примітка.\* – різниця достовірна (p<0,05) між юнаками і дівчатами.

Таблиця 2  
Розподіл обстежених підлітків за тривалістю хронічного гастродуоденіту (n=164)

Група пацієнтів	Тривалість захворювання, роки	
	до 2 років	більше 2 років
	абс. (%)	абс. (%)
I група (n=22)	3 (13,6)	19 (86,4)*
II група (n=32)	8 (25,0)	24 (75)*
III група (n=78)	7 (9,0)	71 (91,0)*
IV група (n=32)	4 (12,5)	28 (87,5)*
Разом (n=164)	22 (13,4)	142 (86,6)*

Примітка: різниця достовірна (p<0,05) між тривалістю ХГД до 2 і більше 2 років.

комітетом (ЛЕК) установ. На проведення досліджень було отримано поінформовану згоду батьків дітей (або їхніх опікунів).

### Результати дослідження та їх обговорення

Розподіл підлітків з ХГД по групах за статтю наведений у таблиці 1. У пацієнтів усіх груп достовірної різниці за статтю не виявлено, що узгоджується із літературними даними (Г.В. Бекетова, 2003; 2009; О.В. Тяжка, 2011; В.І. Боброва, 2011).

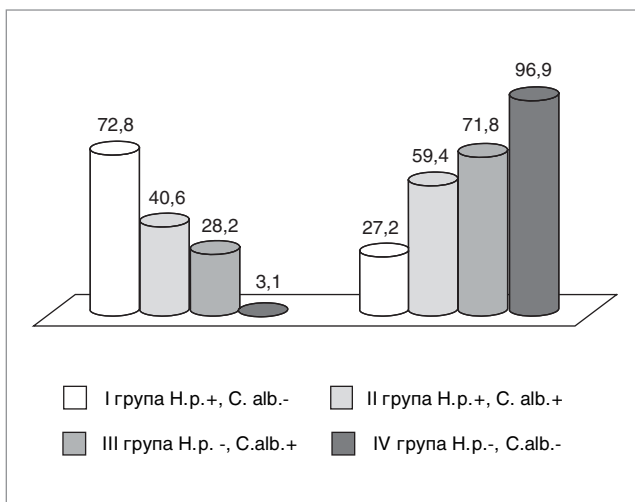


Рис.1. Частота деструктивних і недеструктивних форм хронічного гастродуоденіту у підлітків

Розподіл обстежених підлітків залежно від тривалості захворювання наведено у табл. 2. Як видно із даних таблиці 2. тривалість ХГД більше 2 років у I групі мали 86,4% підлітків; у II групі – 75,0%, у III групі – 91,0%, у IV групі – 87,5%, незалежно від наявності і виду тропних до СОШ і ДПК мікроорганізмів. Отже, наявність тривалого хронічного запалення СО супроводжується зменшенням її захисних властивостей і резистентності до інфекційних агентів, що може бути причиною появи розповсюджених і деструктивних змін гастродуоденальної зони та розвитку вогнищевої атрофії.

Частота деструктивних і недеструктивних форм ХГД у обстежених підлітків наведена на рис. 1. У 72,8% підлітків I групи при ХГД на тлі хелікобактеріозу виявлені деструктивні ураження СОШ і ДПК, що було у 2,7 рази більше, ніж недеструктивних форм (p<0,05), у 31,8% ерозії поєднані із гіперплазією і в 13,6% представлені тільки гіперпластичними змінами (табл. 3). У пацієнтів II групи на тлі асоційованого інфікування деструктивні зміни становили 40,6%, а недеструктивні – 59,4% (p>0,05). У III групі достовірно переважають недеструктивні зміни над деструктивними – 71,8% і 28,2% відповідно (p<0,05), що склало співвідношення 2,5:1. У хворих IV групи деструктивні зміни виявлені лише у 3,1% хворих, що в 31,2 рази менше, ніж недеструктивних уражень (p<0,05). Таким чином, найвищий показник деструктивних уражень у I групі, що асоційовані із Н.р., що узгоджується з літературними даними (О.Є. Абатуров, 2013; 2014; О.Г. Шадрін, 2014). Однак у II групі, де Н.р. присутній в асоціації із *C. albicans*, ерозії виявлені у 40,6% хворих, з них у 21,9% випадках одночасно із гіперпластичними змінами, а у 25,0% пацієнтів – тільки гіперпластичні зміни (табл. 3). У III групі, де ХГД поєднується з ХК ТТ, ерозивні зміни становлять 28,2%, із них 9,0% одночасно із гіперпластичними та 24,4% тільки гіперпластичні. Таким чином, гіперплазія СОШ і ДПК є при ХГД, які асоційовані з інфекційним фактором – у I групі 45,4%, у II – 46,9%, у III – 33,4%.

Вплив тривалості захворювання на форму ХГД показано в табл. 3. У I групі ерозивні зміни виявлені у 4,5% пацієнтів при тривалості ХГД до 2 років, понад 2 роки – 36,4% (p<0,05). У II групі ерозивні ХГД при перебігу його до 2 років не були виявлені, а більше 2 років – у 18,8%, у III групі – у 3,8% і 15,4% відповідно

Таблиця 3

**Ендоскопічні зміни слизової оболонки шлунка в обстежених підлітків з хронічним гастродуоденітом залежно від тривалості захворювання (n=164)**

Група	Тривалість ХГД, роки	Ендоскопічні зміни			
		ерозивні	гіпертрофічні та ерозивні	гіпертрофічні	еритематозні
		абс. (%)	абс. (%)	абс. (%)	абс. (%)
I група (n=22)	до 2	1 (4,5)*	1 (4,5)	—	1 (4,5)
	більше 2	8 (36,4)	6 (27,3)	3 (13,6)	2 (9,1) <sup>1</sup>
II група (n=32)	до 2	—	2 (6,25)	2 (6,25)	4 (12,5)
	більше 2	6 (18,8)	5 (15,6)	6 (18,75)	7 (21,9) <sup>2</sup>
III група (n=78)	до 2	3 (3,8)*	—	1 (1,3)*	3 (3,8)*
	більше 2	12 (15,4)	7 (9,0) <sup>^</sup>	18 (23,1) <sup>^^</sup>	34(43,6)3, <sup>^^^</sup>
IV група (n=32)	до 2	—	—	—	4 (12,5)*
	більше 2	1 (3,1) <sup>4</sup>	—	—	27 (84,4) <sup>4</sup>
Разом (n=164)	до 2	4 (2,4)*	3 (1,8)*	3 (1,8)*	12 (7,3)*
	більше 2	27 (16,5)	18 (11,0)	27 (16,5)	70 (42,7)

*Примітка.* Різниця достовірна (p<0,05): \*між тривалістю ХГД до 2 років і більше 2 років; 1 – між I і III групою, 2 – між II і IV групою, 3 – між III і IV групою, 4 – між I і IV групою, ^ – між поєднанням ерозій і гіперплазії та гіперпластичними змінами, ^^ – гіперпластичними й еритематозними змінами, ^^ – поєднанням ерозій і гіперплазії та еритематозними змінами.

(p<0,05). Частота виявлення ерозій у поєднанні із гіперплазією СОШ і ДПК достовірно не відрізнялась у групах. Гіперпластична форма ХГД при його тривалості до 2 років у III групі становила 1,3%, більше 2 років – 23,1% (p<0,05). Еритематозні запальні зміни мали достовірні відмінності при тривалості ХГД понад 2 роки у I групі (9,1%), у III – 43,6% (p<0,05); у IV групі показник становив 84,4%, що достовірно більше, ніж у I (9,1%), II (21,9%) і III групах (43,6%) (p<0,05). Таким чином, у I групі при ХГД, асоційованому із Н.р., збільшується частота ерозивних уражень зі збільшенням тривалості захворювання. У III групі ХГД із ХК ТТ достовірно зростає частота ерозивних, гіперпластичних та еритематозних змін зі збільшенням тривалості захворювання. У підлітків IV групи, які не були інфікованими тропними до СО ТТ мікроорганізмами,

зі збільшенням тривалості ХГД достовірно зростала частота еритематозних змін, за відсутності гіперплазії та поодиноких ерозій – лише у 1 (3,1%) пацієнта.

Отже, деструктивна форма ХГД у I–IV групах становить 72,8%, 40,6%, 28,2%, 3,1% у поєднанні з гіперплазією – 45,4%, 46,6%, 33,4%, 0%, еритематозними змінами – 13,6%, 34,4%, 47,4%, 96,9% відповідно, частота яких збільшувалась з тривалістю захворювання.

Таким чином, ерозивні і гіперпластичні форми ХГД виявлені в групах підлітків за наявності інфікування мікроорганізмами, тропними до СО ТТ. У групі підлітків, які не біли інфікованими Н.р. і *C. albicans*, гіперпластичні зміни не діагностувались взагалі, а ерозії виявлені лише в одному випадку. Вказане свідчить, що наявність інфекційних чинників та тривалість їх персистенції на СО ТТ понад 2 роки обумов-

Таблиця 4

**Поширеність ерозивних змін на слизовій оболонці шлунка і дванадцятипалої кишки у обстежених підлітків із деструктивним типом хронічного гастродуоденіту (n=52)**

Група	Ерозивні ураження СОШ і ДПК					
	поодинокі			множинні		
	дівчата	юнаки	всього	дівчата	юнаки	всього
	абс. (%)	абс. (%)	абс. (%)	абс. (%)	абс. (%)	абс. (%)
I група (n=16)	—	—	—	8 (50,0)	8 (50,0)	16 (100,0)
II група (n=13)	—	—	—	6 (46,2)	7(53,8)	13 (100,0)
III група (n=22)	2 (9,1)	3 (13,6)	5 (22,7)	7 (31,8)	10 (45,5)	17 (77,3)*
IV група (n=1)	1 (100,0)	—	1 (100,0)	—	—	—
Разом (n=52)	3 (5,8)	3 (5,8)	6 (11,5)	21 (40,4)	25 (48,1)	46 (88,5)*

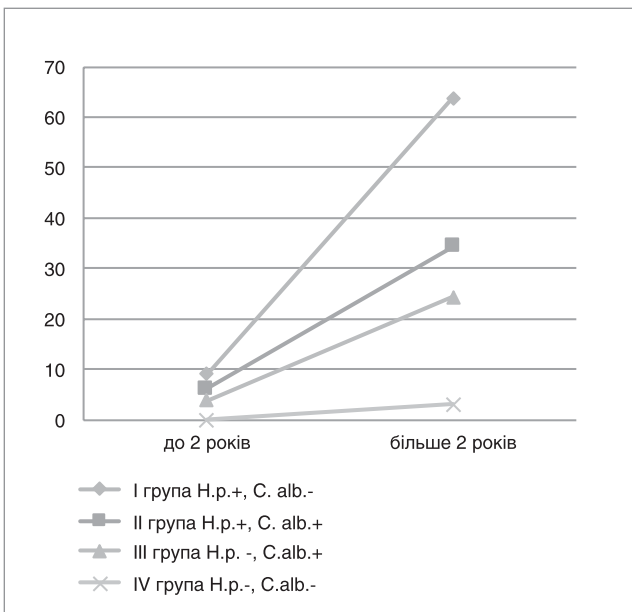
*Примітка:* \* – різниця достовірна (p<0,05) між пацієнтами з поодинокими і множинними ерозіями СОШ і ДПК.

лює характер патологічних змін. За даними літератури (Г.В. Бекетова, 2013; 2016; Я.С. Циммерман, 2013), саме деструктивні форми ХГД у дітей пов'язані із наявністю інфікування мікроорганізмами, тропними до СО ТТ. Поєднання ерозій із гіпертрофічними змінами найчастіше притаманне ХГД, асоційованим з Н.р. і *C. albicans*.

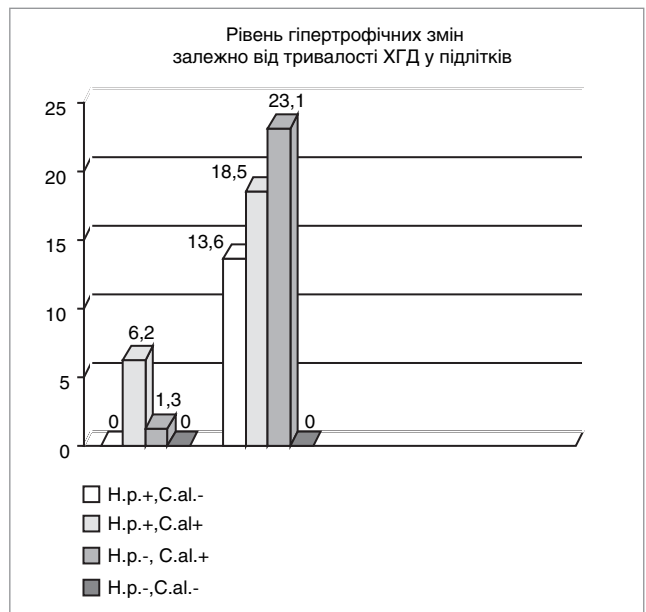
У підлітків із деструктивним типом ХГД виявлені як поодинокі, так і множинні ерозивні ураження. Як видно з таблиці 4, деструктивні зміни

СОШ і ДПК у підлітків з ХГД представлені множинними ураженнями у I і II групі в 100,0%, у III групі 77,3%, у хворих IV групи, не інфікованих Н.р. і грибами роду *Candida*, множинні ерозії СОШ і ДПК не були виявлені взагалі. Вказане свідчить, що інфекційні агенти при ХГД негативно впливають на цілісність СОШ і ДПК при ХГД. При цьому жодних статевих відмінностей у групах обстежених підлітків не виявлено.

Як видно із табл. 4, ерозії, що локалізовані в антральному відділі шлунка, спостерігались



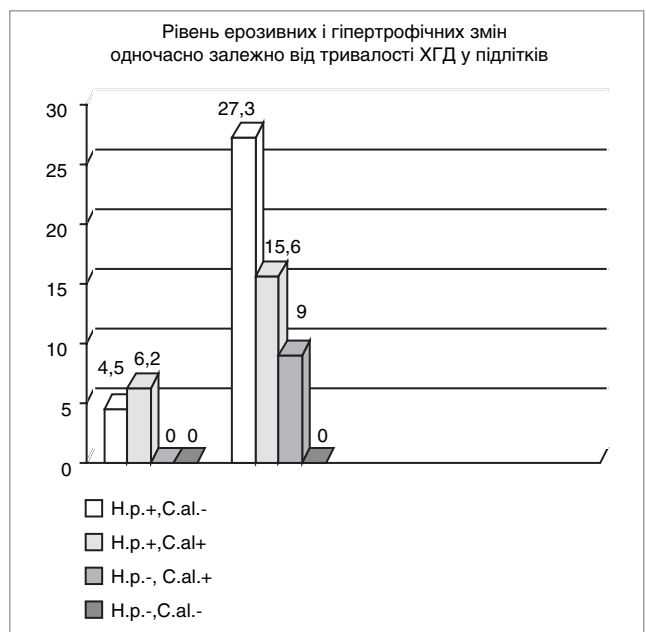**Рис.2.** Частота деструктивних форм хронічного гастродуоденіту у підлітків залежно від тривалості захворювання



**Рис. 4.** Частота гіпертрофічних змін гастродуоденальної зони залежно від тривалості хронічного гастродуоденіту у підлітків



**Рис.3.** Частота ерозивних змін залежно від тривалості хронічного гастродуоденіту у підлітків



**Рис. 5.** Частота поєднаних ерозивних і гіпертрофічних змін одночасно залежно від тривалості хронічного гастродуоденіту у підлітків

Таблиця 5

**Локалізація ерозій у слизовій оболонці шлунка і дванадцятипалої кишки у підлітків із хронічним гастродуоденітом (n=52)**

Група	Розповсюдження ерозивних змін СОШ і ДПК					Усього, абс. (%)
	антральний відділ, абс. (%)	тіло шлунка, абс. (%)	пангастрит, абс. (%)	ДПК, абс. (%)	СОШ і ДПК, абс. (%)	
I група (n=16)	1 (6,3)	1 (6,3)	2 (12,5)	11(68,8) <sup>2,5,7</sup>	1 (6,3) <sup>6,8</sup>	16(30,8)*
II група (n=13)	—	—	3 (23,1)	6 (46,1)	4 (30,8)	13 (25,0)**
III група (n=22)	1 (4,5)	—	5 (22,7)	11 (50,0) <sup>2</sup>	5 (22,7)	22 (42,3) #
IV група (n=1)	—	—	—	1 (100)	—	1 (1,9)
Разом (n=52)	2 (3,8) <sup>1</sup>	1 (1,9)	10 (19,2) <sup>4</sup>	29 (55,8) <sup>2,5,7</sup>	10 (19,2) <sup>3,6,8</sup>	52 100,0)

*Примітка:* <sup>1</sup> – різниця достовірна (p<0,05) між антральним відділом і пангастритом; <sup>2</sup> – між антральним відділом і ДПК; <sup>3</sup> – між антральним відділом шлунка і СОШ з ДПК; <sup>4</sup> – між тілом шлунка і пангастритом; <sup>5</sup> – між тілом і ДПК; <sup>6</sup> – між тілом і СОШ з ДПК; <sup>7</sup> – між пангастритом і ДПК; <sup>8</sup> – між ДПК і СОШ з ДПК; \* – між I і IV; \*\* – між II і IV; # – між III і IV.

у 6,3%, 0%, 4,5% і 0% хворих відповідно групового розподілу. Деструктивні зміни в тілі шлунка виявлено у одного пацієнта, що становить 6,3% із групи з Н.р.-асоційованим ХГД без ознак ХК. Ерозивний пангастрит виявлений по групах в 12,5%, 23,1%, 22,7% і 0% відповідно. Ерозії в СО ДПК у I групі виявлені у 68,8%, у II – 46,1%, у III – 50,0% і у IV групі лише у 1 підлітка.

Множинні ерозії в СОШ і ДПК у групах виявлені відповідно у 6,3%, 30,8%, 22,7% пацієнтів I–III груп відповідно. Отже, за наявності асоційованого хелікобактерно-кандидозного інфікування ерозивні ураження СО тіла шлунка виявляються достовірно частіше, що, можливо, є ознакою потенціювання впливу асоціації інфекційних факторів і підтверджуються літературними даними (Г.В. Бекетова, Н.О. Савичук, 2009; Г.В. Бекетова, 2012; 2014). Вказане також може бути наслідком нераціонального використання антибактеріальної терапії або результатом неуспішної ерадикації *H.pylori*, що супроводжується феноменом транслокації Н.р. – поширенням запалення і розповсюдженням мікроба в тіло шлунка (А. Meining, 1997; D.Y. Graham, 2003; 2010).

Частота деструктивних форм ХГД у підлітків залежно від тривалості захворювання наведена на рис. 2.

Зі збільшенням тривалості ХГД у I–III групах пацієнтів зростає частота його деструктивних форм (рис. 3)

Частота гіпертрофічних форм ХГД залежно від тривалості захворювання у підлітків показано на рис. 4.

Частота поєднаних ерозивних і гіпертрофічних змін зростає зі збільшенням тривалості захворювання (рис. 5).

Локалізація ерозивних змін у СОШ і ДПК у підлітків з ХГД наведена в табл. 5. У 68,8% пацієнтів з Н.р.-асоційованими ХГД характерна локалізація ерозій на СО ДПК. У II групі, за наявності асоціації Н.р. і *C. albicans*, виявлений пангастрит у 23,1% хворих; ураження СО ДПК – у 46,1%, СОШ і ДПК – у 30,8% пацієнтів. При ХГД на тлі ХК ТТ ерозивний пангастрит був у 22,7%, ураження СО ДПК – у 50,0%, СОШ і ДПК – у 22,7% хворих.

Таким чином, при ХГД у підлітків з хелікобактеріозом та ХК ТТ найчастіше виявляються розповсюджені ерозивні зміни СОШ і ДПК.

### Висновки

1. Ендоскопічними особливостями перебігу ХГД є деструктивні зміни СОШ і ДПК у вигляді поодиноких чи множинних ерозій у 31,2% підлітків.

2. У підлітків з ХГД за наявності хелікобактеріозу і ХК ТТ деструктивні ураження СОШ і ДПК представлені переважно множинними ерозіями, частота яких зростає зі збільшенням тривалості захворювання.

3. Розповсюджені деструктивні зміни СОШ і ДПК характерні для підлітків з ХГД за наявно-

сті хелікобактеріозу, асоціації *H.p.* і *S. albicans* та ХК ТТ — 87,5%, 100,0% і 95,5% відповідно.

4. Поєднання ерозивних і гіперпластичних змін СОШ і ДПК у підлітків притаманно ХГД, асоційованому з інфікуванням *H.p.* та *S. albicans*.

5. Частота деструктивних форм ХГД із гіперплазією та еритематозними змінами СОШ і ДПК у підлітків збільшувалась з тривалістю захворювання.

*Автор заявляє про відсутність конфлікту інтересів.*

## ЛІТЕРАТУРА

1. Бабий ИЛ, Калашникова ЕА, Федчук ИН, Величко ВИ. (2010). К вопросу о терапии кислотозависимых заболеваний органов пищеварения у детей на современном этапе. Перинатология и педиатрия. 1 (41): 132—135.
2. Бекетова ГВ, Савичук НО. (2009). Кандидоз органов пищеварения у детей и подростков (клиническая лекция). Мистецтво лікування. 2 (58): 36—38.
3. Бекетова ГВ. (2012). Лікування хронічних гастродуоденітів у дітей і підлітків (ч. II). Дитячий лікар. 8: 13—15.
4. Бекетова ГВ. (2012). Хронічний гастродуоденіт у дітей і підлітків: епідеміологія, етіологія, патогенез, діагностика (ч. I). Дитячий лікар. 6: 20—24.
5. Бекетова ГВ. (2016). Екозалежна патологія: хронічний гастродуоденіт у дітей і підлітків (причини виникнення, особливості клінічного перебігу, діагностика, дієта, медикаментозне лікування, профілактика) (клінічна лекція). В наук.-пр. збірник «Чорнобиль: екологія і здоров'я». 4: 58—72.
6. Бельмер СВ. (2013). Перспективы детской гастроэнтерологии. Перспективы медицины. Практика педиатра. март-апрель: 7—10.
7. Вольнец ГВ, Беляев ДЛ, Виноградова ТВ и др. (2007). Подходы к лечению аутоиммунного гастрита у детей. Рос. вестник перинатологии и педиатрии. 6: 33—39.
8. Губергриц НБ. (2010). Хронический гастрит: насколько это просто? Сучасна гастроентерологія. 3 (53): 58—69.
9. Денисова МФ. (2015). Заболевания гастродуоденальной зоны у детей: время диктует нам новые задачи. ИНФОМЕДІА «Здоров'я України» мед. портал.
10. Нелюбин ВН. (2011). Иммунопатогенетические особенности развития хронического воспаления у больных с гастродуоденальной патологией, обусловленной *H. pylori* и вирусами герпеса. Москва: 5—6.
11. Тяжка ОВ, Боброва ВІ, Кошова АО. (2011). Хронічний гастродуоденіт у дітей: особливості морфогенезу. Педіатрія, акушерство та гінекологія. 5: 17—20.
12. Циммерман Я.С. (2013). Проблема растущей резистентности микроорганизмов к антибактериальной терапии и перспективы эрадикации *Helicobacter pylori*-инфекции. В кн.: Нерешенные и спорные проблемы современной гастроэнтерологии. Москва: МЕДпресс-информ: 147—166.
13. Шадрин ОГ, Зайцева НЕ, Гарынычева ТА. (2014). *Helicobacter pylori* у детей: современные подходы к диагностике и пути оптимизации терапии. Современная педиатрия. 5 (61): 119—127.
14. Graham DY, Fischbach L. (2010). *Helicobacter pylori* infection. N Engl J Med, 363(6): 595—596.
15. Meining A, Bossekert H, Caspary WF. (1997). H2-receptor antagonists and antacids have an aggravating effect on *Helicobacter pylori* gastritis in duodenal ulcer patients. Aliment Pharmacol Ther. 11(4): 729—734.

## Сведения об авторах:

**Нехаенко Мария Ивановна** — ассистент каф. детских и подростковых заболеваний НМАПО имени П.Л. Шупика. Адрес: г. Киев, ул. Дорогожицкая, 9.  
Статья поступила в редакцию 14.10.2017 г.