

УДК 616.233-007.21-056.7-053.2-07-08

**М.А. Гончарь¹, О.Л. Логвинова^{1,2}, Е.М. Пушкарь²,
Е.П. Помазуновская^{2,1}, Л.Г. Тельнова¹, Е.К. Петренко¹**

Клиническое наблюдение синдрома Вильямса—Кемпбелла в разрезе современных методов диагностики и лечения

¹Харковский национальный медицинский университет, Украина

²УОЗ «Областная детская клиническая больница», г. Харьков, Украина

SOVREMENNAYA PEDIATRIYA.2018.6(94):53-58; doi 10.15574/SP.2018.94.53

Представлено клиническое наблюдение за ребенком раннего возраста с длительным течением синдрома бронхиальной обструкции, сопровождавшегося отделением большого количества гнойной мокроты (до 10 мл при однократной аспирации, ~ 140–200 мл/сутки). В процессе дифференциальной диагностики выявлена врожденная аномалия трахеобронхиального дерева — синдром Вильямса—Кемпбелла. В статье проведено сравнение комбинации мальформаций и особенностей течения синдрома Вильямса—Кемпбелла, выявленных у ребенка, с данными литературы, а также даны основные рекомендации по мониторингу и менеджменту пациентов с кистозным бронхоэктазисом.

Ключевые слова: синдром Вильямса—Кемпбелла, мальформации, аномалии, бронхи, дети, диагностика, лечение.

Clinical follow-up of a child with Williams—Campbell syndrome in the context of modern methods of diagnostics and treatment

M.A. Gonchar¹, O.L. Logvinova^{1,2}, E.M. Pushkar², E.P. Pomazunovskaya^{2,1}, L.G. Telnova¹, E.K. Petrenko¹

¹Kharkiv National Medical University, Ukraine

²CHPI «Regional Children's Clinical Hospital», Kharkiv, Ukraine

The article presents a clinical long-term follow-up of a young child with the bronchial obstruction syndrome, associated with expectoration of purulent sputum (up to 10 ml for one-time aspiration, ~ 140-200 mL per day). During the differential diagnostics, the congenital anomaly of the tracheobronchial tree was revealed, which turned out to be Williams—Campbell syndrome. Comparison of the malformation combination and course features of Williams—Campbell syndrome, identified in the child, with the literature data, as well as recommendations for monitoring and management of the patients with cystic bronchiectasis are described in the article.

Key words: Williams—Campbell syndrome, malformations, anomalies, bronchi, children, diagnostics, treatment.

Клінічне спостереження синдрому Вільямса—Кемпбелла у розрізі сучасних методів діагностики та лікування

М.О. Гончар¹, О.Л. Логвинова^{1,2}, О.М. Пушкар², О.П. Помазуновська^{2,1}, Л.Г. Тельнова¹, Є.К. Петренко¹

¹Харківський національний медичний університет, Україна

²ЗКОЗ «Обласна дитяча клінічна лікарня», м. Харків, Україна

Наведено клінічне спостереження за дитиною раннього віку з тривалим перебігом синдрому бронхіальної обструкції, який супроводжувався відділенням великої кількості гнійного мокротиння (до 10 мл при одноразовій аспірації, ~ 140–200 мл/добу). У процесі диференціальної діагностики виявлено вроджену аномалію трахеобронхіального дерева — синдром Вільямса—Кемпбелла. У статті проведено порівняння комбінації мальформацій і особливостей перебігу синдрому Вільямса—Кемпбелла, виявлених у дитини, із даними літератури, а також надані рекомендації щодо моніторингу та менеджменту пацієнтів з кистозним бронхоектазісом.

Ключові слова: синдром Вільямса—Кемпбелла, мальформації, аномалії, бронхи, діти, діагностика, лікування.

Синдром Вильямса—Кемпбелла характеризуется отсутствием или недоразвитием хрящевых колец бронхов на уровне от 2-й до 6–8-й генераций, однако точный механизм недоразвития пока не известен. В зонах дефектов бронхиальные стенки лишены хрящевого каркаса, мягкие, поэтому легко расширяются на вдохе и коллабируют на выдохе, вследствие чего формируются характерные «баллонизирующие» бронхоэктазы. Поражаются преимущественно нижние доли лёгких. Трахея и долевые бронхи пациентов развиты нормально. В большинстве случаев дефект имеет распространённый двусторонний характер и чаще встречается у мужчин [1,11].

Предполагается аутосомно-рецессивное наследование мальформации [1].

Приводим *клиническое наблюдение* особенностей диагностики синдрома Вильямса Кемпбелла у ребенка раннего возраста.

Девочка П., 8 месяцев, поступила в Областную детскую клиническую больницу г. Харькова с жалобами матери и медицинского персонала на длительный кашель с отделением большого количества гнойной мокроты и экспираторную одышку, сопровождающуюся дистанционными хрипами.

Из анамнеза заболевания известно, что ребенок болел с пяти месяцев, когда на фоне перенесенной острой респираторной инфекции, осложненной правосторонней пневмонией, появились перечисленные выше жалобы. Пациентка обследована и получала лечение в центральной районной больнице. Получена

положительная динамика по разрешению пневмонии, однако сохранялся кашель и одышка. Обструктивный синдром носил волнообразный характер. Повторное ухудшение состояния мать отметила через два месяца (в возрасте 7 месяцев), когда усилился кашель с отделением большого количества гнойной мокроты (до 10 мл при однократной аспирации, ~ 140–200 мл/сутки), одышку. Для уточнения диагноза ребенок направлен в областную детскую клиническую больницу с подозрением на врожденную аномалию развития бронхолегочной системы, которую предлагалось дифференцировать с митохондриальным заболеванием, муковисцидозом и лизосомальными болезнями накопления.

Из данных анамнеза жизни выяснено, что ребенок от 1-й беременности, протекавшей на фоне острого респираторного заболевания в 1-м триместре, токсикоза во 2-м триместре, низко расположенной плаценты. Роды самостоятельные в сроке гестации 38 недель с применением вакуум-экстракции плода. Вес при рождении 2450 граммов. В период новорожденности диагностирована асфиксия тяжелой степени, отмечалась кефалогематома. Ребенку проводились реанимационные мероприятия.

В возрасте одного месяца ребенок находился на лечении в перинатальном центре г. Краматорска. В четыре месяца, в связи с особенностями фенотипа (широкая переносица, эпикант, голубые склеры), отставанием в психомоторном развитии (голову не удерживал, не переворачивался), был консультирован генетиком. Проведено кариотипирование. У девочки определен нормальный кариотип (46 XX).

При первом осмотре в Областной детской клинической больнице состояние ребенка было тяжелое за счет вентиляционных нарушений по бронхообструктивному типу. Температура тела была нормальная 36,6° С, ЧД 40 в минуту, ЧСС 130 в минуту, АД 90/60 мм рт. ст., SpO₂ 96%. Масса тела 6200 г, рост 68 см. Девочка поступила в сознании, была беспокойна, за счет одышки экспираторного характера, тахипное. Кожный покров бледный, чистый, слизистые влажные. Грудная клетка деформирована (втяжение нижних отделов, формирование «груди сапожника»). Перкуторно над легкими коробочный оттенок легочного звука, аускультативно — жесткое дыхание, выдох удлинен, разнокалиберные влажные, сухие свистящие хрипы. При осмотре сердечно-сосудистой системы особенностей не выявлено. Была

увеличена печень (+3,0 см), селезенка не увеличена. Мочеиспускание свободное, в достаточном объеме, моча светлая. Стул до 2 р/д, густой кашицей, без патологических примесей.

Проведены дополнительные обследования. В клиническом анализе крови определена анемия легкой степени тяжести (эритроциты — 3,4x10¹²/л, Нв — 100 г/л, ЦП — 0,88) нейтрофилия, ускоренная СОЭ.

«Потовый тест» был в норме (16,5 ммоль/л), электролиты крови — рН 7,36, Na 139 ммоль, К 3,98 ммоль/л. При микробиологическом исследовании обнаружены *St. haemolyticus* (5x10⁶ КОЕ/мл), *Enterobacter cloacae* (5x10⁴ КОЕ/мл) и *E. coli* (5x10⁴ КОЕ/мл).

Ребенок осмотрен генетиком, проведены обследования, исключены лизосомальные болезни накопления, митохондриальное заболевание, муковисцидоз. Молекулярное исследование на вероятность наследования болезни Фабри GLA (OMIM®: 300644 и OMIM®: 301500 — результат отрицательный.

Углубленная диагностика врожденной патологии органов дыхания включала проведение рентгенографии, компьютерную томографию высокого разрешения с контрастированием и бронхоскопию.

Исследование было выполнено в соответствии с принципами Хельсинкской Декларации. Протокол исследования был одобрен Локальным этическим комитетом (ЛЭК) всех участвующих учреждений. На проведение исследований было получено информированное согласие родителей.

По данным рентгенографии органов дыхания у ребенка регистрировались только признаки обструктивного бронхита.

На серии КТ-томограмм при проведении компьютерной томографии высокого разрешения с контрастированием в аксиллярной плоскости, а также с построением пространственных реформатов в трех плоскостях определялось уменьшенное в объеме левое легкое с компенсаторным вздутием правого (рис. 1).

В верхней доле левого легкого в S2 — участок консолидации неправильной формы (до 116 НУ) — пневмосклероз (рис. 2). В верхних долях обоих легких плевропульмональные тяжи фиброза, более грубые слева. В S3 слева на фоне пневмофиброза — единичные бронхоэктазы.

При сканировании без задержки дыхания на серии слайдов выявлена полулунная деформация и сужение трахеи и левого главного

бронха (рис. 3). Лимфатические узлы корней легких и средостения увеличены не были. Переднее средостение представлено неизменной вилочковой железой. Магистральные сосуды сердца с оценкой на бесконтрастном исследовании — без признаков патологических изменений. При исследовании с контрастом патологических или костно-травматических изменений не выявлено. Заключение: КТ-картина гипоплазии левого легкого; трахеомалация, бронхомалация сегментарных бронхов; поствоспалительный пневмофиброз с наличием единичных бронхоэктазов.

С помощью бронхоскопического исследования подтверждена бронхомалация на уровне от 2-й до 8-й генераций бронхов, что дало основание установить диагноз синдрома Вильямса—Кемпбелла. Особенностью данного наблюдения является ассоциация порока развития бронхов с гипоплазией верхней доли левого легкого, что не описано в литературе.

Ребенок получал лечение, направленное на купирование воспаления, гипоксии, синдрома бронхиальной обструкции, коррекцию анемии: антибактериальная терапия согласно рекомендациям Американского торакального общества и Ассоциации инфекционных заболеваний США, лечение обструктивного синдрома, физиотерапевтическое лечение. На фоне проводимой терапии состояние ребенка улучшилось, однако сохранялась одышка, кашель с отделением мокроты. Ребенок был выписан домой с рекомендациями по амбулаторному наблюдению пульмонологом и торакальным хирургом.

Обсуждение

Для клинической картины синдрома Вильямса—Кемпбелла характерны проявления бронхиальной обструкции и тяжёлой бронхопневмональной инфекции, что наблюдалось в представленном случае. Доказательством врождённого происхождения синдрома считают наличие однотипного хрящевого дефекта проксимальных бронхов, отсутствие поврежденных других элементов бронхиальной стенки, наблюдаемых при обычном воспалительном процессе, несоответствие больших анатомических изменений, выявляемых при бронхографии, степени бронхопневмональной инфекции. В зонах дефектов бронхиальные стенки лишены хрящевой опоры, мягкие, поэтому легко расширяются на вдохе и коллабируются на выдохе, вследствие чего формируются цилиндри-

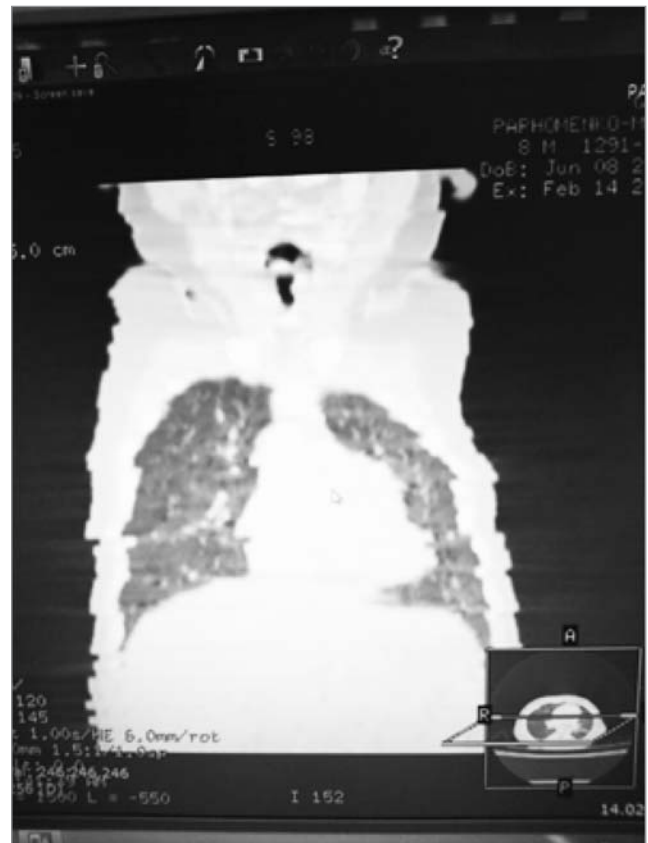


Рис. 1. КТ высокого разрешения с контрастированием в аксиллярной плоскости ребенка П., 8 мес. Обращает внимание уменьшенное в объеме левое легкое с компенсаторным вздутием правого

ческие, мешотчатые или веретенообразные бронхоэктазы. Поражаются преимущественно нижние доли лёгких [1,3–8].

Для клинической картины синдрома Вильямса—Кемпбелла характерны проявления бронхиальной обструкции и тяжёлой бронхо-

Таблица

Вероятные признаки мальформаций трахеобронхиального дерева, приводящие к формированию бронхоэктазов, согласно рекомендациям Британского торакального общества [2]

№	Признак
1	Длительный влажный/продуктивный кашель во время и при отсутствии респираторного вирусного заболевания или наличие положительных микробиологических результатов
2	Визинг, не корректирующийся ингаляцией β-миметиков
3	Положительные результаты на культуры <i>Staphylococcus aureus</i> , <i>Haemophilus</i> , <i>Pseudomonas aeruginosa</i> , <i>Burkholderia cepacia</i> в мокроте и бронхоальвеолярном лаваже
4	Наличие тяжелого течения пневмонии в анамнезе, особенно при данных в пользу неполного разрешения симптомов после выписки ребенка из стационара (физикально или рентгенологически). Частые эпизоды пневмонии
5	Приступообразный кашель, похожий на коклюш, который не разрешается в течение 6 и более месяцев
6	Локальная симптоматика синдрома бронхиальной обструкции
7	Постоянная или периодическая одышка / кровохарканье

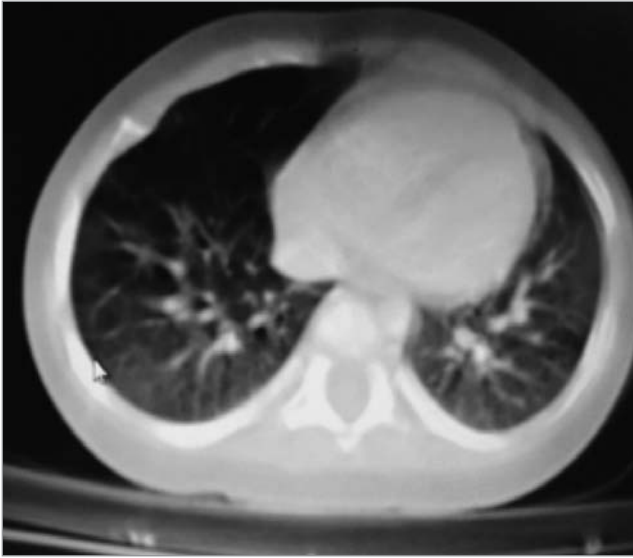


Рис. 2. КТ высокого разрешения с контрастированием ребенка П., 8 мес. В верхней доле левого легкого в S2 — участок консолидации неправильной формы (до 116 НУ) — пневмосклероз

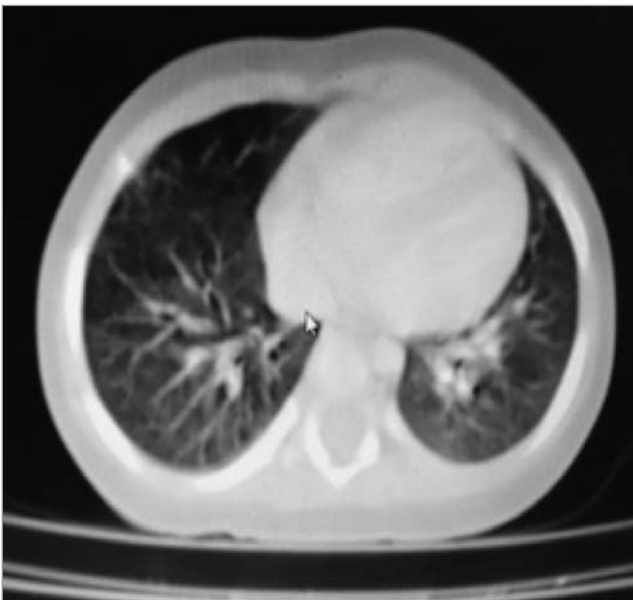

Рис. 3. КТ высокого разрешения с контрастированием ребенка П., 8 мес. При сканировании без задержки дыхания на серии слайдов выявлена полулунная деформация и сужение трахеи и левого главного бронха

пульмональной инфекции. В таблице представлены маркерные признаки мальформаций трахеобронхиального дерева, приводящие к формированию бронхоэктазов (уровень доказательности D), согласно рекомендациям Британского торакального общества [2].

При синдроме Вильямса—Кэмпбелла очень рано, уже в первые месяцы жизни, появляются одышка, свистящее дыхание, кашель. Обычно им предшествует респираторная инфекция. Первые проявления болезни расцениваются как пневмония или бронхит с обструктивным

синдромом, в дальнейшем у этих больных нередко ошибочно диагностируется бронхиальная астма. Однако отличительной чертой синдрома Вильямса—Кембелла являются *постоянные одышка, визинг (свистящее дыхание)* усиливающиеся при небольшой физической нагрузке, и влажный кашель с гнойной мокротой. При перкуссии обычно выявляется эмфизематозное вздутие лёгких. Дыхание при аускультации ослаблено, а выдох удлинён. Характерны сухие свистящие и диффузные разнокалиберные влажные хрипы. Данная клиническая картина была присуща представленному выше пациенту.

Особенностью больных с синдромом Вильямса—Кэмпбелла являются деформация грудной клетки (килевидная, горбовидная), утолщение концевых фаланг пальцев в виде «барабанных палочек» и изменений формы ногтей в виде «часовых стекол». Дети обычно отстают в физическом развитии [10].

Диагностика синдрома Вильямса—Кэмпбелла основывается на инструментальных исследованиях [3–8]. На обзорной рентгенограмме органов грудной клетки часто определяются признаки эмфиземы, иногда ячеистый легочный рисунок и участки пневмосклероза, чередующиеся с участками эмфиземы. Информативным является бронхоскопическое исследование, при котором выявляют коллабирование хрящевого каркаса крупных бронхов, вплоть до смыкания мембранной и хрящевой стенок. Часто диагностируется катаральный эндобронхит. Вследствие мальформации бронхов страдает мукоцилиарный транспорт и нарушается дренажная функция бронхов. Бронхография, хотя и высокоинформативный, но редко используемый в педиатрической практике метод, что обусловлено высокой инвазивностью и частым превышением риска от проведения исследования над диагностической пользой. Компьютерная томография лёгких высокого разрешения сегодня рекомендована в педиатрической практике для визуализации бронхоэктазов. Характерной особенностью бронхоэктазов при синдроме Вильямса—Кэмпбелла является их веретенообразная («стручкообразная») форма с изменяющимся просветом, в зависимости от фазы дыхательного цикла. Бронхоэктазы «баллонизируются» на вдохе и спадаются на выдохе, что выявлено в представленном клиническом наблюдении. При спирографии (проводится у детей старше 5 лет) обнаруживаются нарушения

вентиляции, преимущественно обструктивного типа, что связано с экспираторным коллапсом просвета бронхов, лишенных хрящевых пластинок. Спирографические изменения, как правило, не купируются бронхолитическими средствами.

Лечение синдрома Вильямса—Кэмпбелла включает консервативные мероприятия и хирургические вмешательства, такие как пульмонэктомия (полное удаление легкого) и резекция (удаление части легкого). В старшем возрасте больным проводится трансплантация легких. Соотношение эффективности и риска осложнений при стентировании бронхов у детей в настоящее время дискуссионно. Возможно нарушение проходимости стентов в связи с налипанием мокроты или ростом грануляций, а также смещение стентов.

Консервативное лечение включает антибиотикотерапию, физиотерапию, муколитические средства и гидратацию дыхательных путей, бронходилататоры, ингаляционные глюкокортикостероиды, иммунизацию.

Выбор *антибактериальной терапии* обычно основывается на результатах микробиологического исследования мокроты. У детей младшего возраста возможно исследование одеждаемого задней стенки глотки во время кашля. Монотерапия специфических патогенов может применяться для пациентов с синдромом Вильямса—Кембелла, осложненном пневмонией или бактериальным бронхитом при отсутствии резистентных возбудителей (*уровень доказательности С*). Комбинированная терапия должна быть использована, если у ребенка есть вероятность инфицирования мультирезистентными патогенами (*уровень доказательности В*). Комбинированная терапия увеличивает вероятность ответа на эмпирическую терапию (*уровень доказательности С*).

Аэрозольные антибиотики могут рассматриваться как дополнительная терапия у пациентов с мультирезистентными грамотрицательными бактериями, которые не реагируют на системную терапию (*уровень доказательности А*).

Если задокументирована *P. aeruginosa* пневмония, рекомендуется комбинированная терапия, ведь при монотерапии доказана высокая частота развития резистентности. Хотя комбинированная терапия не обязательно предотвращает резистентность, комбинированная терапия предотвращает неэффективное лечение пациентов (*уровень доказательности С*). Рекомендовано назначать два антипсевдомона-

дных антибиотика у пациентов, в чьих изолятах выявлено >10% устойчивых грамотрицательных бактерий (*уровень доказательности С*).

Для пациентов с вероятностью MRSA препаратами выбора являются ванкомицин или линезолид (*уровень доказательности А*). Пациентам с вероятностью MSSA назначаются пиперациллин-тазобактам, цефепим, левофлоксацин, имипенем или меропенем. Для изолированной *Acinetobacter* наиболее активны карбапенем, сульбактам, колистин и полимиксин. При изоляции ESBL (Extended-spectrum beta-lactamases, ESBLs) *Enterobacteriaceae* следует избегать монотерапии цефалоспорином третьего поколения. Наиболее активными агентами являются карбапенемы (*уровень доказательности В*).

Необходимо учитывать дополнительную терапию с ингаляционным аминогликозидом или полимиксином для мультирезистентных грамотрицательных бактерий, особенно у пациентов с отсутствием улучшения (*уровень доказательности А*) [2].

Физиотерапия грудной клетки включает различные техники санации дыхательных путей: гравитационный дренаж и мануальные манипуляции, техники активного цикла дыхания, лечение с позитивным давлением на выдохе с высокочастотной осцилляцией (*уровень доказательности С*) [9].

Назначение *ингаляционных бронходилататоров* показано при остром эпизоде бронхиальной обструкции (*уровень доказательности С*). Бета2-агонисты короткого действия и антихолинэргические средства (ипратропия бромид) используются у пациентов с симптомами бронхоспазма. Следует учесть, что бета2-агонисты короткого действия могут вызвать парадоксальную реакцию у детей с синдромом Вильямса—Кэмпбелла.

Ингаляционные кортикостероиды назначаются с целью предотвращения wheezing эпизодов у детей с синдромом Вильямса—Кэмпбелла (*уровень доказательности В*). Рекомендовано назначение будесонида или флутиказона пропionato в дозе 500 мкг/сут.

Прогноз при синдроме Вильямса—Кэмпбелла обычно неблагоприятный в виду угрозы формирования лёгочного сердца и развития лёгочно-сердечной недостаточности.

Таким образом, синдром Вильямса—Кэмпбелла — редкая аномалия, характеризующийся отсутствием или недоразвитием хрящевых колец бронхов на уровне от 2-й до 6–8-й

генераций. Для клинической картины синдрома Вильямса—Кэмпбелла характерны проявления бронхиальной обструкции и тяжёлой бронхопальмональной инфекции с отделением большого количества влажной, часто гнойной, мокроты. Наиболее информативными методами диагностики заболевания в настоящее время считаются бронхоскопия и компьютерная томография высокого разрешения, которые

рекомендовано использовать при вероятных признаках мальформации трахеобронхиального дерева. Соотношение эффективности и риска осложнений при стентировании бронхов у детей в настоящее время дискуссионно, поэтому предпочтение отдается консервативному лечению.

Авторы заявляют об отсутствии конфликта интересов.

ЛИТЕРАТУРА

1. Annemarie L Lee, Brenda M Button, Esta-Lee Tannenbaum. (2017). Airway-Clearance Techniques in Children and Adolescents with Chronic Suppurative Lung Disease and Bronchiectasis. *Front. Pediatr.* 5: 2.
2. Antibiotics for hospital-acquired pneumonia in children (2016). *Cochrane Database of Systematic Reviews*. <http://onlinelibrary.wiley.com/doi/10.1002/14651858.CD012239/full>.
3. Gao YH, Guan WJ, Liu SX, Wang L, Cui JJ, Chen RC, Zhang GJ. (2016, Nov). Aetiology of bronchiectasis in adults: A systematic literature review. *Respirology*. 21(8) : 1376–1383.
4. Han Q, Shi Y, Li HX, Tang WW, Liu HX, Zhao DY, Zhonghua Er Ke Za Zhi (2016, Jul). Bronchitis obliterans associated with bronchiolitis obliterans with organizing pneumonia in a child and literature review. 54(7) : 523–6.
5. Jin J, Yu W, Li S, Lu L, Liu X, Sun Y. (2016, Jul). Factors associated with bronchiectasis in patients with moderate-severe chronic obstructive pulmonary disease. *Medicine (Baltimore)*. 95(29) : 4219.
6. Kamdar U, Oswal D, Meghjee S. (2016, Aug). Image of the month: Radiological findings in bronchiectasis. *Clin Med (Lond)*. 16(4) : 396–7.
7. Maria Konoglou. Williams—Campbell syndrome: A case report Article (PDF Available) (2012, January). *International Journal of General Medicine*. 5: 41–44.
8. Noriega Aldave, William Saliski. (2014, Sep). The clinical manifestations, diagnosis and management of williams-campbell syndrome. *Am J Med Sci*. 6(9) : 429–32.
9. Ozerovitch L. (2016, Apr 13–19). Primary immune deficiency in bronchiectasis. *Nurs Times*. 112(15) : 16–9.
10. Sly PD, Wainwright C. (2016, Sep). Diagnosis and early life risk factors for bronchiectasis in cystic fibrosis: a review. *Expert Rev Respir Med*. 10(9) : 1003–10.
11. Sukla Mitra, Anadi Roy Chowdhury, Goutam Bandyopadhyay (2015). Williams-campbell syndrome — a rare entity of congenital bronchiectasis: a case report in adult. *Int J Med Res Health Sci*. 4: 913–915.

Сведения об авторах:

Гончарь Маргарита Александровна — д.мед.н., проф., зав. каф. педиатрии №1 и неонатологии Харьковский НМУ. Адрес: г. Харьков, ул. Муранова, 5.

Логвинова Ольга Леонидовна — д.мед.н., доц. кафедры педиатрии №1 и неонатологии Харьковский национальный медицинский университет.

Адрес: г. Харьков, просп. Науки, 4.

Пушкарёв Е.М. — КУОЗ Областная детская клиническая больница г. Харьков. Адрес: г. Харьков, ул. Озерянская, 5

Помазуновская Елена Петровна — д.мед.н., ассистент каф. педиатрии №1 и неонатологии Харьковского НМУ, зав. педиатрическим отделением для детей

с редчайшими заболеваниями и множественными пороками развития КУОЗ ОДКБ. Адрес: г. Харьков, ул. Озерянская, 5; тел. (057) 772-51-77.

Тельнова Л.Г. — к.мед.н., доц. каф. педиатрии №1 и неонатологии Харьковский НМУ. Адрес: г. Харьков, ул. Муранова, 5.

Петренко Е.К. — клин. ординатор каф. педиатрии №1 и неонатологии Харьковский НМУ. Адрес: г. Харьков, ул. Муранова, 5.

Статья поступила в редакцию 02.03.2018, принята к печати 30.09.2018.

ВНИМАНИЕ!

Подписку журнала (с курьерской доставкой) можно оформить на сайте подписного агентства «АС-Медиа» **web: www.smartpress.com.ua**/ или по тел. 044-353-88-16, 044-500-05-06 — отдел продаж. Подписной индекс журнала «СОВРЕМЕННАЯ ПЕДИАТРИЯ» — **09850**