

И. В. Токаревич,
Е. Г. Коломиец
Белорусский Государственный медицинский университет
Кафедра ортодонтии БГМУ

ПРИНЦИПЫ ПРИМЕНЕНИЯ НЕСЪЕМНЫХ ФУНКЦИОНАЛЬНО-ДЕЙСТВУЮЩИХ АППАРАТОВ ДЛЯ ЛЕЧЕНИЯ ДИСТАЛЬНОГО ПРИКУСА

Известно, что дистальный прикус может формироваться за счет различных нарушений строения лицевого скелета: изменение положения и размеров челюстей, аномалий зубных дуг, преимущественно в сагиттальном направлении, аномалий положения отдельных зубов. При планировании ортодонтического лечения и определения его прогноза важно выявить эти нарушения и учесть их при коррекции аномалий [8].

Знание ответной реакции зубочелюстной системы на то или иное воздействие позволяет планировать адекватное лечение и своевременно создавать условия для гармоничного развития челюстно-лицевой системы [2].

Ортодонтическое лечение дистального прикуса без удаления зубов приобрело популярность во второй половине XX века, когда врачи стали уделять внимание не только окклюзии, но и эстетике лица в целом [3].

Для коррекции дистального прикуса используются различные виды ортодонтических конструкций механического и функционального действия [10]. При выявлении признаков нижней ретрогнатии у детей с дистальным прикусом может быть показано применение аппаратов функционального действия [1, 4, 7].

За последние 20 лет в современной ортодонтической практике произошла существенная эволюция в методах применения функциональных ортодонтических аппаратов, особенно это касается выбора аппарата, времени его применения и необходимости проведения ортодонтической коррекции перед началом лечения. Функциональные аппараты для лечения дистального прикуса конструируются таким образом, чтобы увеличить интенсивность роста нижней челюсти за счет функционального смещения мышечковых отростков в суставной ямке вниз и вперед. Это перемещение оказывается сбалансированным за счет тяги мышц, удерживающих нижнюю челюсть. При этом поверхности, формирующие ВНЧС, подвергаются адаптивному ремоделированию, в результате чего происходит

коррекция положения нижней челюсти относительно верхней [6].

Съемные функциональные аппараты обычно имеют большие размеры, могут быть причиной дискомфорта, ограничивают движение языка вследствие уменьшения пространства полости рта, затрудняют глотание и речь. Все это осложняет проведение активного периода ортодонтического лечения [9].

В отличие от съемных ортодонтических конструкций, несъемные функционально-действующие аппараты завоевали популярность сравнительно недавно. В последнее время появился интерес к аппарату Гербста и его аналогам.

Аппарат Гербста был разработан Эмилем Гербстом в 1905 году (рис. 1) [5].

В 1935 году в ряде статей, опубликованных в журнале «Zahnärztliche Rundschau», автор описал опыт лечения этим аппаратом. С тех пор аппарат был практически забыт и упоминание о нем появилось в литературе в 1979 году в статье Панчерза. Аппарат изменяли много раз, в литературе содержится множество предложений с альтернативными конструкциями, основанными на одном принципе [6].

Н. Pancherz [16-18] в своих исследованиях пришел к выводу, что наиболее благоприятное применение аппарата

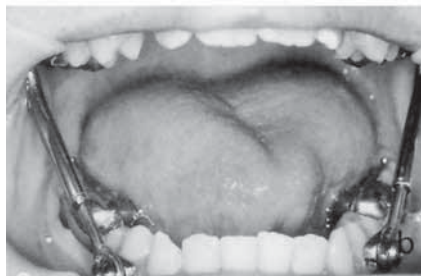
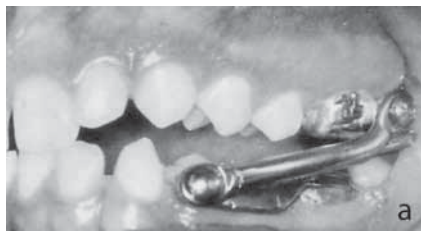

Рис. 1. Аппарат Гербста [5]: а — в конструктивном прикусе; б — при открытом рте

Гербста возможно у растущих пациентов с постоянным прикусом, в особенности с уменьшенной высотой нижней трети лица. Однако клинический опыт и научные исследования последних лет показали эффективность применения аппарата Гербста для коррекции дистального прикуса у взрослых [20]. Аппарат Гербста способен стимулировать мышечковый рост и вызывать ремоделиацию суставной ямки у детей и взрослых. По сравнению со съемными аппаратами функционального действия аппарат Гербста имеет ряд преимуществ: устройство активно воздействует на зубочелюстную систему в течение 24 часов в сутки, при этом от пациента не требуется никаких действий, его можно применять при нарушении носового дыхания, период лечения составляет 6-10 месяцев. Его применение совместимо со всеми видами мультибондинг-системы.

Показания к применению аппарата Гербста:

- Пациенты со скелетной патологией II класса средней и тяжелой степени тяжести;
- Пациенты, не способные на сотрудничество при лечении функциональными аппаратами;
- Пациенты, у которых глубокий прикус делает невозможным использование функциональных аппаратов;
- Пациенты, возражающие против размеров функциональных аппаратов;
- Пациенты с двусторонним перекрестным прикусом.

Противопоказаниями для применения аппарата являются психические расстройства, тяжелая соматическая патология.

По методике Pancherz (1985), после окончания лечения с помощью аппарата происходит гиперкоррекция взаимоотношения челюстей по сагиттали [16]. В течение 6 месяцев после окончания лечения устанавливается I класс окклюзионных взаимоотношений, который поддерживается стабильным бугорковым взаимоотношением верхних и нижних зубов, в то время, как в случаях с нестабильной окклюзией и сохранив-

шейся дисфункцией языка и губ, имеется тенденция к рецидиву.

По мнению J.J. Jasper и J.A. McNamara (1995), одним из недостатков аппарата Гербста является его жесткость. В попытке разрешить эту проблему доктор Jasper разработал новое толкающее приспособление [14] (рис. 2). Этот аппарат развивает сагиттальные и экстразионные силы так же, как и аппарат Гербста, но он представляет пациенту намного больше свободы движениям нижней челюсти. Деликатный дизайн позволяет пациентам быстро адаптироваться к аппарату. За счет гибких силовых модулей аппарат создает мягкие

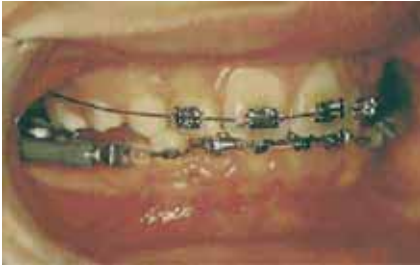

Рис. 2. Аппарат Jasper Jasper в полости рта [23]

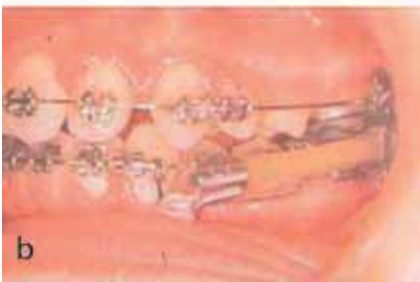
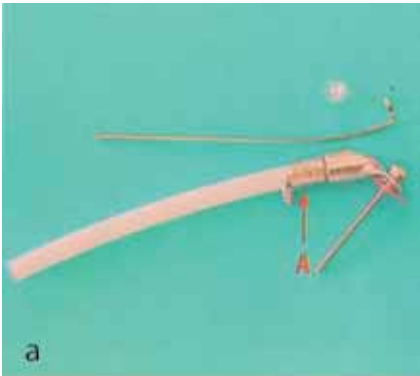


Рис. 3. Флекс девелопер с дополнительной дугой и шариком [6]: а — устройство, б — в полости рта

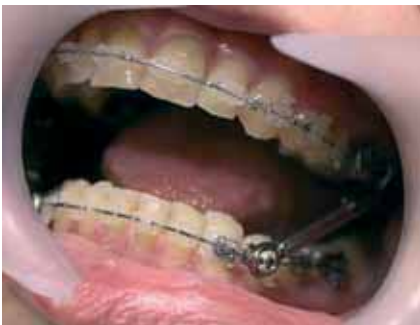

Рис. 4. Пружина Sabbagh в полости рта

продолжительные силы, которые могут перемещать зубы как по одному, так и группами. Это приводит к значительной дентоальвеолярной компенсации и изменениям лицевого профиля [9].

Устройство также можно применять в сочетании с другими ортодонтическими конструкциями. Аппарат Jasper Jasper представляет собой систему модулей, которая состоит из двух частей: силового модуля и анкерных соединений. Благодаря фиксации верхнего конца в трубке для лицевой дуги, а нижнего на стальной ортодонтической дуге, с нанесенными на ней стопорами в виде изгибов, аппарат может применяться в сочетании с брекет-системой.

Для усиления опоры в дополнении к пружине на верхней челюсти может укрепляться аппарат Гожгариана, а на нижней челюсти — лингвальная дуга.

Ряд авторов рекомендуют использовать Jasper Jasper как аппарат выбора у пациентов с незначительными признаками аномалии II класса, которые отказались пользоваться межчелюстными эластичными [13, 22], а также в качестве

удерживающего элемента после снятия аппарата Гербста [15].

Результаты большинства исследований по изучению действия аппарата Jasper Jasper показывают, что коррекция аномалий II класса при его использовании связана с небольшим увеличением длины нижней челюсти, значительной дистализацией боковых сегментов верхнего зубного ряда и протрузией нижних резцов [11, 12].

Аппарат Флекс девелопер (рис. 3) [6] был разработан как альтернатива аппарату Джаспера; при изготовлении расширяющего аппарата используется нейлон, что исключает риск поломки, иногда наблюдающийся с джампером Джаспера. Было отмечено, что некоторым пациентам сложно устанавливать нижнюю челюсть в переднем положении с аппаратом Джаспера и самим «скользить» вперед по направляющим аппарата. Упругие стержни флекс девелопера делают это возможным, но следует учитывать, что оптимальная установка нижней челюсти обеспечивается при активности мышц. Флекс

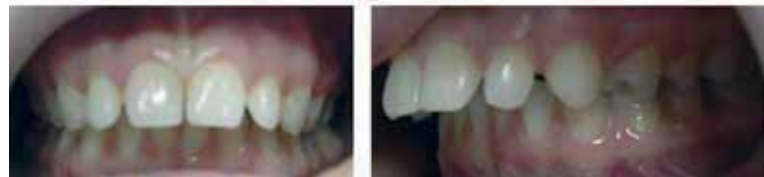
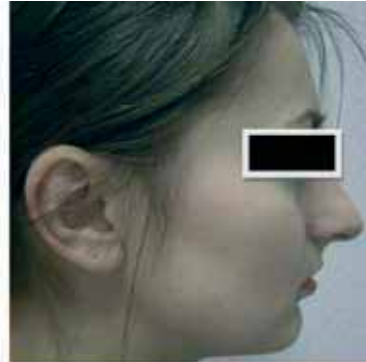
Рис. 5. Пациентка Н., 25 лет, перед началом ортодонтического лечения

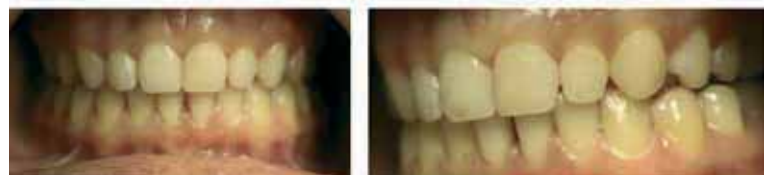
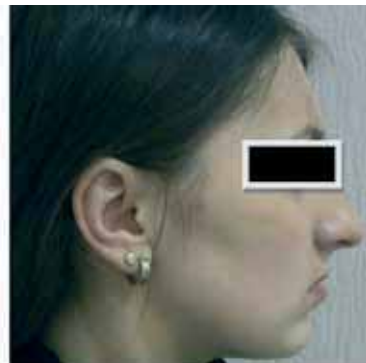
Рис. 6. Пациентка Н. после окончания лечения аппаратом Гербста

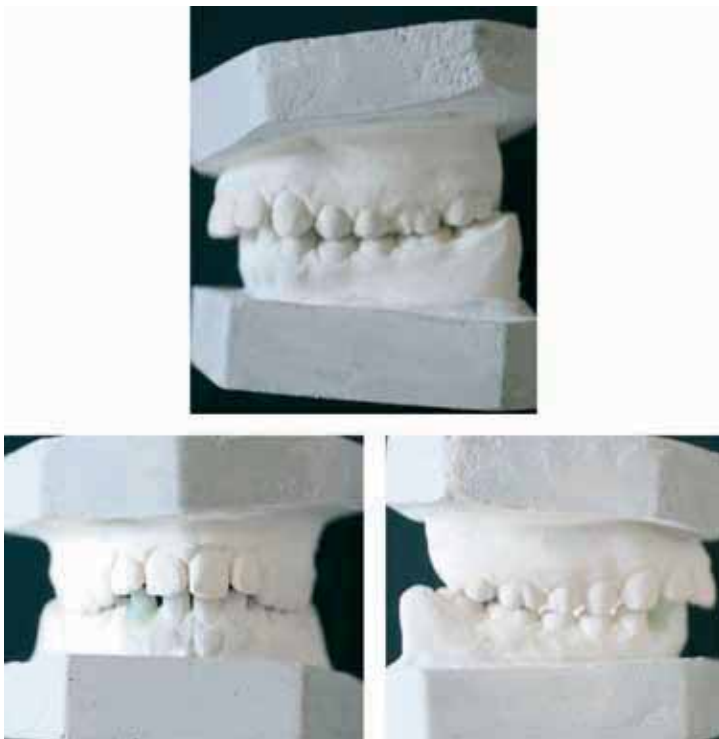


Рис. 7. Диагностические модели пациентки К., 16 лет, до лечения

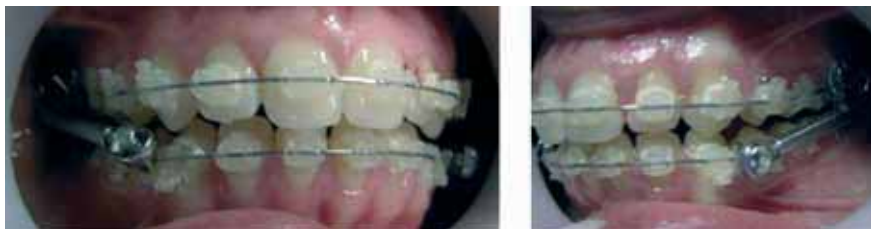

Рис. 8. Пациентка К. на этапе лечения пружиной Саббаха

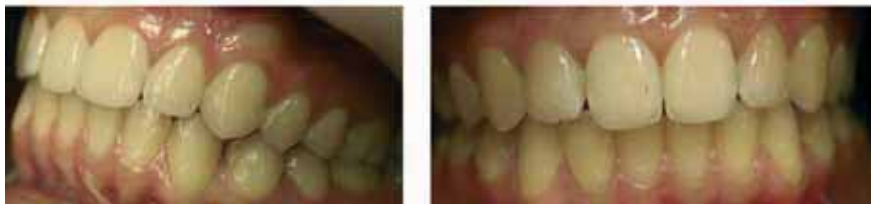
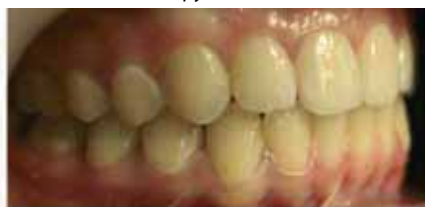
Рис. 9. Пациентка К. после снятия ортодонтических аппаратов

девелопер — универсальный аппарат, поскольку его длина может регулироваться перемещением стального кольца (А) вдоль нейлонового стержня до достижения необходимой активации аппарата.

В отличие от традиционных методов, которые базируются на одношаговом выдвигении нижней челюсти, Dr. Aladin Sabbagh (1997) отдает предпочтение так называемому пошаговому прогрессивному выдвигению нижней челюсти пружиной Sabbagh на 3-4 миллиметра каждые 2 месяца [21].

Аппарат SUS (Sabbagh Universal Spring) (рис. 4) представляет собой телескопический элемент, включающий непрерывно действующую пружину, позволяющую такие передвижения зубов, как дистализация на верхней челюсти, мезиализация на нижней челюсти или может использоваться для опоры. Хотя при необходимости можно исключить эффект пружины для того, чтобы использовать элемент как жесткий стержень по аналогии с аппаратом Гербста.

Пружина имеет деликатный дизайн, позволяющий пациентам быстро и лег-

ко адаптироваться к аппарату. Спустя незначительный промежуток времени пациенты едва ощущают аппарат во рту благодаря легким, медленно развивающимся силам и свободной подвижности нижней челюсти.

Устройство может фиксироваться на трех различных опорных системах: коронках, в сочетании с брекетами и шинах-капках. Выбор подходящей опоры зависит от необходимого эффекта и возраста пациента. Короночная система имеет сходство с обычным аппаратом Гербста, но требует меньших затрат рабочего времени, в сочетании с брекетами система позволяет добиться дентоальвеолярных изменений без лицевой дуги и эластиков, аппарат на капках рекомендуется в раннем ортодонтическом лечении и для устранения дисфункции ВНЧС.

Клиническое применение SUS:

- Коррекция дистального прикуса (эффект Herbst);
- Зубо-альвеолярная компенсация прикуса (замена эластиков);
- Односторонняя коррекция аномалии класса II/перекрестного прикуса;
- Дистализация верхних боковых зубов (замена головной тяги);
- Закрытие промежутков на нижней челюсти (например, при адентии вторых премоляров);
- Лечение дисфункций ВНЧС (эффект репозиции).

На ортодонтическое лечение в РКСП было принято 19 пациентов в возрасте от 14 до 30 лет с дистальным прикусом и недоразвитием либо ретроположением нижней челюсти (12 — класс II, подкласс I по Angle; 7 — класс II, подкласс II). У всех пациентов активный рост костей лицевого скелета был завершен. Была проведена мотивация и полное обследование пациентов, включающее боковую телерентгенографию лицевого скелета, томографию височно-нижнечелюстного сустава, изучение диагностических моделей челюстей. Из 19 пациентов лечение закончили 14 человек. Всем пациентам была установлена мультибондинг-система с последующим присоединением аппарата Гербста либо универсальной пружины Саббаха.

Основными жалобами пациентов с аппаратом Гербста были невозможность воспроизведения боковых движений нижней челюсти, затрудненное открывание рта и травмирование внутренней поверхности щек. Пациенты с аппаратом Саббаха конкретных жалоб не предъявляли.

Общая продолжительность лечения составила в среднем 1,5-1,8 года. У всех пациентов после лечения установились контакты по I классу с нормальным

перекрытием и отсутствием сагиттальной щели. Поскольку лечебный эффект достигается за относительно короткое время, рекомендовано использование ретенционных аппаратов не менее 3 лет. Этот период необходим для адаптации функции мышц челюстно-лицевого комплекса.

Очевидно, что функциональные несъемные аппараты обладают как

преимуществами, так и недостатками. Главным недостатком межчелюстных аппаратов, по нашим наблюдениям, является увеличение наклона окклюзионной плоскости, сопровождающееся протрузией или излишним наклоном нижних резцов. Во избежание данной проблемы рекомендуется устанавливать данные аппараты на жесткой стальной дуге 0,019"х0,025",

применение брекетов с пониженным торком, для лабиального отклонения корней нижних резцов, либо выполнение Vandback (изгиба дуги позади опорного нижнего моляра). Однако при коррекции II класса II подкласса по Angle незначительная протрузия нижних резцов может рассматриваться как положительный аспект лечения.

Резюме

В статье представлены результаты анализа литературы по применению различных видов функционально-действующих несъемных аппаратов. Рассматривается возможность использования данного вида аппаратов у взрослых.

СПИСОК ЛИТЕРАТУРЫ

1. Жерехов Д.В. Клинико-лабораторная разработка несъемной функционально-действующей аппаратуры для лечения детей с дистальной окклюзией зубных рядов: Автореф. Дисс. ... канд. мед. наук. — М., 2001. — 20 с.
2. Колганова С.И. Шишкин К.М. Федяев И.М. Механизмы коррекции аномалии II класса I подкласса по Энглу у лиц разных возрастов // Стоматология. — 2005. — №6.- С.51-59.
3. Равинда Нанда. Биомеханика и эстетика в клинической ортодонтии. — М.: «МЕДпресс-информ». — 2009. — 388 с.
4. Персин Л.С. Функциональная характеристика собственно жевательных мышц, височных мышц, и височно-нижнечелюстных суставов у детей с нормальным и прогнатическим прикусом в период смены зубов: Автореф. дис. ...канд. мед. наук. — М., 1976. — 26 с.
5. Проффит У.Р. Современная ортодонтия. Перевод с английского под редакцией члена-корреспондента РАМН, проф. Персина Л.С. — М.: «МЕДпресс-информ». — 2006. — 560 с.
6. Стефан Вильямс. Концептуальная ортодонтия. II. Рост и ортопедия. — Львов: ГалДент, 2006. — С.102-116.
7. Токаревич И.В. Планирование и прогнозирование лечения дистального прикуса с протрузией резцов верхней челюсти: Автореф. Дис. ...канд. мед. наук. — Минск, 1986. — 23 с.
8. Токаревич И.В. Принципы лечения морфологических разновидностей дистального смешанного прикуса // Организация, профилактика и новые технологии в стоматологии. — 2004. — С.117-118.
9. Тугарин В.А., Тугарина О.В. Jasper Jumper — несъемный функциональный аппарат для лечения дистальной окклюзии // Ортодонтия. — 2008. — № 3. — С.48-52.
10. Хорошилкина Ф. Я., Френкель Р., Демнер Л.М., Фальк Ф., Малыгин Ю. М., Френкель К. Диагностика и функциональное лечение зубочелюстно-лицевых аномалий. (Совместное издание СССР — ГДР). — М.: Медицина, 1987. — 304 с.
11. Cash R.G. Adult non-extraction treatment with Jasper Jumper // J. Clin. Orthod. — 1991. —V.25. — P.443.
12. Cope J.B. Quantitative evaluation of craniofacial changes with Jasper Jumper therapy // Angle Orthodont. — 1994. — V.64. — P.113.
13. Ederhard H. Hirschfelder U. Treatment of Class II, division 2 in the late growth period // J. Orofac. Orthop. — 1998. —Vol.59, №6. — P.352-361.
14. Jasper J.J., McNamara J.A. The correction of interarch malocclusions using a fixed force module // Am. J. Orthod. — 1995. — Vol.108, №6. — P.641-650.
15. Orton H.S. Functional appliances in orthodontic treatment. — Quint. Publ. Co.Ltd. — 1990. — P.87-91.
16. Pancherz H. Activity of the temporal and masseter muscles in Class II, Division 1 malocclusions // Am. J. Orthod. — 1980. — V.77, №6. — P.679-688.
17. Pancherz H. Treatment of Class II malocclusion by jumping on the bite with Herbst appliance: A cephalometric investigation // Am. J. Orthod. — 1979. — V.76. — P.423-442.
18. Pancherz H., Anehus- Pancherz. Muscule activity in Class II, Division 1 malocclusion treated by bite jumping with the Herbst appliance // Am. J. Orthod. — 1980. — V.78, №3. — P.321-329.
19. Pancherz H. The Herbst appliance: Its biologic effects and clinical use // Am. J. Orthod. — 1985. — V.87. №1. — P.1-20.
20. Ruf S., Pancherz H. Ортогнатическая хирургия и челюстно-лицевая ортопедия в лечении II класса 1 подкласса у взрослых: сагиттальная остеотомия нижней челюсти в сравнении с аппаратом Гербста // ОртоСоло.- 2006. — №5. — С.14-22.
21. Sabbagh A. Переднее выдвигание нижней челюсти- прогрессивный «прыжок» прикуса с помощью приспособления SUS // Сучасна ортодонтия. — 2007. — №1. — С.8-15.
22. Schumacher H.A., Bourauel C., Drescher D. Analysis of forces and moments in arch guided molar protraction using Class I and Class II elastics: An in vitro study // Fortschr. Kieferorthop. — 1996. — Bd.57, №1. — P.5-14.
23. Weiland F.J., Bantleon H. Treatment of Class II malocclusions with the Jasper Jumper appliance — a preliminary report // Am. J. Orthod. Dentofacial Orthop. — 1995. — V.108. — P.341-350