Flavio Uribe, DDS, MDS
Bruce Havens, DDS, PHD
Ravindra Nanda, DDS, PHD

УМЕНЬШЕНИЕ ВЫСОКОГО УРОВНЯ УЛЫБКИ С ПОМОЩЬЮ ИНТРУЗИИ ВЕРХНИХ РЕЗЦОВ

JCO/MARCH 2008, VOLUME XLII, NUMBER 3*

Чрезмерно высокая линия улыбки является достаточно сильным эстетическим недостатком. Вертикальный максиллярный избыток (большой уровень высоты верхней челюсти), чрезмерное прорезывание резцов верхней челюсти и укороченная или сверхподвижная верхняя губа являются наиболее распространенными факторами этого состояния. Вертикальный максиллярный излишек характеризуется чрезмерными дистальным и передним дентоальвеолярными размерами и часто сочетается с увеличением нижней трети лица и широкой межгубной щелью. Такие пациенты также могут иметь выпуклый профиль соответственно очевидной нижней или задней ротации нижней челюсти.

Пациенты с вертикальным верхнечелюстным излишком могут получить хорошие результаты благодаря остеотомии по Le Fort I. Эта процедура не только уменьшит высокий уровень десны при улыбке и положение резцов, но и способствует высокой или передней ротации нижней челюсти, что уменьшает размер нижней трети лица и межгубной щели и таким образом улучшает профиль лица. По причине высокой стоимости и риска ортогнатической хирургии часто изыскиваются альтернативные методы лечения, включающие интрузию резцов верхней челюсти.

Верхнечелюстные резцы можно прогнозируемо интрузировать на 2 мм с помощью ортодонтических аппаратов. Любая последующая коррекция осложнена или может привести к эстетическим проблемам, таким как обратная структура улыбки, обусловленной несоответствием между задней окклюзионной плоскостью и передней резцовой плоскостью (рис. 1). Для увеличения уровня интрузии верхнечелюстных резцов задняя окклюзионная плоскость должна быть изменена посредством выравнивания или косого интрузирования. К сожалению, высокое положение верхнечелюстной окклюзионной плоскости не возможно у взрослых пациентов без хирургии, если не использовать вспомогательные средства, такие как скелетный анкораж.

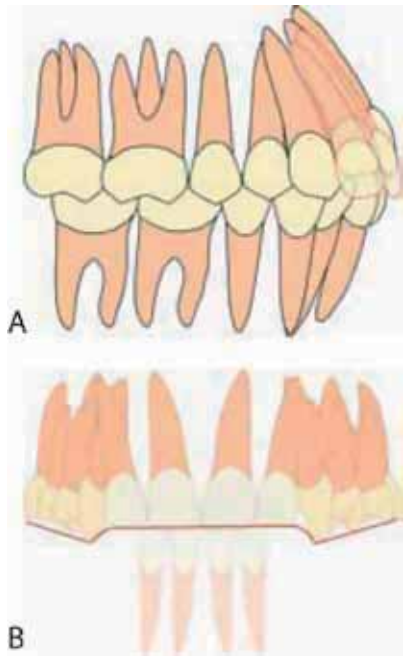

Рис. 1. А — Обратная структура улыбки от интрузии верхних резцов, что вызывает вертикальное несоответствие между задней окклюзионной плоскостью и передней резцовой плоскостью. В — проблема более заметна во фронтальном участке

Эта статья описывает пациентку с высокой линией улыбки с интрузией резцов на 5 мм от уровня режущего края с выраженным эстетическим эффектом в сравнении с Le Fort I остеотомией. Анкораж в виде эндосальных дентальных имплантатов в заднем максиллярном сегменте использовался для достижения этой существенной резцовой интрузии и изменения положения окклюзионной плоскости.

Диагноз

38-летняя женщина обратилась с желанием восстановить утраченные зубы (рис. 2). Причиной потери моляров справа и премоляров слева на верхней челюсти и первого моляра слева и второго премоляра справа на нижней челюсти был кариес. Третий нижнечелюстной моляр был ретенирован. У пациентки было много амальгамных реставраций и временная цементная пломба на окклюзионной поверхности верхнего левого второго моляра. Режущие края резцов и клыков верхней и нижней челюсти были восстановлены. Наблюдалась редукция ширины альвеолярного гребня, особенно на правой стороне. Альвеолярный гребень на нижней челюсти атрофирован в беззубых участках. Для протезирования не хватало межокклюзионного пространства на верхней челюсти в области левых премоляров, правый второй моляр нижней челюсти находился в супраокклюзии и контактировал с верхнечелюстным альвеолярным гребнем.

Лицевой скелетный и мягкотканный профиль пациентки был выпуклым соответственно слабой верхней челюсти. У нее была увеличена нижняя треть лица с излишком вертикального компонента, что было заметно при улыбке, с диспозицией десны в 8 мм при улыбке и 4 мм верхнечелюстных резцов в покое. Резцы верхней и нижней челюсти находились в супраоклюзии при нормальном вертикальном расположении (табл. 1).

Таблица 1.
Цефалометрические данные

	Pre-treatment	Post-Treatment
SNA	86°	85°
SNB	77°	78°
ANB	9°	7°
SN-MP	42°	39°
U1-SN	80°	97°
IMPA	90°	93°
U1-NF	33°	28°
L1-MP	43°	42°

Соотношение клыков по Class I справа и в прямом контакте слева; соотношение моляров не определялось соответственно количеству утраченных зубов. У пациентки также был травмирующий передний глубокий прикус.

План лечения

Главной целью лечения было уменьшить глубокое резцовое перекрытие

*** ©2008 JCO, Inc. May not be distributed without permission. www.jco-online.com**

Рис. 2. 38-летняя пациентка с множественной потерей зубов и высоким положением десны до лечения

и высокое положение десны путем интрузии верхних резцов, достигнуть соотношения клыков по Class I и создать достаточно места для ортопедического протезирования. Особенной целью было уменьшить скелетную и мягкотканную конвекцию профиля путем интрузии верхних моляров и, как следствие, получить нижнечелюстную ротацию, что также приведет к уменьшению высоты нижней трети лица и межгубной щели. Верхние резцы интрузируются на 5 мм, и нижние будут поддерживаться вертикально, корректируя глубокий прикус и максимально умень-

Рис. 3. Предворительная модель

шать десневое положение. Интрузия моляров будет также предупреждать глубокое перекрытие, привентируя тем самым развитие открытого прикуса и выраженную резцовую интрузию.

Планировалось поддержать верхние резцы в антеропостериальной позиции на уровне режущего края, но перемещать корни лингвально. Нижние резцы наклонятся на 4 мм лабиально, и верхний левый моляр протрагируют на 3 мм. Эндоссальные дентальные имплантаты установят на беззубой части верхней челюсти слева в области первого премоляра и дистальнее от правого второго премоляра. Нижний левый второй моляр наклонят кзади на 3 мм и установят мост для восстановления утраченного зуба. Нижний правый первый моляр будет удерживаться в первоначальном положении, мост изготовят к концу лечения для восстановления утраченного второго премоляра (рис. 3).

Ход лечения

Пациентка впервые обратилась для постоянного восстановления окклюзионной поверхности верхнего левого второго моляра и удаления нижнего правого второго моляра, который находился в супраокклюзии. Для определения места постановки имплантатов и перенесения их на предварительную модель использовалась окклюдограмма и объективное обследование (рис. 4). После определения подходящего места кость оценили для определения адекватной высоты и ширины альвеолярного отростка. Было установлено два 3i* эндоссальных дентальных имплантата — один в области правого первого моляра и левого первого премоляра на верхней челюсти.

Во время оссеоинтеграционного периода использовались .022'' протезы на верхнюю и нижнюю челюсти для поддержания межальвеолярной высоты. Спустя два месяца имплантаты внедрились в кость, после чего установили абатменты. На имплантат верхнего правого первого моляра установили временную акриловую коронку и на нее зацементировали преформированное ортодонтическое кольцо. Припасованные кольцо и брекеты установили соответственно абатменту верхнего левого премоляра.

017'' x .025'' никель-титановую Connecticut Intrusion Arch дугу установили от верхнего первого моляра до первого моляра для оказания продолжительного интрузионного воздействия на резцы, которые были соединены в единый блок с помощью металлической лигатуры.

Tipback и экструзионная сила на молярах действовали непосредственно на имплантаты на правой стороне и противодействовали на левой стороне (рис. 5), поэтому интрузионное воздействие было единственным компонентом силы, что способствовала перемещению зубов. Сегмент добавили для соединения верхнего левого имплантата с первым моляром, от которого шла интрузионная дуга. Так как брекеты на имплантатах расположены более гингивально, эта композиция помогла интрузии верхнего первого моляра и уменьшила нижнюю треть лица. На нижней челюсти поставили жесткую стальную дугу от первого правого моляра до второго левого моляра. Для перемещения второго моляра кзади установили .017''x .025» CNA Beta III wire дугу (рис. 6).

Существенная интрузия верхних резцов создала обратную структуру улыбки (рис. 7), делая необходимой интрузию клыков и премоляров справа. Клыки интрузировались на 3 мм при помощи консольной опоры на правой стороне и V-подобным изгибом на левой стороне от имплантата верхнего левого премоляра (рис. 8). Правые первый и второй премоляры интрузировались с небольшой продленной консолью от имплантата первого моляра. Так как интрузия была завершена, последующие дуги устанавливали на обе челюсти. Грибоподобная петля использовалась для закрытия пространства, которое образовалось дистальнее верхнего левого бокового резца.

Рис. 7. Вертикальное несоответствие между верхними щечными сегментами и резцовой плоскостью после интрузии резцов, требующее косой интрузии щечных участков

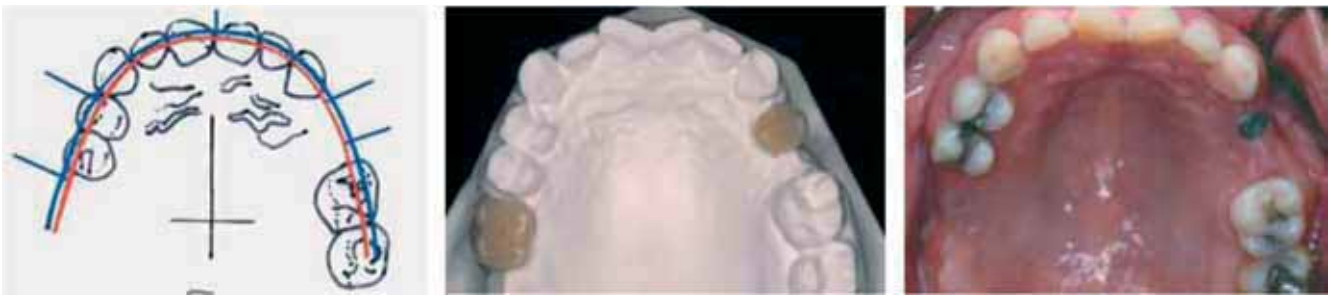

Рис. 4. План расположения эндоссальных имплантатов, месторасположение выбрано с учетом данных окклюдограммы, перенесено на гипсовую модель и затем в полость рта. Имплантаты установлены до ортодонтического лечения

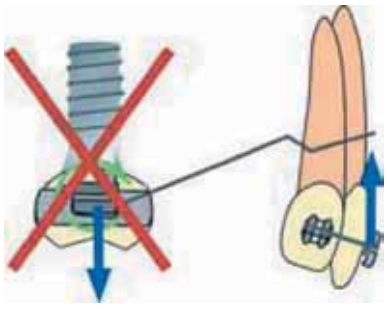

Рис. 5. Tipback-сила на моляре противостоит дентальному имплантату, тем самым предупреждая чрезмерную интрузионную силу

Рис. 6. Интрузия верхних резцов с помощью .017» x .025» nickel titanium Connecticut Intrusion Arch дуги и раскрывающая пружина на втором нижнем моляре

После 42 месяцев лечения пациентка прекратила пользоваться протезами и обратилась к стоматологу для постановки мостовидной конструкции на нижнюю челюсть и коронок на имплантаты верхней челюсти. Для уменьшения остаточной диспозиции десны в облас-

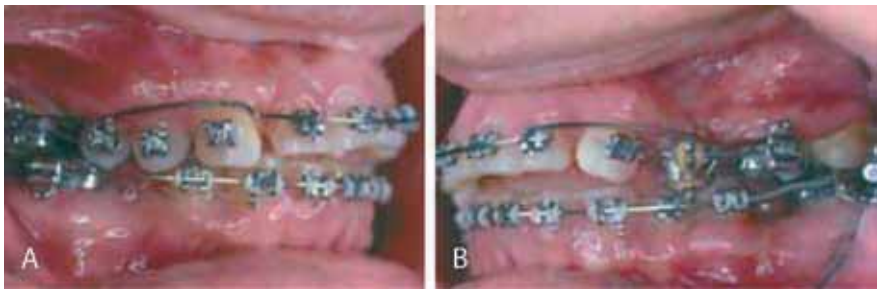

Рис. 8. А — интрузионная дуга поддерживает интрузию резцов с использованием консоли для интрузии правого второго премоляра от имплантата. Клык и первый премоляр интрузированы с помощью такой же системы. В — V-образный изгиб от имплантата левого первого премоляра использовался для интрузии клыка и моляра

ти передних зубов было рекомендовано провести коронково-удлиняющую гингивэктомию одновременно с постановкой виниров и коронок для восстановления режущих краев. Пациентка была полностью удовлетворена эстетикой переднего отдела и решила ограничить свое ортопедическое лечение протезированием только бокового участка (рис. 9).

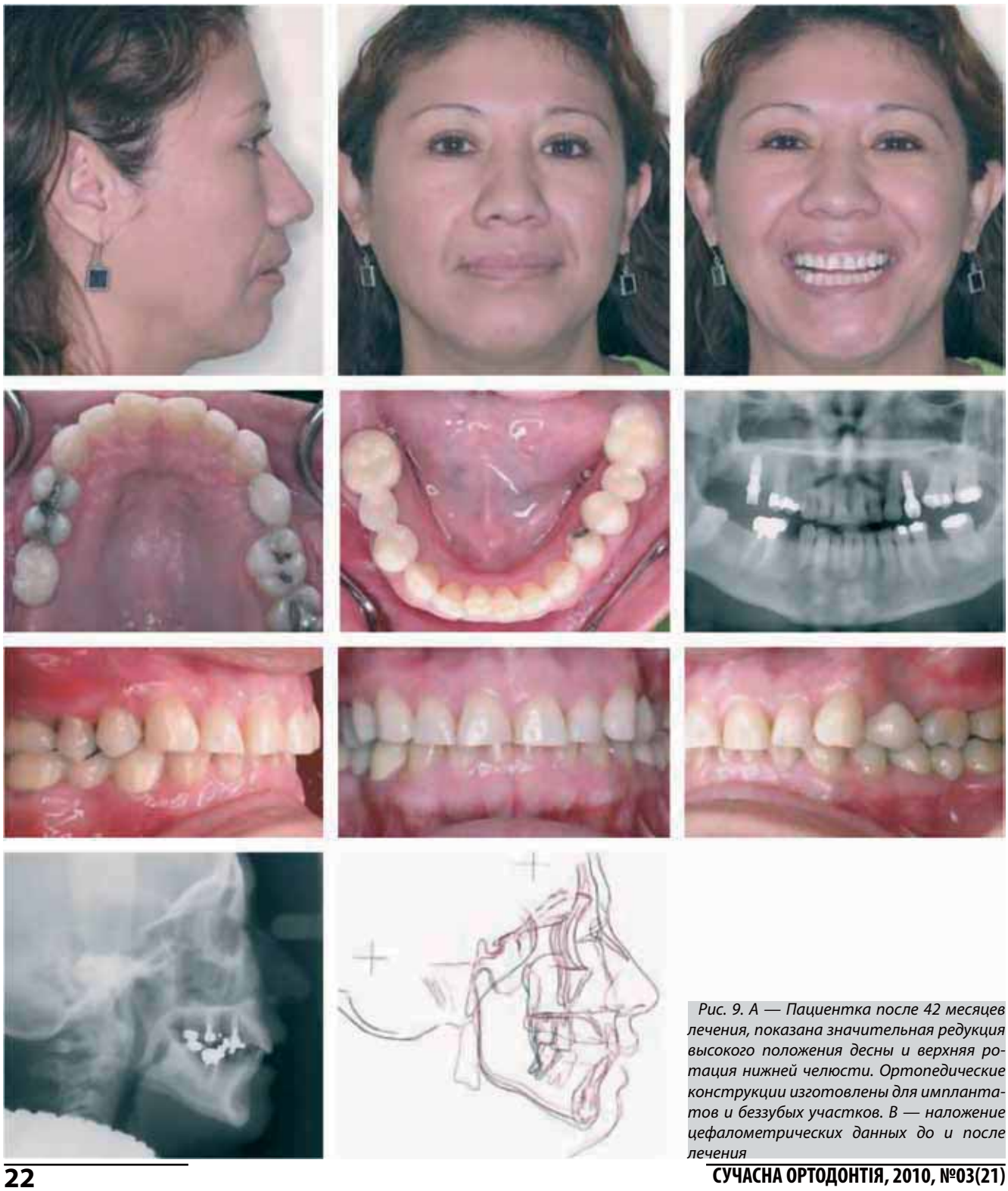

Рис. 9. А — Пациентка после 42 месяцев лечения, показана значительная редукция высокого положения десны и верхняя ротация нижней челюсти. Ортопедические конструкции изготовлены для имплантатов и беззубых участков. В — наложение цефалометрических данных до и после лечения

Обсуждение

Анкораж в виде эндоссальных дентальных имплантатов может быть использован не только для восстановления беззубых участков, но также для достижения существенной передней интрузии с эстетическим результатом в сравнении с хирургическим методом решения этой проблемы. Существенную резорбцию корней можно было ожидать наряду с интрузией, но окончательное рентгенологическое обследование показало всего лишь незначительную резорбцию, вызванную обычной ортодонтической механикой (рис. 9).

Значительным преимуществом механики является то, что достичь результатов можно с помощью ручных рычагов, что генерируют интрузионную силу с переднего к щечным участкам. Этот метод обеспечивает гибкий способ приложить векторы желаемой силы от дальних участков полости рта. Выраженное перемещение зубов достигается интрузией резцов с помощью эндоссальных дентальных имплантатов, потому что силовая активация не рассеивается.

Перевод Э. В. Голик

СПИСОК ЛИТЕРАТУРЫ

1. Sarver, D.M.: Facial analysis and the facial esthetic problem list, in Esthetic Orthodontics and Orthognathic Surgery, Mosby, St. Louis, 1998, pp. 2-55.

2. Sarver, D.M.; Proffit, W.R.; and Ackerman, J.L.: Evaluation of facial soft tissues, in Contemporary Treatment of Dentofacial Deformity, ed. W.R. Proffit R.P. White Jr., and D.M. Sarver, Mosby, St. Louis, 2003, pp. 92-126.

3. Proffit, W.R.; White, R.P.; and Sarver, D.M.: Long face problems, in Contemporary
Treatment of Dentofacial Deform — ity, ed. W.R. Proffit, R.P. White Jr., and D.M. Sarver, Mosby, St. Louis, 2003, pp. 464-506.

4. Legan, H. and Conley, S.C.: Biomech ani cal factors in surgical orthodontics, in Biomechanics and Esthetic Strategies in Clinical Orthodontics, ed. R. Nanda, Elsevier Saunders, St. Louis, 2005, pp. 310-329.

5. Ng, J.; Major, P.W.; Heo, G.; and Flores- Mir, C.: True incisor intrusion attained during orthodontic treatment: A systematic review and meta-analysis, Am. J. Orthod. 128:212-219, 2005.

6. Creekmore, T.D. and Eklund, M.K.: The possibility of skeletal anchorage, J. Clin. Orthod. 17:266-269, 1983.

7. Sugawara, J.: A bioefficient skeletal anch orage system, in Biomechanics and Esthetic Strategies in Clinical Ortho -dontics, ed. R. Nanda, Elsevier Saunders, St. Louis, 2005, pp. 295-309.

8. Everdi, N.; Keles, A.; and Nanda, R. Orthodontic anchorage and skeletal implants, in Biomechanics and Esthetic Strategies in Clinical Orthodontics, ed. R. Nanda, Elsevier Saunders, St. Louis,2005, pp. 278-294.

9. DeVincenzo, J.P.: A new non-surgical ap proach for treatment of extreme dolichocephalic malocclusions, Part 1:Appli ance design and mechanotherapy,J. Clin. Orthod. 40:161-170, 2006.

10. DeVincenzo, J.P.: A new non-surgical ap proach for treatment of extreme dolichocephalic malocclusions, Part 2:Case sel ec tion and management, J. Clin.Orthod. 40:250-260, 2006.

ОТКРЫТА ПОДПИСКА НА ЖУРНАЛ
«Сучасна ортодонтія» на 2011 г.

Подписаться на журнал Вы можете
во всех отделениях Укрпочты, подписной индекс – 99714

в офисе СП «Промед»:
Украина, 01034, г. Киев, ул. Лысенко, 4а
тел. 0(44) 278-73-64,
НМУ, г. Киев, ул. Зоологическая, 1, «Дентальное депо»
тел./факс 0(44) 361-8116

либо оплатив 180 грн. за годовую подписку (для Украины) на указанные ниже реквизиты
и сообщив свой адрес по тел. 067-44-93-124

Одержувач: ФО-П Сидоренко Виталий Сергеевич
Код ЕДРПОУ 2641700876
Банк одержувача: АКБ «Правекс-банк» г. Киев
Р/р 2600606420215
МФО 321983
Призначення платежу: передплата за журнал «Сучасна ортодонтія» за 2011 р.

ПОДПИСКА В СТРАНАХ СНГ:

Азербайджанская Республика
- ОАО «Гасид», г. Баку, ул. Джавадхана, 21, AZ-1102, тел.: (994-12) 493-14-06, 493-06-19;
- ПО «Азерметбуатяйымы», г. Баку, ул. Джейхуна Гаджибейли, 30, AZ-1007, тел. (994-12) 440-27-85.

Республика Армения
- ЗАО «Армпечать», г. Ереван, Площадь Сасунци Давида, 2, 375005, тел. (3741) 45-82-00;
- ООО «Пресс-Атташе», г. Ереван, Проспект Маршала Баграмяна, 45-10, PA-0019, тел. (37410) 270-222.

Республика Молдова
- ГП «Пошта Молдовей», MD-2012, Республика Молдова, г. Кишинэу, Бульвар Штефан чел Маре, 134, тел. (373-22) 251-213;
- АО «Молдпресса», МД-2012, Республика Молдова, г. Кишинэу, ул. 31 Аугуст, 85, тел. (373-22) 22-24-33;
- ТОВ «Vector V-N», МД-2001, Республика Молдова, г. Кишинэу, Привокзальная площадь, 2-А, тел. (373-22) 27-55-65;
- ГУЛ «ПОЧТА ПРИДНЕСТРОВЬЯ», MD-330, Приднестровская Молдавская Республика, г. Тирасполь, ул. Ленина, 17, тел.: (373-533) 8-97-09, 8-97-92.

Российская Федерация
- ЗАО «МК-Периодика», 111524, г. Москва, ул. Электродная, 10, Российская Федерация;
- ООО «Вся пресса», 127015, г. Москва, ул. Новодмитровская, 5а, оф. 807, тел. (495) 787-34-49.