

АТЛАС ПО МИНИИМПЛАНТАМ

АКТИВНОЕ ПЕРЕМЕЩЕНИЕ ЗУБОВ

Продолжение. Начало в номерах 1-4, 2009; 1-3, 2010

Автор: Prof. Axel Vitmann, Берлин (Германия)

Мезиализация 36 и 37

Рекомендуемая область установки (теоретически):

- между 33 и 34;
- дистально от 34.

Выбранная область установки:

дистально от 34.

Критерии выбора области установки:

наличие места.

Установленный МИ-Tomas:

8 мм

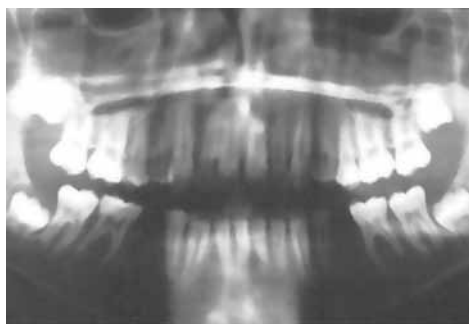
Дополнительная аппаратура:

брекеты Fascination 2, щечные трубки Ortho-Cast, кольца Dentaform, дуги Remanium, раскрывающие пружины Rematitan LITE, ConTec LC.

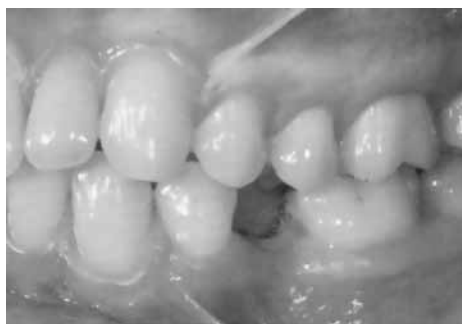Применение:

МИ-Tomas следует установить как можно ближе к 34, настолько, чтобы он не мешал мезиализации 36. Соединяющая дуга используется для удержания 37 в его позиции при мезиализации 26.

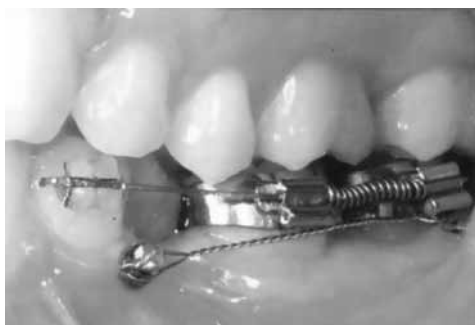Пациент В. Н., 17 лет



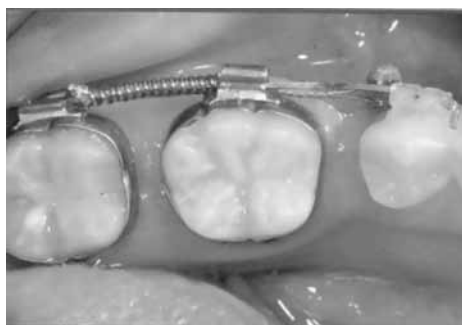Аплазия вторых нижних премоляров



Клиническая ситуация на нижней челюсти



Аппарат для мезиализации 36



Ситуация через 3 мес

Автор: *Dr. Christian M. Ludwig*

Одновременная мезиализация вторых и третьих моляров на верхней и нижней челюстях

Рекомендуемая область установки (теоретически):

- между 14/15 и 44/45.

Выбранная область установки:

- между 14/15 и 44/45.

Критерии выбора области установки:

наличие места.

Установленный МИ-Tomas:

10 мм на верхней челюсти и 8 мм на нижней.

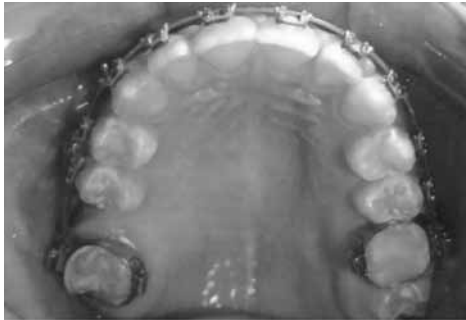Дополнительная аппаратура:

перекрестные трубки REF 480-100-00, собирающие пружины Rematitan LITE, брекеты Topic, щечные трубки Ortho-Cast, кольца Dentaform, дуги Remanium или Noninium, ConTec LC.

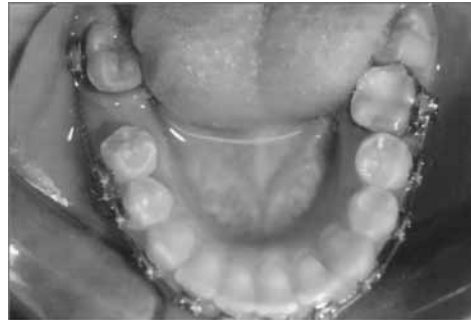Применение:

состояние после преждевременной потери первых моляров на верхней и нижней челюстях. Использовали соединяющую дугу U между МИ-Tomas и дугой для стабилизации позиции ретракционной пружины.

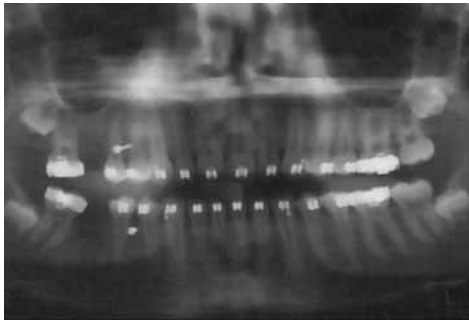
Пациентка Е. С., 15 лет



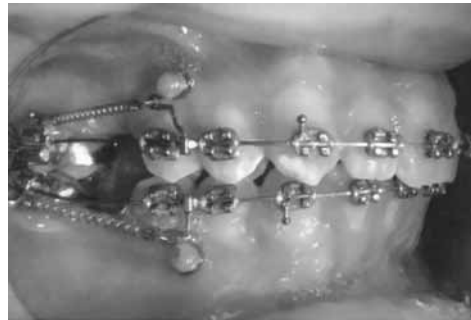Исходная ситуация на верхней челюсти



Исходная ситуация на нижней челюсти



Состояние после установки МИ-Tomas



Аппарат для мезиализации

перевод — Петлюк Н.А.